

رخداد همزمان بیماری‌های گورم و مشمشه در یک رأس قاطر در استان ایلام، ایران

علی عباس نیکوند^{۱*}، مهدی رشنوادی^۲، نادر مصوری^۳، روح‌الله کشاورز^۴ و روح‌الله دلخواه^۵

تاریخ دریافت: ۹۵/۶/۴

تاریخ پذیرش: ۹۶/۲/۲

چکیده

مشمشه یک عفونت مسری تک‌سمیان است که به سه فرم جلدی، بینی و ریوی رخ می‌دهد. عامل بیماری باکتری بورخولدريا مالئی است. بیماری در اسب‌ها معمولاً مزمن است در حالی که در قاطر و الاغ اغلب حاد و کشنده است. تیر ماه سال ۱۳۹۴، در استان ایلام یک رأس قاطر نر ۵ ساله، با شکایت کم‌اشتهایی، زخم‌های جلدی و ریزش ترشحات چرکی از مجاری بینی، مورد معاینه قرار گرفت. در معاینه، ندول زیرجلدی و زخم‌های جلدی، جراحت دو طرفه مخاط بینی، ترشحات چرکی بینی و صدای خرناس تنفسی جلب توجه کرد. در ابتدا به واسطه‌ی شک به بیماری مشمشه، آزمایش مالئین انجام شد اما نتیجه‌ی آن منفی شد. سپس سواب از مخاط بینی و یک ندول باز نشده زیرجلدی همراه با سرم خون جهت انجام آزمایش‌های کشت باکتریایی، تست ثبوت مکمل و الیزا در تفریق مشمشه از بیماری‌های استرانگل و لنفانژیت السراتیو اخذ و بررسی شدند. از کشت سواب‌ها، باکتری بورخولدريا مالئی جدا نگردید، اما استرپتوکوکوس اکوئی جدا شد. همچنین نتایج آزمایش‌های سرمی ثبوت مکمل و الیزا که به منظور تشخیص مشمشه انجام شد، مثبت شدند. نتیجه‌گیری می‌شود که اعتماد به منفی شدن تست جلدی مالئین که در یک بیمار بالینی یک اتفاق معمول است و عدم جداسازی باکتری بورخولدريا مالئی به دلیل زمان‌بر بودن ارسال نمونه‌ی باکتریولوژی به آزمایشگاه‌های معدود و خاص مشمشه، ممکن است در تشخیص مشمشه گمراه کننده باشند. اما در بیمار مورد بررسی، علایم بالینی همراه با مثبت شدن آزمایش ثبوت مکمل و الیزای غیرمستقیم برای مشمشه و نیز جدا سازی استرپتوکوکوس اکوئی، تشخیص توأم گورم و مشمشه را ممکن ساخت.

کلمات کلیدی: مشمشه، قاطر، تست ثبوت مکمل، استان ایلام

مقدمه

برزیل، اریتره، اتیوپی، ایران، عراق، مغولستان، ترکیه و امارات متحده عربی گزارش شده است (OIE 2008). اسب‌سانان تنها میزبان اصلی باکتری می‌باشند و عفونت در سایر گونه‌ها نتیجه‌ی انتقال از اسبان آلوده می‌باشد. انسان در تماس نزدیک با اسب آلوده، ممکن است مبتلا شود و بیماری در انسان اغلب کشنده است. تهاجم باکتری اغلب از طریق دیواره‌ی روده رخ می‌دهد و بیماری به شکل سپتی‌سمی (حاد) یا باکتری می (مزمن) ایجاد می‌شود. در مرحله‌ی حاد، بیماری با تب، سرفه و


مشمشه یک عفونت مسری در اسبان و قابل انتقال به انسان است. بیماری در تک‌سمیان به سه فرم جلدی، بینی و ریوی رخ می‌دهد. عامل بیماری باکتری بورخولدريا مالئی^۱ است و اسبان آلوده مخزن این باکتری هستند (Quinn et al. 2004). بیماری در اسب‌ها بیش‌تر به فرم مزمن و در قاطر و الاغ اغلب حاد و کشنده است (Van Zandt et al. 2013). مشمشه در آسیا، آفریقا، آمریکای جنوبی و اروپای شرقی معمول است (Arun et al. 1999). همچنین از سال ۱۹۹۸ تا ۲۰۰۷ مواردی از بیماری در

* نویسنده‌ی مسئول)

E-mail: a.nikvand@scu.ac.ir

^۱ استادیار گروه علوم درمانگاهی، دانشکده‌ی دامپزشکی، دانشگاه شهید چمران اهواز^۲ استادیار دانشکده‌ی دامپزشکی، دانشگاه ایلام^۳ دانشیار آزمایشگاه رفرانس سل دامی، مؤسسه تحقیقات واکسن و سرم‌سازی رازی، سازمان تحقیقات آموزش و ترویج، کرج^۴ کارشناس آزمایشگاه رفرانس سل دامی، مؤسسه تحقیقات واکسن و سرم‌سازی رازی، سازمان تحقیقات آموزش و ترویج، کرج^۵ کارشناس اداره‌ی بهداشت و مدیریت بیماری‌های دامی، اداره‌ی کل دامپزشکی استان تهران، سازمان دامپزشکی کشور

در معاینه‌ی بیمار، ندول‌های زیرجلدی با قطر ۳-۵/۰ سانتی‌متر در سطوح مختلف بدن از جمله اندام‌های حرکتی قدامی و خلفی، ناحیه‌ی پرینه، کیسه‌ی بیضه، پشت و نیز ندول‌های زنجیره‌ای در امتداد طناب لنفاتیکی گردن (تصویر ۱)، مشاهده شد. پس از ۳-۲ روز، ندول‌ها تبدیل به زخم شده و ترشحات چرکی عسلی رنگ از آن‌ها خارج می‌شد (تصویر ۲). ترشحات دوطرفه چرکی سفید مایل به زرد (تصویر ۳) همراه با جراحات مخاطی بینی به قطر ۲ تا ۳ سانتی‌متر و تجمعی از غشاهای کاذب چرکی (تصویر ۴) که سبب سختی در تنفس^۱ نیز شده بود، سرفه، گاهی عطسه و صدای خرناس تنفسی جلب توجه می‌کرد. در سمع ریه دو طرف، صدای ویز و جابجایی ترشحات تنفسی نیز شنیده می‌شد که در کنار تب و ترشحات چرکی و گاهی خونی از بینی، بیان‌گر پنومونی چرکی بود. یک برجستگی خطی شبیه به Heaves line در محل اتصال دنده‌ای- غضروفی دو طرف قفسه‌ی سینه مشاهده شد (تصویر ۵). اگرچه این یافته تا کنون در بیماری‌های انسدادی مزمن تنفسی اسبان گزارش شده است (Constable et al. 2017)، اما سابقه‌ای از بیماری مزمن تنفسی در تاریخچه‌ی این دام یافت نشد. مخاط چشم و دهان پرخون و در معاینه‌ی غدد لنفاوی ناحیه‌ی حلق، تورمی مشاهده نشد. دمای مقعدی بیمار، ۴۰ درجه‌ی سانتی‌گراد، ضربان قلب ۷۵ و تنفس ۱۰ عدد در دقیقه ثبت گردید.



تصویر ۱: تورم ندولی زنجیره‌ای در امتداد طناب لنفاتیکی

ناحیه گردن دام بیمار

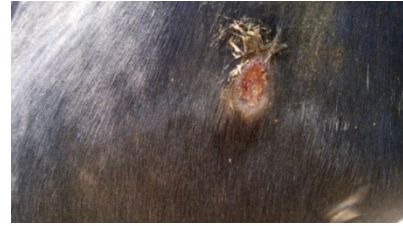ترشحات بینی شروع شده و با ظهور جراحات مخاط بینی و ندول روی پوست اندام‌های حرکتی و شکم گسترش می‌یابد. در شکل حاد بیماری ممکن است چند روز پس از شروع بیماری، حیوان تلف شود اما در فرم مزمن شواهد تب، بی‌اشتهایی، کاهش وزن، بزرگ‌شدگی غدد لنفاوی تحت‌فکی و عدم تحمل فعالیت در بیماران مشهود است (Constable et al. 2017).

روش‌های مختلفی از جمله کشت ترشحات تازه‌ی ندولی، الایزا، آزمایش جلدی مالئین، آزمایش ثبوت مکمل و PCR جهت تشخیص بیماری استفاده می‌شوند. نتیجه‌ی آزمایش جلدی مالئین در بیمارانی که تازه مبتلا شده‌اند و آنهایی که در مرحله‌ی حاد یا پیشرفته‌ی بیماری قرار دارند، ممکن است منفی شود (Constable et al. 2017). به دلیل حساسیت بالای باکتری به تغییرات محیطی و تحت تأثیر قرار گرفتن رشد بورخولدریا مالئی توسط دیگر باکتری‌ها، ممکن است نتیجه‌ی کشت منفی شود (Silva and Dow 2013, Wernery 2009). همچنین آزمایش‌های ثبوت مکمل که آزمایش طلایی تشخیص مسموم محسوب می‌شود و الایزا از حساسیت و ویژگی بالایی در تشخیص مسموم برخوردار هستند (OIE Terrestrial Manual 2015).


تاریخچه

در تیر ماه سال ۱۳۹۴، در استان ایلام، شهرستان ایوان، یک رأس قاطر نر ۵ ساله، با شکایت کم‌اشتهایی، زخم‌های جلدی و ریزش ترشحات چرکی از مجاری بینی، مورد معاینه قرار گرفت. در تاریخچه، از حیوان برای حمل کالا در مناطق مزرعی کوهستانی استان کردستان، شهرستان سردشت، استفاده می‌شد. به گفته‌ی دامدار، پس از خرید و انتقال دام، طی مسافت تقریباً ۵۰۰ کیلومتر به استان ایلام، علایم بیماری از قبیل کم‌اشتهایی، جراحات جلدی و نیز صدای خرناس تنفسی شروع شد اما بیمار با تأخیر سه هفته‌ای به دامپزشک ارجاع داده شد.

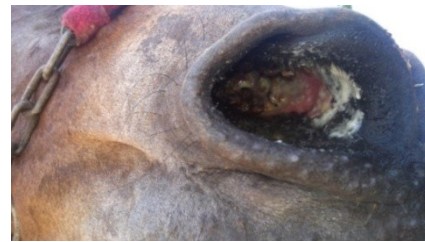آن منفی شد. با توجه به امکان منفی شدن آزمایش مالئین در مراحل پیشرفته و تب‌دار بیماری (OIE Terrestrial Manual 2015) و نیز وجود تورم زنجیره‌وار ندولی در امتداد طناب لنفاتیکی گردن، به جهت شک به استرانگل^۱ و لنفانژیت السراتیو^۲، سواب عمیق از مخاط بینی دو طرف و یک ندول باز نشده زیرجلدی با رعایت شرایط استریل و شکافته شدن با اسکالپل (تصویر ۶)، تهیه و پس از انتقال به محیط انتقالی مایع Glycerol broth حاوی ۳ درصد گلیسرول، پس از انجماد و نگهداری به مدت سه هفته در شرایط سرد، به آزمایشگاه میکروبیولوژی مؤسسه‌ی تحقیقات واکسن و سرم‌سازی رازی کرج ارسال شد. لازم به ذکر است، نمونه‌ی سرم جهت انجام آزمایش‌های سرولوژی تست ثبوت مکمل^۳ و الایزا در تشخیص بیماری مسمشه، که قبل از آزمایش جلدی مالئین از دام بیمار اخذ شده بود، نیز به آدرس فوق ارسال شد. سواب‌ها پس از انتقال به محیط Glycerol broth حاوی ۳ درصد گلیسرول، به مدت ۲۴ ساعت در انکوباتور ۳۷ درجه‌ی سانتی‌گراد، در محیط اختصاصی آگار خوندار حاوی گلیسرول کشت شدند. از کشت سواب اخذ شده از ندول جلدی، هیچ میکروبی جدا نشد اما از کشت سواب‌های مخاط بینی پس از انجام آزمایش‌های تکمیلی (رنگ‌آمیزی گرم: کوکسی گرم مثبت، کاتالاز: منفی، همولیز: بتا، سوربیتول: منفی، لاکتوز: منفی و ترهالوز: منفی) روی پرگنه‌های خالص‌سازی شده، باکتری استرپتوکوکوس اکوئی جدا گردید. در کشت هیچ یک از سه سواب ارسالی، باکتری بورخولدريا مالئی جدا نشد. از طرفی، آزمایش ثبوت مکمل با استفاده از بافر سالین ورونال^۴ حاوی ژلاتین ۱ درصد، کمپلمان خوکی‌چهی هندی و سوسپانسیون ۳-۲ درصد گلبول قرمز گوسفندی و نیز آزمایش الایزا غیرمستقیم جهت تشخیص تفریقی مسمشه



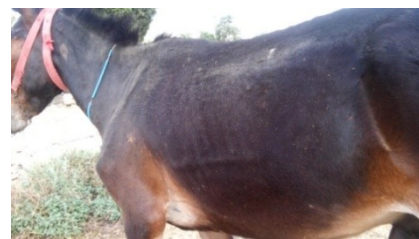تصویر ۲: ندول جلدی که تبدیل به زخم شده همراه با ترشحات چرکی به رنگ عسلی



تصویر ۳: خروج ترشحات دو طرفه موکوسی - چرکی به رنگ سفید مایل به زرد از بینی دام بیمار



تصویر ۴: جراحی مخاط بینی به قطر ۳-۲ سانتی‌متر همراه با تجمعی از غشاهای کاذب چرکی در دام بیمار



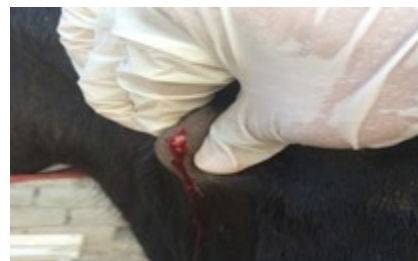تصویر ۵: برجستگی خطی شکل Heaves Line در محل اتصال دنده‌ای - غضروفی، دو طرف قفسه سینه در دام بیمار

روش تشخیص

ابتدا به واسطه‌ی شک به بیماری مسمشه، آزمایش مالئین با همکاری کارشناسان اداره‌ی کل دامپزشکی استان ایلام انجام شد و به مدت ۴۸ ساعت، حیوان در محیطی سرپوشیده و دور از گرد و غبار نگهداری شد، اما نتیجه‌ی

- 1- Strangle
- 2- Ulcerative lymphangitis
- 3- Complement Fixation Test
- 4- Veronal buffered saline

طبق پرتوکل (OIE Terrestrial Manual (2015)، انجام و نتایج هر دو آزمایش مثبت شدند. آزمایش هماتولوژی بیمار بیانگر لکوسیتوز، نوتروفیلی ۸۰ درصد، هموگلوبین ۸/۵ گرم در دسی لیتر و هماتوکریت ۲۶/۵ درصد بود. همچنین مقادیر سرمی کلسیم، فسفر، سدیم و پتاسیم بیمار به ترتیب ۱۰/۴ میلی گرم در دسی لیتر، ۱/۹ میلی گرم در دسی لیتر، ۱۲۹/۹ میلی مول در لیتر و ۳/۶ میلی مول در لیتر بود.



تصویر ۶: شکاف یک ندول زیرجلدی با رعایت شرایط

استریل جهت نمونه برداری

بحث و نتیجه گیری

اگرچه بیماری مسمشه در گذشته خیلی شایع بوده، اما امروزه در بیش تر کشورها ریشه کن شده است. باکتری بورخولدریا مالئی که حساس به نور، گرما و ضد عفونی کننده های معمول می باشد به عنوان عامل بیماری شناخته شده است. اسب، قاطر و الاغ گونه هایی هستند که معمولاً مبتلا می شوند اما گوشتخواران نیز ممکن است با خوردن گوشت آلوده مبتلا شوند. چنانچه حیوان در شرایط استرس زا مانند کار سنگین، سوء تغذیه و شرایط بد محیطی قرار گیرد، احتمال ابتلا به بیماری نیز بیش تر می شود (Constable et al. 2017). بیمار مورد نظر یک رأس قاطر نر ۵ ساله با جراحات و ندول های زیرجلدی، زخم های مخاط بینی دوطرفه، تورم زنجیره وار ندولی گردن و ترشحات چرکی دوطرفه بینی بود که مورد بررسی های درمانگاهی و آزمایشگاهی قرار گرفت. اگرچه دامدار از ابتدا تک سمی مورد نظر را پس از خرید و انتقال به استان ایلام، در یک اصطبل جدا و به صورت

انفرادی نگهداری می کرد، اما با توجه به شک به بیماری مسمشه به واسطه ی مشاهده ی زخم و ندول های زیرجلدی و زخم های مخاط بینی، شرایط ایمنی زیستی از قبیل جدا نگهداشتن دام بیمار، ضد عفونی روزانه بستر و محل و نیز توصیه های بهداشتی و محدودیت در برخورد دامدار با بیمار، مورد تأکید قرار گرفت. در ابتدا آزمایش جلدی مالئین انجام و نتیجه ی آن منفی شد اما چون بیمار به شکل حاد مبتلا بود، لذا نتیجه ی منفی، با توجه به نشانه های درمانگاهی، قابل اعتماد نبود. از کشت سواب های مورد بررسی نیز باکتری بورخولدریا مالئی جدا نشد اما باکتری استریپتوکوکوس اکوئی جدا گردید. با توجه به شواهد درمانگاهی و آزمایشگاهی مشاهده شده در بیمار مورد بررسی، احتمال می رود که جدایه ی استریپتوکوکوس اکوئی یک عفونت ثانویه بوده باشد. به سبب این که محیط Glycerol broth پس از کشت سواب ها، منجمد شده و پس از سه هفته به آزمایشگاه میکروبیولوژی ارسال و بررسی شدند، تصور می شود که باکتری بورخولدریا مالئی، به دلیل حساسیت بالا به تغییرات محیطی (Silva and Dow 2012) و زمان بر بودن انتقال نمونه ها به آزمایشگاه، از بین رفته باشد. همچنین، حتی در نمونه های تازه و شرایط استریل، رشد باکتری بورخولدریا مالئی تحت تأثیر رشد دیگر باکتری ها، جداسازی آن بسیار مشکل می گردد (Wernery 2009). با توجه به این که هنوز شک به بیماری مسمشه وجود داشت، با رعایت ایمنی زیستی و هشدار بهداشتی به همکاران آزمایشگاه و به دلیل کنجکاوای محقق، تغییرات احتمالی تابلوی خونی و وضعیت برخی الکترولیت های سرم بررسی شدند. مقادیر سرمی هموگلوبین و هماتوکریت نسبتاً پایین بود که ممکن است به سبب دوره ی طولانی بیماری و بی اشتها یی بیمار باشد. اگرچه عفونت با باکتری بورخولدریا مالئی می تواند سبب آنمی شدیدی به دلیل کاهش فعالیت خون سازی مغز استخوان شود (AL-Kafawi et al. 1977). مقادیر سرمی کلسیم و پتاسیم بیمار طبیعی بودند، اما مقدار سرمی فسفر و سدیم در مقایسه با مقدار طبیعی

زنجیروار در امتداد طناب لنفاتیکی گردن و از طرفی چون هنوز علی‌رغم منفی شدن تست جلدی مالئین، شک به مسمشه وجود داشت، سعی بر آن شد که تا حصول نتایج کشت و سرولوژی، با رعایت شرایط ایمنی زیستی، درمان با پنی‌سیلین G پروکائین به مدت ۵ روز، مایع‌درمانی و تجویز فلونکسین مگلو مین، انجام شود. پس از درمان و قبل از حصول نتایج میکروبیولوژی و سرولوژی، دام بیمار تلف و معدوم شد. با توجه به این که بیمار مورد نظر از مناطق مرزی مشترک شمال غرب کشور با کشور عراق، به ایلام منتقل شده، لذا ضروری به نظر می‌رسد با توجه به زئونوز بودن بیماری، خطر نقل و انتقال‌های بعدی از نواحی مذکور به سایر نقاط کشور جدی گرفته شود.

آن‌ها (Keskes et al. 2011، عراقی‌سوره و صالحی ۱۳۹۱) پایین‌تر بود.

با وجود منفی شدن آزمایش جلدی مالئین که به نظر می‌رسد این نتیجه تحت تأثیر مراحل پیشرفته‌ی بیماری درمانگاهی حادث شده است و نیز عدم جداسازی باکتری بورخولدریا مالئی از جراحات، ممکن است نتیجه‌ی دو آزمایش سرمی ثبوت مکمل که آزمایش طلایی تشخیص مسمشه محسوب می‌شود و الی‌زای غیرمستقیم که نیز از دقت و قابلیت اعتماد بالایی در تشخیص مسمشه برخوردار است (Kahn and Line 2010, OIE Terrestrial Manual 2015)، مثبت شوند و از گمراهی در تشخیص این بیماری مهم جلوگیری شود.

از زمان ارجاع دام، به دلیل شک به بیماری‌های استرانگل و لنفانژیت السراتیو به دلیل وجود تورم ندولی

تشکر و قدردانی

نویسندگان این گزارش، از همکاران دامپزشک اداره‌ی کل دامپزشکی استان ایلام که در انجام این گزارش نهایت همکاری را داشتند تقدیر و تشکر به عمل می‌آورند.

منابع

- Kahn, C.M. and Line, S. (2010). The merck veterinary manual. 10th edition, Merck & Co. Inc., U.S.A., Pp: 502-503.
- Keskes, S.; Gezahegene, M.; Getachew, M.; Wondyefraw, M.; Alemayehu, L. and Eyob, I. (2011). Reference values of clinically important physiological, hematological and serum biochemical parameters of apparently healthy working equids of Ethiopia, *Global Veterinaria*. 7 (1): 01-06.
- OIE, (2008). Glanders. In: OIE Terrestrial Manual, OIE (Ed.). Organisation for Animal Health, New York.
- OIE Terrestrial Manual (2015). Manual of Diagnostic Tests and Vaccines for Terrestrial Animals 2015, Vol. 2, Part 2, Section 2.5., Chapter 2.5.11, Glanders.
- عراقی‌سوره، عبدالله و صالحی، فرهنگ (۱۳۹۱). مطالعه برخی الکترولیت‌ها و آنزیم‌های سرم خون قاطرهای سالم (کئوس میولوس) بر حسب سن و جنس. مجله آسیب شناسی درمانگاهی دامپزشکی، دوره ۶، شماره ۳، پیاپی ۲۳.
- Al-Kafawi, A.A.; Al-Ani, F.K.; Al-Bassam, L.S. and Youkob, A.Y. (1977): Hematological changes in Arabian horses infected with glanders. *Veterinary Record*, 101(21): 427.
- Arun, S.; Neubauer, H.; Gurel, A.; Ayyildiz, G.; Kuscu, B.; Yesildere, T. et al. (1999). Equine glanders in Turkey. *Veterinary Record*, 144(10): 255-258.
- Constable, P.D.; Hinchcliff, K.W.; Done, S.H. and Grunberg, W. (2017). Diseases of respiratory system, In: *Veterinary Medicine*, 11th ed., W.B. Saunders, London, Pp: 1026-1028.

Quinn, P.J.; Carter, M.E.; Markey, B. and Carter, G.R. (2004). Clinical veterinary microbiology. 6th Edition, Mosby, An Imprint of Elsevier Limited, P: 238.

Silva, E.B. and Dow, S.W. (2013). Development of *Burkholderia mallei* and *pseudomallei* vaccines. *Frontiers in Cellular and Infection Microbiology*, 3(10): 10-13.

Van Zandt, K.E.; Greer, M.T. and Gelhaus, H.C. (2013). Glanders: An overview of infection in humans. *Orphanet Journal of Rare Diseases*, 8: 131-138.

Wernery, U. (2009). Glanders. In: *Infectious Diseases of the Horse*, Mair T.S. & Hutchinson R.E., eds. Equine Veterinary Journal Ltd, Cambridgeshire, UK, 253-260.

Simultaneous occurrence of strangle and glanders diseases in a mule in Ilam province, Iran

Nikvand, A.A.¹; Rashnavadi, M.²; Mosavari, N.³; Keshavarz, R.⁴ and Delkhah, R.⁵

Received: 25.08.2016

Accepted: 22.04.2017

Abstract

Glanders is a contagious infection of odd-toe ungulates that is occurs in three forms of skin, nasal and pulmonary. It is caused by bacterium *Burkholderia mallei*. Horses generally affected to chronic form, whereas often takes as acute and pernicious in donkey and mule. In June 2015, a 5- year- old male mule was referred to veterinary services with complains of inappetence, skin lesion and nasal purulent discharges, in Ilam province. Subcutaneous nodules and cutaneous ulcers, bilateral nasal mucosal ulcers with discharge and snoring were noted during examination. Initially, for suspecting to glanders disease, mallein test was done but its result was negative. Then, nasal and skinny unopened nodule swabs with serum sample were evaluated with microbiology, Complement Fixation Test and Elisa for differentiating of glanders from strangle and ulcerative lymphangitis diseases. Bacterium *Burkholderia mallei* was not isolated from cultured swabs, but *Streptococcus equi* isolated. The results of serum Complement Fixation Test and Elisa were also positive for glanders. In conclusion rely on negative mallein test, that is common in clinical cases and negative culture of *Burkholderia mallei* due to time consuming submit process of bacteriological sample to few individual glanders laboratories may be misleading for glanders diagnosis, but in present case, simultaneous diagnosis of strangle and glanders diseases was made base on combination of clinical signs, positive serum complement fixation test and indirect Elisa for glanders associated with separating of *Streptococcus equi* bacterium.

Key Word: Glanders, Mule, Complement Fixation Test, Ilam province

1- Assistant Professor, Department of Clinical Sciences, Faculty of Veterinary Medicine, Shahid Chamran University of Ahvaz, Ahvaz, Iran

2- Assistant Professor, Faculty of Veterinary Medicine, Ilam University, Ilam, Iran

3- Associate Professor, Animal Tuberculosis central Laboratory, Razi Vaccine and Serum Research Institute, Agricultural Research Education and Extension, Karaj, Iran

4- Expert of Animal Tuberculosis Reference Laboratory, Razi Vaccine and Serum Research Institute, Agricultural Research Education and Extension, Karaj, Iran

5- Expert of Hygiene and Animal Diseases Management Office, Veterinary Directorate General of Tehran Province, Iranian Veterinary Organization, Tehran, Iran

Corresponding Author: Nikvand, A.A., E-mail: a.nikvand@scu.ac.ir