

## ارزیابی تغییرات هیستوپاتولوژی بافت بیضه و اپیدیدیم در سگ‌های تحت درمان با هورمون‌های استانوزولول و ناندرولون دکانوات

بهمن مصلی‌نژاد<sup>۱\*</sup>، سعد گورانی‌نژاد<sup>۱</sup>، آناهیتا رضایی<sup>۲</sup>، سیدرضا فاطمی طباطبایی<sup>۳</sup>، هادی ایمانی‌راستابی<sup>۴</sup> و سامان سلمانی<sup>۵</sup>

<sup>۱</sup> استاد گروه علوم درمانگاهی، دانشکده دامپزشکی، دانشگاه شهید چمران اهواز، اهواز، ایران

<sup>۲</sup> استاد گروه پاتوبیولوژی، دانشکده دامپزشکی، دانشگاه شهید چمران اهواز، اهواز، ایران

<sup>۳</sup> استاد گروه علوم پایه، دانشکده دامپزشکی، دانشگاه شهید چمران اهواز، اهواز، ایران

<sup>۴</sup> دانشیار گروه علوم درمانگاهی، دانشکده دامپزشکی، دانشگاه شهید چمران اهواز، اهواز، ایران

<sup>۵</sup> دانش‌آموخته دکترای تخصصی بیماری‌های داخلی دام‌های کوچک، دانشکده دامپزشکی، دانشگاه شهید چمران اهواز، اهواز، ایران

تاریخ دریافت: ۱۴۰۱/۳/۶

تاریخ پذیرش: ۱۴۰۱/۴/۴

### چکیده

هورمون‌های استانوزولول و ناندرولون دکانوات، عمدتاً جهت تقویت رشد عضلانی، افزایش وزن بدن، درمان کم‌خونی و تحریک اشتها، در سگ و اسب کاربرد دارند؛ در عین حال، برخی عوارض جانبی از جمله آتروفی بیضه و کاهش تعداد اسپرماتوزوئید در سگ‌ها گزارش شده است. هدف از انجام تحقیق حاضر، ارزیابی تغییرات هیستوپاتولوژی بافت بیضه و اپیدیدیم، در سگ‌های تحت درمان با استانوزولول و ناندرولون دکانوات می‌باشد. مطالعه حاضر بر روی ۱۶ قلاده سگ نر صورت گرفت. حیوانات مورد مطالعه، به دو گروه مساوی ۸ تایی تقسیم‌بندی شدند. سگ‌های گروه A، به مدت ۶ هفته متوالی تحت تجویز داروی استانوزولول با دوز ۵۰ میلی‌گرم/به‌ازاء هر قلاده سگ و به شکل داخل عضلانی قرار گرفتند. گروه B مشابه گروه A بود، با این تفاوت که به جای استانوزولول، ناندرولون دکانوات و با دوز ۱ میلی‌گرم/کیلوگرم تزریق گردید. جهت بررسی عوارض احتمالی بر بیضه‌ها، یکی از آن‌ها قبل از تحقیق، از طریق جراحی برداشت شده و بیضه دوم در روزهای ۲۸ (۴ قلاده از هر گروه) و ۴۲ (۴ قلاده باقی‌مانده در هر گروه) برداشت شدند. قبل از قرار گرفتن بیضه‌ها در فرمالین بافر ۱۰ درصد، کیفیت اسپرم در اپیدیدیم از لحاظ شاخص‌هایی نظیر تحرک، مورفولوژی و تعداد آن‌ها در زمان‌های صفر، ۲۸ و ۴۲ روزگی بررسی شدند. نتایج نشان داد که اثرات مخربی نظیر هیپرپلازی سلول‌های لایدیگ بینابینی، واکوئل‌دار شدن، حضور سلول‌های چند هسته‌ای و مراحل مختلف اسپرماتوگونی در بافت بیضه و نیز تخریب سلول‌های پوشاننده مجرا و کنده شدن مژه‌های پوشاننده در مخاط اپیدیدیم، به وجود آمد. این تغییرات، در گروه دریافت‌کننده استانوزولول، به شکل معنی‌داری بیشتر از ناندرولون دکانوات بود. در گروه استانوزولول، بیشتر تغییرات کمی و در گروه ناندرولون دکانوات، تغییرات کیفی مشهودتر بود. اگر چه هر دو دارو، دارای عوارض جانبی بر بافت بیضه و اپیدیدیم بودند؛ اما عوارض جانبی استانوزولول، بیشتر از ناندرولون دکانوات بود؛ لذا پیشنهاد می‌گردد جهت اهداف درمانی، از ناندرولون دکانوات و با دوز حداقل دارو استفاده شود.

**کلمات کلیدی:** استانوزولول، ناندرولون دکانوات، هیستوپاتولوژی، بیضه، اپیدیدیم، سگ

### مقدمه

سنتر پروتئین، رشد ماهیچه‌ها، تحریک اشتها و افزایش روند خون‌سازی می‌شوند. تستوسترون توسط بیضه و به مقدار

استروئیدهای آنابولیک، شامل تستوسترون و مشتقات سنتتیک آن‌ها می‌باشند. این هورمون‌ها، موجب افزایش

\* نویسنده مسئول: بهمن مصلی‌نژاد، استاد گروه علوم درمانگاهی، دانشکده دامپزشکی، دانشگاه شهید چمران اهواز، اهواز، ایران

E-mail: bmosallanejad@scu.ac.ir



© 2020 by the authors. Licensee SCU, Ahvaz, Iran. This article is an open access article distributed under the terms and conditions of the Creative Commons Attribution-NonCommercial 4.0 International (CC BY-NC 4.0 license) (<http://creativecommons.org/licenses/by-nc/4.0/>).

کم توسط غده فوق کلیوی ترشح می‌شود. کاهش کیفیت اسپرم و افزایش شیوع تومورهای بیضه ممکن است در ارتباط با در معرض قرار گرفتن با عوامل شیمیایی مختلف، به ویژه در زمان رشد و تکامل جنین، رخ دهد. استانوزولول و ناندرولون دکانونات دو هورمون معمول، مورد استفاده در دامپزشکی هستند. کاربرد استروئیدهای آنابولیک بیش‌تر در سگ، اسب و انسان گزارش شده است (Ettinger and Feldman, 2010; Sumner et al, 2021).

استانوزولول، معروف به وینسترو-۷، بیش‌تر جهت کمک به درمان بیماری‌های مزمن مرتبط با کم خونی استفاده می‌شود. دوز معمول دارو، ۲ تا ۴ میلی‌گرم برای هر حیوان دو بار در روز، و یا ۵۰ میلی‌گرم از فرم تزریقی به صورت عضلانی یک بار در هفته و برای مدت ۶ هفته تجویز می‌شود. استروئیدهای آنابولیک ایده‌آل، باید دارای حاشیه ایمنی وسیع، فعالیت قابل توجه، سهولت در تجویز و سازگاری با سایر ترکیبات باشند. برخی از استروئیدهای آنابولیک ۱۷-آلفا-آلکیل، مانند استانوزولول، با آسیب‌های بافت بیضه (لیومیوسارکوما) و اپیدیدیم همراه بوده‌اند. با این حال، استانوزولول ممکن است باعث عوارض جانبی نظیر آسیب کبدی و یا تغییرات رفتاری، در برخی از گونه‌های حیوانی شود (به ویژه در تجویزهای طولانی مدت) (Maddison et al, 2002; Faghihi and Gandomi Sani, 2013; Bond et al, 2016; Ozcagli et al, 2018).

ناندرولون دکانونات (دورابولین) نیز از تستوسترون مشتق می‌شود. بسیاری از تحقیقات نشان داده‌اند که تزریق داخل عضلانی این دارو، موجب افزایش توده عضلانی می‌شود. اثرات مثبت ناندرولون دکانونات شامل رشد عضلانی، تحریک اشتها، افزایش تولید اریتروپویتین و در نتیجه افزایش گلبول‌های قرمز خون، درمان آنمی و پوکی استخوان می‌باشد. گزارش‌های متعددی، در ارتباط با اثرات نامطلوب استروئیدهای آنابولیک بر اندام‌های مختلف از جمله عملکرد بیضه‌ها، گزارش شده است. لازم به ذکر است که اثرات این داروها، تا حدود زیادی وابسته به دوز می‌باشد (Etienne, 2007; Polzin, 2010; Carrero et al, 2013).

بررسی‌های هیستوپاتولوژیک بیضه‌ها، جزء ضروری جهت درک فیزیولوژی طبیعی، اندوکرینولوژی، هیستوپاتولوژی و آناتومی بافت بیضه می‌باشد که کارایی ازدیاد نسل را در سگ‌ها مشخص می‌نماید. استفاده از هورمون‌های آنابولیک برای اهداف مختلف، در حیوانات خانگی رشد چشم‌گیری داشته است، اما با نتایج متفاوتی همراه بوده است. در استفاده از هورمون‌های آنابولیک می‌بایست دقت لازم صورت گیرد، چرا که برخی عوارض، نظیر آرواسپرمی، ناباروری، تومور پروستات، بزرگی آلت تناسلی، افزایش نعوظ، جلوگیری از عملکرد طبیعی بیضه، ناتوانی جنسی، آتروفی بیضه پس از بلوغ، بزرگ شدن غیر عادی سینه‌ها و کاهش حجم مایع منی، گزارش شده است. متأسفانه این دارو، به شکل غیر قانونی در باشگاه‌های بدنسازی کشورهای مختلف، استفاده شده است (Etienne, 2007; Faghihi and Gandomi Sani, 2013).

با توجه به تحقیقات نسبتاً محدود در این زمینه، به نظر می‌رسد که بررسی‌های بیش‌تر لازم است تا عوارض هورمون‌های مختلف آنابولیک، بر اندام‌های مختلف در سگ‌ها مشخص گردد. این نتایج، از نظر بالینی در روند تولید مثل حیوانات خانگی از جمله سگ‌ها و گربه‌ها، جایگاه خاص خود را دارد (Harkin et al, 2000; Mohd Mutalip et al, 2013). از آن‌جا که در زمینه آسیب‌های بافتی ناشی از تجویز هورمون‌های فوق، نتایج مشخص و قطعی با دوزاژ درمانی وجود ندارد، لذا هدف از انجام

شده، به روش هماتوکسیلین و ائوزین، رنگ آمیزی شده و مورد ارزیابی میکروسکوپی قرار گرفتند.

سگ‌های گروه A، به مدت ۶ هفته متوالی (هفته‌ای یک-بار) تحت تجویز داروی استانوزولول با دوز ۵۰ میلی‌گرم/به ازای هر قلاده سگ و به شکل داخل عضلانی قرار گرفتند و گروه B، تحت تجویز هورمون ناندرولون دکانوات، با دوز ۱ میلی‌گرم/کیلوگرم و به مدت ۶ هفته (هفته‌ای یک‌بار) قرار گرفتند. لازم به ذکر است که هورمون‌ها در تمام طول انجام مطالعه، در دمای پائین‌تر از ۲۵ درجه سانتی‌گراد، دمای اتاق و دور از نور آفتاب نگهداری شدند. جهت برداشت بیضه سگ‌ها، ابتدا عمل پیش بیهوشی صورت گرفت. بدین منظور از داروهای اسپرومازین (۰/۱۵ میلی‌گرم/کیلوگرم) و کتامین (۱۰ میلی‌گرم/کیلوگرم) استفاده شد. همچنین جهت نگهداری بیهوشی از دو داروی کتامین (با همان دوز قبلی) و دیازپام (۰/۵ میلی‌گرم/کیلوگرم) استفاده گردید. در حین عمل جراحی نیز تمام رفلکس‌های حیاتی با دستگاه مانیتورینگ بررسی شدند. بیضه‌ها پس از برداشت از طریق جراحی، در شرایط کاملاً آسپتیک و در شرایط آزمایشگاهی نگهداری شده و پس از برداشت نمونه اسپرما توژنید از دم اپیدیدیم، کیفیت و کمیت نمونه‌ها بررسی گردید. لازم به ذکر است که در آزمایشگاه، تلاش گردید تا رگ‌های روی اپیدیدیم برداشته شوند تا نمونه‌های اسپرم با خون مخلوط نشوند، ضمناً، نمونه‌های بافتی چندین بار با سرم فیزیولوژی ۰/۹ درصد شستشو داده شدند. انتقال نمونه‌ها به بخش پاتولوژی دانشکده، نیز در کنار کیسه یخ انجام شد. سپس جهت ارزیابی هیستوپاتولوژی از بافت بیضه و اپیدیدیم، نمونه‌های بافتی برش داده شده و در فرمالین بافر ۱۰ درصد قرار گرفتند. یادآوری می‌شود که فرمالین‌های بافتی، پس از انتقال به بخش پاتولوژی دانشکده، ۲۴ ساعت بعد تعویض شدند و تا زمان اتمام مطالعات در آن باقی ماندند.

تحقیق حاضر، ارزیابی تغییرات هیستوپاتولوژی بافت بیضه و اپیدیدیم در سگ‌های تحت درمان با هورمون‌های استانوزولول و ناندرولون دکانوات می‌باشد. مطالعه حاضر در ادامه تحقیقات قبلی، انجام شده است. نتایج این بررسی، از نظر بالینی کاربردی بوده و می‌تواند برای سگ‌های مبتلا به کریپتورکیدیسم نیز مفید باشد.

### مواد و روش کار

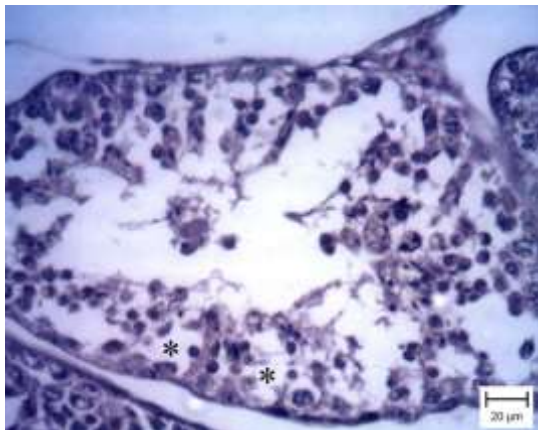
در این تحقیق، ۱۶ قلاده سگ نر سالم از نظر بالینی، نژاد مخلوط، در مجدوده سنی ۱/۵ تا ۲ سال و میانگین وزنی ۲۰/۱۵ کیلوگرم، مورد بررسی قرار گرفتند. قبل از انجام آزمایش و به منظور از بین بردن استرس، تمامی حیوانات، در قفس‌های مجزا و برای مدت ۷۲ ساعت در بیمارستان دامپزشکی اهواز نگهداری شدند. آن‌ها از جیره غذایی ثابت و مشابهی، عمدتاً اسکلک مرغ، تغذیه شدند. سپس واکسن ۷ گانه و هاری به آن‌ها تزریق شد و نیز داروهای ضدانگل (کنیورم) به آن‌ها خورانده شد.

سگ‌های مورد مطالعه، به شکل تصادفی، به دو گروه مساوی ۸ تایی تقسیم‌بندی شدند. گروه A جهت بررسی هورمون استانوزولول و گروه B به منظور بررسی هورمون ناندرولون دکانوات انتخاب شدند. سگ‌های گروه A به صورت تصادفی، به دو زیر گروه A<sub>1</sub> و A<sub>2</sub> تقسیم شدند. گروه B نیز، به دو زیر گروه B<sub>1</sub> و B<sub>2</sub> تقسیم شد. در هر زیر گروه، ۴ قلاده سگ قرار داشتند. جهت بررسی عوارض احتمالی بر بیضه‌ها، یکی از آن‌ها قبل از انجام تحقیق (زمان صفر)، در تمام گروه‌ها و بیضه دوم در روزهای ۲۸ (۴ قلاده از هر گروه ۸ تایی یا زیر گروه‌های اول A<sub>1</sub> و B<sub>1</sub>) و ۴۲ (۴ قلاده باقی‌مانده در هر گروه یا زیر گروه‌های دوم A<sub>2</sub> و B<sub>2</sub>)، از طریق جراحی برداشته شدند و در فرمالین بافر ۱۰ درصد قرار گرفتند. قبل از قرار گرفتن بیضه‌ها در فرمالین، کیفیت اسپرم در اپیدیدیم از لحاظ شاخص‌هایی نظیر (تحرک، مورفولوژی و تعداد) در کنار ارزیابی هیستوپاتولوژی و در زمان‌های صفر، ۴ و ۶ هفته بررسی شدند. اسلایدهای تهیه

جهت ارزیابی هیستوپاتولوژی، ابتدا از نمونه‌ها، برش‌های کوچک‌تر تهیه و پس از چند ساعت که در زیر آب جاری قرار گرفتند به دستگاه اتوتکنیکون، جهت پاساژ بافتی، انتقال داده شدند. این دستگاه به مدت ۱۸ ساعت به طور اتوماتیک کار می‌کند. مراحل کار این دستگاه شامل آبیگری، شفاف‌سازی و آغشته‌گری می‌باشد. بعد از طی این مراحل، مرحله قالب‌گیری انجام شد. بدین منظور ابتدا قالب‌های مخصوص را روی یک میز آماده نموده و به وسیله یک پنس، نمونه بافت به آهستگی، داخل قالب قرار داده شد و روی آن پارافین مذاب ریخته شد. سرانجام بافت، روی یخ قرار داده شد تا سرد شود و برای برش آماده شود. جهت برش از دستگاه میکروتوم استفاده گردید و مقاطعی به ضخامت ۳-۴ میکرون برای رنگ‌آمیزی تهیه گردید. اسلایدهای تهیه شده، به روش معمول، با هماتوکسیلین و ائوزین رنگ‌آمیزی شدند. در این رنگ-آمیزی، لام‌ها به مدت یک دقیقه در رنگ هماتوکسیلین قرار داده شدند. سپس به مدت ۱۰ ثانیه در آب جاری قرار گرفتند. برای آب‌گیری، لام‌ها طی سه مرحله و هر مرحله به مدت ده ثانیه در الکل ۸۰ درصد و دو بار در الکل ۹۶ درصد قرار داده شدند. در گام بعدی به منظور شفاف‌سازی بافت‌ها، لام‌ها در دو ظرف متفاوت و هر یک به مدت ۳ دقیقه، در گزلیول قرار داده شدند. سرانجام، در مرحله آخر لام‌ها با استفاده از چسب مونتانلان، مونت‌گذاری شدند و با میکروسکوپ نوری مورد بررسی دقیق قرار گرفتند. لازم به ذکر است که در تمامی موارد، حداقل ۵ میدان میکروسکوپی با عدسی‌های مختلف، مورد بررسی قرار گرفتند.

جهت ارزیابی اسپرمتوزوئیدها، از تمامی سگ‌ها قبل از برداشت بیضه، مایع منی گرفته شد. جهت بررسی اسپرم، از اسپرم موجود در دم‌پی دیدیم و جهت اندازه‌گیری حجم انزال از تمام بخش سوم انزال مایع منی، استفاده گردید. اسپرم‌ها در هر یک از سگ‌ها، از نظر تحرک، تعداد کل

اسپرم‌ها و شکل مورد ارزیابی قرار گرفتند. جهت بررسی تحرک اسپرم‌ها، یک قطره از مایع منی بر روی لام قرار داده شد. سپس درصد تحرک اسپرم‌ها نسبت به هم سنجیده شد. جهت بررسی تعداد اسپرم‌ها در میلی‌لیتر، ابتدا رقیق-سازی بخش سوم انزال صورت گرفت. بدین منظور، ۱ قسمت از مایع منی (۰/۱ میلی‌لیتر) با ۹ قسمت از سالیین فرمالینه بافر شده (۰/۹ میلی‌لیتر) رقیق شد که رقت ۱ به ۱۰ اولیه را ایجاد کرده و سپس با مخلوط کردن ۱ قسمت از این رقت اولیه با ۹ قسمت سالیین فرمالینه بافر شده، رقت ۱ به ۱۰۰ از مایع منی تهیه گردید. سپس مایع منی رقیق شده روی ناحیه مرکزی هموسایتومتر قرار داده شد که در ادامه، محلول رقیق شده توسط خاصیت موئینگی در سرتاسر ناحیه مرکزی هموسایتومتر پخش گردید. هموسایتومتر پر شده، به مدت ۵ دقیقه در محل سکون قرار داده شد تا اسپرم‌ها در جای خود آرام بگیرند و در اثر جریان مایع حرکت نکنند. سپس یکی از مربع‌ها توسط میکروسکوپ نوری شمارش شد. در نهایت، تعداد اسپرم‌ها به صورت میلیون در میلی‌لیتر محاسبه گردید. در نهایت برای بررسی تعداد کل اسپرم در مایع منی، حجم بخش سوم منی (میلی‌لیتر به ازاء هر انزال) ضرب در غلظت (تعداد اسپرم در میلی‌لیتر) شد. جهت بررسی شکل اسپرم‌ها، مایع منی با ائوزین-نگروزین رنگ‌آمیزی شد. در این روش یک قطره منی در یک انتهای لام و یک قطره رنگ ائوزین-نگروزین در کنار آن قرار داده شد. سپس با کمک یک لام دیگر، دو قطره به سمت همدیگر حرکت داده شد و با هم مخلوط گردید، سپس با همان لام، گسترشی از مخلوط این دو، تهیه شد و در مجاورت هوا خشک گردید. در نهایت لام با استفاده از روغن ایمرسیون زیر میکروسکوپ ارزیابی و نواقص اولیه اسپرم بررسی شدند. ناهنجاری‌های بررسی شده شامل سر شکسته، سر سنجاقی، سر دوتایی و دم دوتایی بودند.



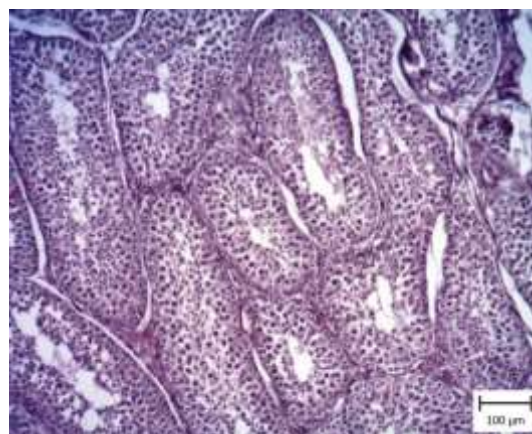
**Figure 2: Dog testicle. Group A<sub>1</sub> (Stanozolol) on days 28. Note the presence of multiple vacuoles (stars) among the germ cells (staining with Hematoxylin and Eosin).**

پس از سپری شدن ۴۲ روز از تجویز استانوزولول، بافت بیضه، آسیب بسیار شدیدتری دیده بود. تعداد زیادی از لوله‌های سمی‌نیفر، دچار تغییرات دژنراتیو شده بودند. این لوله‌ها چروکیده شده بودند و مخاط پوشاننده آن‌ها بسیار نازک شده بود. همچنین در برخی از لوله‌ها، فقط سلول‌های سرتولی مشاهده گردید و در مجرای مرکزی برخی، نیز سلول‌های چند هسته‌ای مشاهده شدند. سلول‌های لایدیگ در بین لوله‌های سمی‌نیفر افزایش یافته بودند (Figure 3 and 4). در گروه دریافت‌کننده ناندرولون دکانوات، ۲۸ روز پس از تجویز دارو، برخی از لوله‌ها چروکیده شده بودند. همچنین تعداد سلول‌های لایدیگ، در بین لوله‌های سمی‌نیفر نیز افزایش یافته بودند (Figure 5 and 6). لازم به ذکر است که تعداد لوله‌های آسیب دیده از گروه دریافت‌کننده استانوزولول کم‌تر بود.

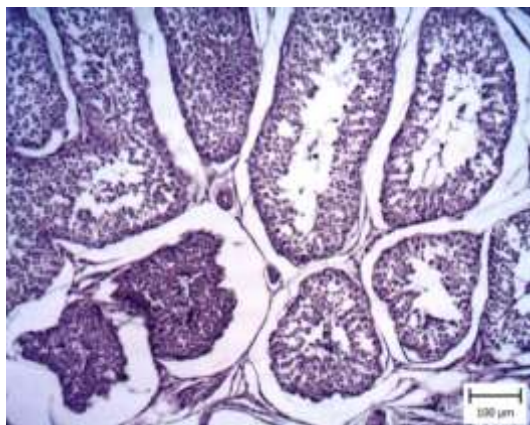
جهت ارزیابی داده‌ها، از آزمون مربع‌کای و بر اساس شاخص‌های توصیفی (میانگین، انحراف معیار، فراوانی و درصد) استفاده گردید. همچنین به منظور ارزیابی رابطه بین متغیرها، از آزمون فریدمن، t-test، آزمون t وابسته و ANOVA یک طرفه استفاده شد. تمام آنالیزها به کمک نرم‌افزار SPSS-16 انجام گرفت و از نظر آماری  $P < 0.05$ ، معنی‌دار در نظر گرفته شد.

## نتایج

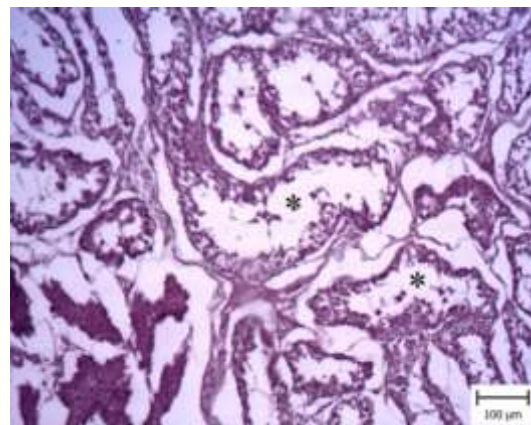
در بررسی میکروسکوپی از بافت بیضه، ۲۸ روز پس از تزریق استانوزولول، در مقایسه با بیضه‌هایی که در روز صفر برداشته شده بودند، در تعدادی از لوله‌های سمی‌نیفر تغییرات مختلفی دیده شدند. برخی از لوله‌ها چروکیده و فضای خالی زیادی در اطراف آن‌ها مشاهده گردید. در این لوله‌ها، غشای پایه چروکیده شده بودند. روند اسپرماتوژنز نیز در آن‌ها آسیب دیده، ضخامت لایه سلولی کم و در لابلای سلول‌های جنسی، واکوئل‌های متعددی دیده شدند. همچنین در بین لوله‌های سمی‌نیفر سلول‌های لایدیگ متعدد مشاهده گردید (Figure 1 and 2).



**Figure 1: Dog testicle. Group A (Stanozolol) on day zero. Note the natural structure of seminiferous tubules (staining with Hematoxylin and Eosin).**

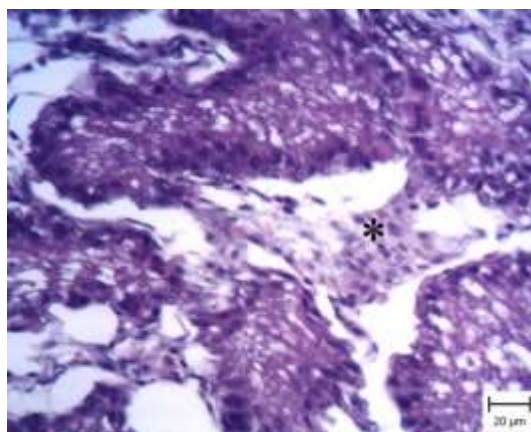


**Figure 6: Dog testicle. Group B<sub>1</sub> (Nandrolone decanoate) on days 28. Note the wrinkling of some toxic-nipple tubules (staining with Hematoxylin and Eosin).**

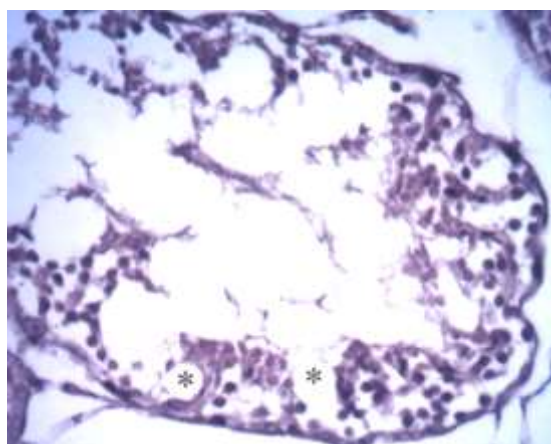


**Figure 3: Dog testicle. Group A<sub>2</sub> (Stanozolol) on days 42. Note the shrinkage of the seminiferous tubules and the destruction of the mucosa covering them (star) (staining with Hematoxylin and Eosin).**

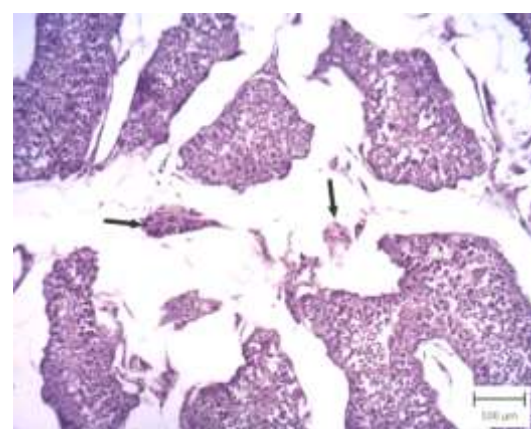
پس از گذشت ۴۲ روز از تجویز ناندرولون دکانوات، تعداد زیادی از لوله‌های سمی نیفر آسیب دیده و سلول‌های جنسی متعددی از بین رفته بودند. در مقایسه با گروه دریافت‌کننده استانوزولول، لوله‌های سالم بیشتری دیده شدند و روند اسپرماتوژنز کاملاً متوقف نشده بود. در این گروه نیز افزایش تعداد سلول‌های لایدیگ دیده شد (Figure 7 and 8).



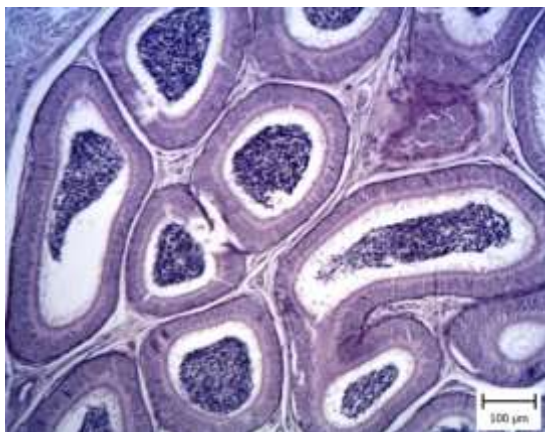
**Figure 4: Dog testicle. Group A<sub>2</sub> (Stanozolol) on days 42. Note the increase of the number of Leydig (star) cells among the damaged seminiferous tubules (staining with Hematoxylin and Eosin).**



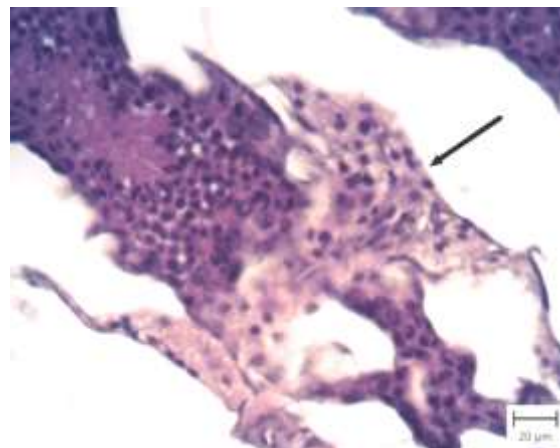
**Figure 7: Dog testicle. Group B<sub>2</sub> (Nandrolone decanoate) is seen on days 42. Note the degeneration and vacuolation of sex cells (star) (staining with Hematoxylin and Eosin).**



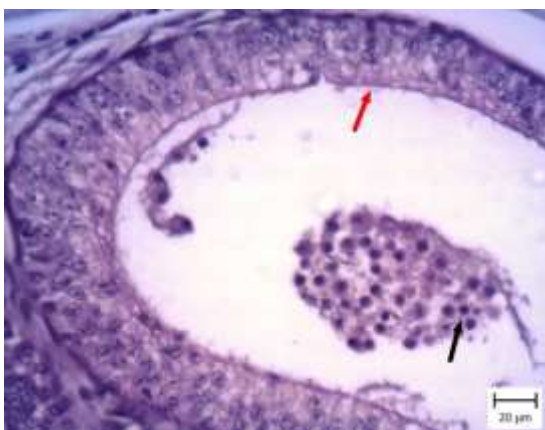**Figure 5: Dog testicle. Group B<sub>1</sub> (Nandrolone decanoate) on days 28. Note the increase of Leydig (arrow) cells between damaged and wrinkled seminiferous tubules (staining with Hematoxylin and Eosin).**



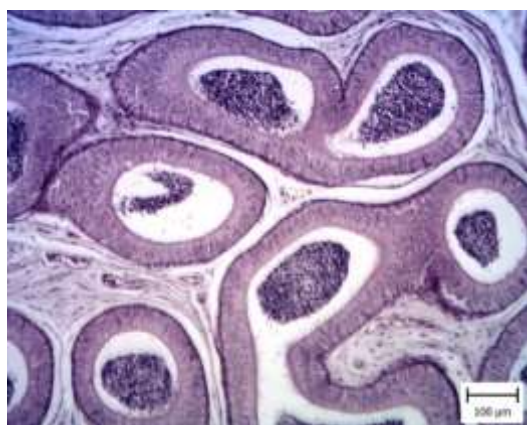**Figure 9: Epididymis tissue. Group A on day zero. Note the normal structure of the epididymal tubes and the presence of spermatozoa in them (staining with Hematoxylin and Eosin).**



**Figure 8: Dog testicle. Group B<sub>2</sub> (Nandrolone decanoate) on days 42. Note the increase of Leydig (arrow) cells (staining with Hematoxylin and Eosin).**



**Figure 10: Epididymis tissue. Group A<sub>1</sub> (Stanozolol) on days 28. Note the presence of spermatid cells in the epididymal duct (black arrow) and focal removal of cilia (red arrow) (staining with Hematoxylin and Eosin).**



**Figure 11: Epididymis tissue. Group A<sub>2</sub> (Stanozolol) on days 42. Different stages of spermatogonia. Note the absence of spermatozoa in the epididymis (star) (staining with Hematoxylin and Eosin).**

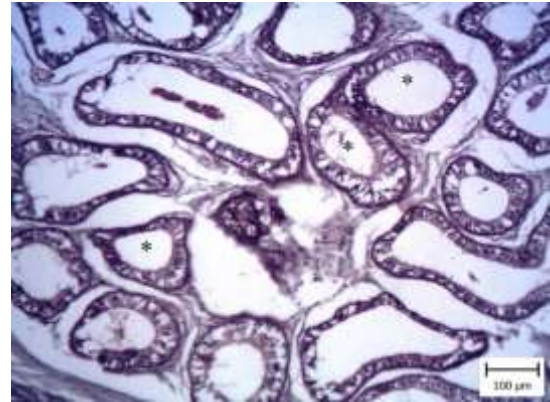
#### اپیدیدیم

در بررسی میکروسکوپی اپیدیدیم در روز صفر، در مجرای مرکزی مقاطع لوله‌ها، سلول‌های اسپرماتوزوئید فراوان دیده شدند. همچنین مخاط پوشاننده این لوله‌ها، استوانه‌ای شبه مطبق همراه با مژه بودند. ۲۸ روز پس از تجویز استانوزولول، در مجرای لوله‌ها، سلول‌های اسپرماتوزوئید کم‌تری دیده شد و در مقابل، تعداد زیادی سلول‌های گرد که شبیه اسپرماتوزوئید بودند، دیده شدند. همچنین مژه‌ها به صورت کانونی کنده شده بودند (Figure 9 and 10). پس از گذشت ۴۲ روز در همین گروه، سلول‌های پوشاننده مخاط لوله‌های اپیدیدیم دچار دژنراسانس شدیدی شدند که با وجود واکوئل‌های خالی در داخل سیتوپلاسم سلول‌های مخاطی، مشخص گردید. در مجرای مرکزی آن‌ها سلول‌های جنسی مشاهده نشد. گروه ناندرولون دکانوات، آسیب خفیف‌تری را در مقایسه با گروه استانوزولول نشان دادند. ۲۸ روز پس از تجویز ناندرولون دکانوات، تعداد کمی از لوله‌ها فقط کنده شدن کانونی مژه‌ها را نشان دادند و در مجرای مرکزی آن‌ها، سلول‌های اسپرماتوزوئید فراوان دیده شد. پس از طی ۴۲ روز از تجویز هورمون، برخی از سلول‌ها دچار دژنراسانس سلولی شدند (Figure 9-12).

اسپرم‌ها در شاخص‌های سر سنجاقی، دو عدد دم، حرکت سریع و متوسط در روز ۴۲ بیشتر از روز صفر بود، اما این افزایش از نظر آماری معنی‌دار نبود ( $P > 0.05$ ).

**گروه B**

اگر چه تعداد کل اسپرماتوزوئیدها و اسپرم‌های مرده، در گروه دریافت کننده ناندرولون دکانوات، کاهش یافته بود، اما این تغییر از نظر آماری معنی‌دار نبود ( $P > 0.05$ ). همچنین میانگین شاخص‌های داشتن دو عدد سر، سر سنجاقی، دو عدد دم، حرکت متوسط و حرکت چرخشی، در روز ۲۸ نسبت به روز صفر افزایش پیدا کرده بود، اما این افزایش از نظر آماری معنی‌دار نبود ( $P > 0.05$ ). در ادامه، اگر چه میانگین‌ها در شاخص‌های سر شکسته، دو عدد دم، سر سنجاقی، دو عدد سر، حرکت‌های سریع، متوسط و چرخشی در روز ۴۲ نسبت به روز صفر افزایش پیدا کرده بود، اما این افزایش از نظر آماری معنی‌دار نبود ( $P > 0.05$ ). با توجه به نتایج فوق، استانوزولول بیش‌تر منجر به تغییرات کمی، و ناندرولون دکانوات بیش‌تر منجر به تغییرات کیفی در اسپرم‌ها گردید.



**Figure 12: Epididymis tissue. Group B1 (Nandrolone decanoate) on days 28. Different stages of spermatogonia. Note the moderate presence of spermatozoa in the duct (staining with Hematoxylin and Eosin).**

**گروه A**

نتایج به دست آمده نشان داد که تعداد کل اسپرم در روزهای ۲۸ و ۴۲ نسبت به روز صفر، در گروه دریافت کننده استانوزولول کاهش یافته بودند و این کاهش از نظر آماری معنی‌دار بود ( $P < 0.05$ ). اگر چه در گروه دریافت کننده استانوزولول، میانگین در شاخص‌های سر شکسته، داشتن دو عدد سر، سر سنجاقی، حرکت سریع و حرکت متوسط، در روز ۲۸ بیش از روز صفر بود و نیز میانگین

**Table 1: Mean±standard deviation of total sperm count and dead sperm (per ml) in groups A and B**

Data \ Time (days)	Zero	28	42
Total number of spermatozoid	132.27 ± 60.26 (A)	105 ± 18.02 (A)	52.5 ± 3.53 (A)
	132.27 ± 60.26 (B)	180 ± 18.02 (B)	118.75 ± 53.2 (B)
Dead spermatozoid	26.44 ± 18.90 (A)	23.33 ± 5.77 (A)	20.0 ± 0 (A)
	26.44 ± 18.90 (B)	10 ± 0 (B)	21.83 ± 14.54 (B)

**Table 2: Mean±standard deviation of sperm shape and movement (per ml) in groups A and B**

Data (spermatozoid) \ Time (days)	Zero	28	42
Broken head	2.44 ± 1.58	3.33 ± 2.3 (A)	2.0 ± 0 (A)
		2.0 ± 0 (B)	2.38 ± 1.46 (B)
Two head	1.66 ± 0.7	3.33 ± 1.52 (A)	1.5 ± 0.7 (A)
		5.0 ± 0 (B)	2.05 ± 1.1 (B)
Ancillary head	1.22 ± 0.44	1.66 ± 1.57 (A)	1.5 ± 0.7 (A)
		2.0 ± 0 (B)	1.38 ± 0.5 (B)
Two tail	1.44 ± 0.72	1.33 ± 1.57 (A)	2.0 ± 1.41 (A)
		3.0 ± 0 (B)	1.77 ± 0.87 (B)
Fast moving	45.88 ± 23.36	46.66 ± 15.27 (A)	52.5 ± 10.60 (A)
		40.0 ± 0 (B)	49 ± 18.55 (B)
Moderate moving	9.44 ± 0.3	13.33 ± 5.77 (A)	20.0 ± 14.14 (A)
		20.0 ± 0 (B)	12.77 ± 6.23 (B)
Rotational motion	16.66 ± 12.24	16.66 ± 11.54 (A)	7.5 ± 3.53 (A)
		30.0 ± 0 (B)	15.55 ± 10.83 (B)

## بحث

نتایج مطالعه حاضر نشان داد که تغییرات در بافت بیضه و اپیدیدیم، در گروه دریافت‌کننده استانوزولول بیش‌تر از گروه ناندروولون دکانوات بود؛ به نحوی که اگرچه هر دو هورمون استانوزولول و ناندروولون دکانوات، منجر به تغییراتی نظیر حضور واکوئل‌های متعدد، تخریب اپی‌تلیوم لوله منی‌ساز، هیپرپلازی سلول‌های لایدیگ بینابینی و نیز حضور سلول‌های چند هسته‌ای در بافت بیضه شدند، اما شدت آن در گروه A بیش‌تر بود. همچنین هورمون‌های فوق منجر به تغییراتی از قبیل حضور مراحل مختلف اسپرماتوگونی، واکوئل‌های خالی، دژنرسانس سلولی و کنده شدن مژه‌ها، در اپیدیدیم شدند (با شدت بیش‌تر در گروه A). بیست و هشت روز پس از تجویز ناندروولون دکانوات، تعداد کمی از لوله‌ها، فقط کنده‌شدن کانونی مژه‌ها را نشان دادند و در مجرای مرکزی آن‌ها، سلول‌های اسپرماتوزوئید فراوان دیده شد و ۴۲ روز بعد از تجویز هورمون فوق، برخی از سلول‌ها دچار دژنرسانس سلولی شدند؛ در حالی که روند تغییرات در گروه استانوزولول، به مراتب شدیدتر از گروه ناندروولون دکانوات بود. به عبارت دیگر، استانوزولول بیش‌تر منجر به تغییرات کمی و ناندروولون دکانوات بیش‌تر منجر به تغییرات کیفی در اسپرم‌ها گردید.

Farrell و همکاران (۲۰۰۴) با تزریق هورمون‌های استانوزولول و ناندروولون دکانوات، هر دو با دوز ۵ میلی-گرم/کیلوگرم و بررسی بافت بیضه در رت، حضور مراحل مختلف اسپرماتوگونی را مشاهده کردند. Pope و همکاران (۲۰۰۰) نیز با تزریق هورمون‌های مذکور، تغییرات مشابهی را در بافت بیضه انسان مشاهده نمودند. Delgado و همکاران (۲۰۱۰) گزارش کردند که درمان با استانوزولول، ظرفیت آنتی‌اکسیدانی در ماهیچه‌های منقطع موش صحرائی را افزایش می‌دهد. Tousson و همکاران (۲۰۱۶) بافت بیضه خرگوش سفید نیوزیلند را بعد از تزریق هورمون بولدنون آندسیلنات (۵ میلی‌گرم/کیلوگرم و به مدت ۳ تا ۹ هفته) بررسی نمودند. مشاهدات میکروسکوپی آن‌ها نشان داد که خون‌ریزی، حضور لایه‌های فیبروزی،

مراحل مختلف اسپرماتوسیت در لوله‌های منی‌ساز و تغییرات واکوئل‌شدن در سیتوپلاسم اپی‌تلیوم لایه ژرمینال و سلول‌های سرتولی بافت بیضه ایجاد شده بود. با افزایش مدت زمان تجویز هورمون، اثرات جانبی در بافت بیضه تشدید گردید.

Jannatifar و همکاران (۲۰۱۵) نشان دادند که تزریق ناندروولون دکانوات، بر تعداد سلول‌های لایدیگ، سلول‌های اسپرماتوزوئید و غلظت سرمی تستوسترون در رت‌های نابالغ، اثرات سویی (کاهش تعداد اسپرماتوزوئیدها) بر جا گذاشت. Mohd Mutalip و همکاران (۲۰۱۳) تغییرات بافت بیضه موش‌های تحت درمان با ناندروولون دکانوات، تستوسترون و استانوزولول را بررسی نمودند. نتایج تحقیق آن‌ها نشان داد که تمامی این هورمون‌ها، اثرات زیان‌باری بر عملکرد طبیعی بیضه، در زمان بلوغ رت‌ها داشتند. Siti و همکاران (۲۰۱۳) نیز با تزریق ناندروولون دکانوات و استانوزولول در رت و بررسی بافت بیضه نشان دادند که تزریق هورمون‌های مذکور، اثرات منفی بر بافت بیضه بر جا گذاشت؛ به نحوی که با تزریق ناندروولون دکانوات در بیضه، شکل لوله‌های منی‌ساز تغییر نموده و به صورت جزئی، جمعیت اسپرماتوگونی‌ها کاهش یافت؛ همچنین در گروه دریافت‌کننده استانوزولول، از بین رفتن کامل شکل لوله‌های منی‌ساز و افزایش سلول‌های بافت بینابینی را مشاهده کردند. نتایج محققین فوق نشان داد که استانوزولول، تغییرات شدیدتری را نسبت به گروه ناندروولون دکانوات در بافت بیضه ایجاد کرد و همچنین با بالا رفتن دوزاژ هورمون، میزان اثربخشی هورمون افزایش یافت. نتایج مطالعه حاضر نیز نشان داد که متعاقب تزریق هورمون‌های استانوزولول و ناندروولون دکانوات، اثرات مخربی نظیر هیپرپلازی سلول‌های لایدیگ بینابینی، واکوئل‌دار شدن، حضور سلول‌های چند هسته‌ای و مراحل مختلف اسپرماتوگونی در بافت بیضه و نیز تخریب سلول‌های پوشاننده مجرا و کنده شدن مژه‌های پوشاننده در مخاط

اپیدیدیم، بوجود آمد. این تغییرات، در گروه دریافت‌کننده استانوزولول، بیش‌تر از ناندرولون دکانونات بود.

Tahtamouni و همکاران (۲۰۱۰) نیز ناندرولون دکانونات را به رت‌های نر تزریق کردند. نتایج تحقیق آن‌ها نشان داد که تزریق دارو با دوز ۱۰ میلی‌گرم/کیلوگرم توانست اثرات جانبی بر روند اسپرماتوژنز ایجاد نماید. همچنین تجویز دارو با دوز بالا، توانست باعث بروز اختلالاتی در سیستم تولید مثلی رت‌ها گردد. Mesbah و همکاران (۲۰۰۷) نشان دادند که بیضه رت‌ها متعاقب تزریق ناندرولون دکانونات (۱۰-۳ میلی‌گرم/کیلوگرم و به مدت ۱۴ هفته) دچار آتروفی شده و اندازه لوله‌های منی‌ساز تغییر کرد. در مطالعه حاضر، در گروه دریافت‌کننده ناندرولون، ۲۸ روز پس از تجویز هورمون، برخی از لوله‌ها چروکیده شده بودند. همچنین تعداد سلول‌های لایدیگ، در بین لوله‌های سمی‌نیفر نیز افزایش یافته بودند. در مجموع، تعداد لوله‌های آسیب دیده در گروه ناندرولون دکانونات، نسبت به گروه استانوزولول کم‌تر بود. از جنبه فارماکوکینتیک، بر استفاده از دارو، با فاصله زمانی ۱ هفته و در یک دوره زمانی ۶ هفته، تاکید شده است تا عوارض جانبی احتمالی دارو کاهش یابد.

Samah و همکاران (۲۰۱۲) خرگوش‌های نر بالغ سفید نیوزیلند را به دو گروه تقسیم‌بندی نموده و به ترتیب ۴/۴ و ۸/۸ میلی‌گرم/کیلوگرم از هورمون بولدنون آندوسیلنات را به مدت ۲ ماه (هفته‌ای دوبار) تزریق کردند. در بررسی میکروسکوپی از بافت بیضه در گروه اول دژنره شدن لوله‌های منی‌ساز و پرخونی و در بیضه گروه دوم کوچک شدن اندازه لوله‌های منی‌ساز و افزایش ضخامت بافت بینابینی را مشاهده کردند. آن‌ها همچنین در بررسی بافت اپی‌دیدیم، در گروه اول کاهش میزان اسپرماتوژنز و در گروه دوم عدم حضور اسپرماتوزوئید بالغ را مشاهده کردند. این محققین اذعان داشتند که اثرات مخرب در گروه دریافت‌کننده دوز بیش‌تر، به صورت مشهودی از گروه اول بیش‌تر بود. Thabet و همکاران (۲۰۱۰) نیز با مطالعه بر روی بافت بیضه خرگوش‌های دریافت‌کننده استروئیدهای

آنابولیک، ناهنجاری‌های مختلفی را مشاهده کردند. برخی از ناهنجاری‌ها شامل دور شدن لوله‌های منی‌ساز از یکدیگر، افزایش سلول‌های لایدیگ، حضور سلول‌های غول‌پیکر در لومن، تفاوت در مراحل اسپرماتوگونی، درجات خفیف خون‌ریزی، کاهش رشد اپی‌تلیوم، واکوئل-دار شدن و حضور موارد ائوزینوفیلیک بودند. همچنین با افزایش سن خرگوش‌ها، اثرات منفی ایجاد شده به مراتب بیش‌تر بود.

Cannizzo و همکاران (۲۰۰۷) نیز با بررسی هستیوپاتولوژی بافت بیضه انسان به یافته‌های مشابهی از جمله هیپرپلازی سلول‌های لایدیگ و مراحل مختلف اسپرماتوگونی رسیدند. در تبیین نتایج به دست آمده می‌توان نکاتی را یادآور شد: نخست آن که میزان تأثیر استروئیدهای آنابولیک بر بافت بیضه به عوامل مختلفی بستگی دارد، از جمله با افزایش دوز داروی مصرفی، میزان اثرات منفی بر بافت بیضه افزایش می‌یابد. دوم آن که سن عاملی مهم در میزان تغییرات در بافت بیضه است، به گونه‌ای که با افزایش سن، میزان تأثیرات این هورمون‌ها بر بافت بیضه بیش‌تر می‌شود. در واقع، متعاقب تزریق استروئیدهای آنابولیک، با ایجاد فیدبک منفی، اثرات مخربی بر بیضه برجا می‌گذارد (Faghihi and Gandomi Sani, 2013).

Olson و همکاران (۲۰۰۰) اعلام کردند که تجویز استانوزولول در سگ‌ها، موجب افزایش احتباس ازت اسیدهای آمینه در بدن گردید. نتایج آن‌ها نشان داد که تزریق استانوزولول، به شکل داخل عضلانی، مؤثرتر از تجویز خوراکی است. Perry و همکاران (۲۰۰۵) گزارش نمودند که دوره کاربرد هورمون‌های آنابولیک در انسان معمولاً بین ۱۰-۵ هفته است.

Pomara و همکاران (۲۰۱۶) اثر تحریکی ناندرولون دکانونات را در بیوسنتز تستوسترون، در سلول‌های لایدیگ موش صحرائی بررسی کردند. نتایج تحقیق آن‌ها نشان داد که این هورمون قادر است از طریق تداخل در بیان ژن StAR و CYP17AI در سلول‌های لایدیگ، تولید

به دلیل تخریب سلول‌های بافت بیضه، خصوصاً سرتولی، مانع از عملکرد صحیح این بافت در تشکیل اسپرم می‌شوند. در مطالعه‌ای که Tatem و همکاران (۲۰۲۰) در انسان انجام دادند، مشاهده کردند که بعد از قطع مصرف استروئیدهای آنابولیک طی ۲۴ ماه، اسپرماتوزوئیدها به غلظت و شکل طبیعی خود بازگشتند. از این یافته و یافته‌های مشابه می‌توان نتیجه گرفت که این هورمون‌ها احتمالاً اثرات برگشت‌ناپذیر بر روی باروری ایجاد نمی‌کنند و بعد از قطع مصرف دارو با گذشت زمان، اثرات منفی آن از بین می‌رود، که البته نیاز به مطالعات بیش‌تر در این زمینه است. از این رو توصیه می‌شود، این هورمون‌ها تنها در حیواناتی که برای نسل‌گیری استفاده می‌شوند، به کار برده شود. اثرات منفی استروئیدهای آنابولیک، به میزان فیزیولوژیک تستوسترون موجود در خون نیز بستگی دارد (Hall, 2005). اثرات جانبی، با ساختار شیمیایی (ترکیبات آلکیل و غیر آلکیل) استروئیدهای آنابولیک مصرفی، ارتباط مستقیم دارد (Thabet et al, 2010). با توجه به دلایل فوق، می‌توان این چنین استدلال نمود که احتمالاً، علت عدم ایجاد عوارض جانبی در گروه ناندرولون دکانونات در مقابل گروه استانوزولول، به ساختار شیمیایی متفاوت هورمون‌ها بر می‌گردد. دلیل احتمالی دیگر، این که دوزاژ دارو و زمان‌های انتخاب شده در تجویز هورمون، در گروه ناندرولون دکانونات، قدرت لازم برای ایجاد عوارض جانبی در کبد را نداشته است.

اگر چه هر دو هورمون استانوزولول و ناندرولون دکانونات دارای عوارض جانبی بر بافت بیضه و اپیدیدیم بودند؛ اما عوارض جانبی استانوزولول بیش‌تر از ناندرولون دکانونات بود؛ همچنین هر دو هورمون، اثرات جانبی پرشماری بر بافت بیضه و اسپرم ایجاد کرده بودند، لذا پیشنهاد می‌گردد جهت اهداف درمانی، بیش‌تر از ناندرولون دکانونات و با دوز حداقل دارو، استفاده شود.

تستوسترون را افزایش دهد. در مطالعه حاضر، تغییرات در شکل و حرکت اسپرماتوزوئید و نیز کاهش در تعداد کل، در هر دو گروه ایجاد شده بود، به نحوی که در هر دو گروه A و B، تعداد کل اسپرماتوزوئیدها در روزهای ۲۸ و ۴۲ نسبت به روز صفر کاهش یافته بود؛ اما این روند کاهشی در گروه A معنی‌دار و در گروه B غیر معنی‌دار بود.

Goedken و همکاران (۲۰۰۸) نشان دادند که جهت ارزیابی میکروسکوپی از بافت بیضه و اپیدیدیم، حداقل سن حیوان می‌بایست ۱۰ ماهه باشد؛ اما اگر ارزیابی اسپرماتوزنر مد نظر است، سن سگ می‌بایست حداقل ۱۲ ماه باشد. مطالعه آن‌ها بر روی ۸۰ قلابه سگ، از نژاد بیگل صورت گرفته بود. یافته‌های میکروسکوپی از هیپواسپرماتوزنر در ۷۵ درصد از سگ‌های ۶ تا ۷ ماهه و آتروفی یا هیپوپلازی توبول‌های سمینی‌فر، در ۴۰-۲۵ درصد از سگ‌های زیر ۱۲ ماهه دیده شدند. در مطالعه حاضر، در گروه دریافت‌کننده استانوزولول، کاهش تعداد کل اسپرم و در گروه دریافت‌کننده ناندرولون دکانونات، تغییرات منفی در مورفولوژی اسپرم مشاهده شده است، که این تغییرات در برخی از مولفه‌ها، همچون تغییر شکل سر اسپرم، حرکت متوسط و حرکت چرخشی معنی‌دار بود. از این رو می‌توان این چنین استنباط کرد که در صورت استفاده از استانوزولول و ناندرولون دکانونات به صورت هفتگی در ۶ هفته، باروری سگ‌ها تحت تأثیر قرار می‌گیرد. طی بررسی‌های به عمل آمده، مقاله‌ای برخلاف نتایج این عنوان از پژوهش یافت نشد. مطالعه حاضر با نتایج برخی پژوهش‌های مشابه با تزریق دیگر استروئیدهای آنابولیک از جمله Thabet و همکاران (۲۰۱۰) و Torres-callega و همکاران (۲۰۰۱) هم‌خوانی دارد. این محققان با تزریق هورمون‌های استروئیدی آنابولیک، اذعان داشتند که در صورت تجویز این هورمون‌ها، تعداد کل اسپرم کاسته می‌شود و همچنین شکل طبیعی اسپرم‌ها تغییر می‌کند. این هورمون‌ها، احتمالاً

## تشكر و قدردانى

نويسندگان مقاله، مراتب تشكر و قدردانى خود را از حوزه معاونت محترم پژوهشى دانشگاه شهيد چمران اهواز، ابراز مى‌دارند.

## تعارض منافع

نويسندگان مقاله اعلام مى‌دارند كه هيچ‌گونه تضاد مناعى ندارند.

## منابع مالى

هزينه پايان‌نامه مزبور، در قالب پژوهانه، از دانشگاه شهيد چمران اهواز تأمين شده است.

## منابع

- Bachman, E., Travison, T. G., Basaria, S., Davda, M. N., Guo, W., Li, M., Westfall, J. C., Bae, H., & Gordeuk, V. (2014). Testosterone induces erythrocytosis via increased erythropoietin and suppressed hepcidin: evidence for a new erythropoietin/hemoglobin set point. *The Journals of Gerontology. Series A, Biological Sciences and Medical Sciences*, 69(6), 725-735.
- Bond, P., Llewellyn, W., & Mol, P. V. (2016). Anabolic androgenic steroid-induced hepatotoxicity. *Medical Hypotheses*, 93, 150-153.
- Cannizzo, F. T., Zancanaro, G., Spada, F., Mulasso, C., & Biolatti, B. (2007). Pathology of the testicle and sex accessory glands following the administration of boldenone and boldione as growth promoters in Veal Calves. *Journal of Veterinary Medicine Science*, 69(11), 1109-1116.
- Carrero, J. J., Barany, P., Yilmaz, M. I., Qureshi, A. R., Sonmez, A., Heimburger, O., Ozgurtas, T., Yenicesu, M., Lindholm, B., & Stenvinkel, P. (2012). Testosterone deficiency is a cause of anemia and reduced responsiveness to erythropoiesis-stimulating agents in men with chronic kidney disease. *Nephrology Dialysis Transplantation*, 27(2), 709-715.
- Delgado, J., Saborido, A., & Megias, A. (2010). Prolonged treatment with the anabolic-androgenic steroid stanozolol increases antioxidant defences in rat skeletal muscle. *Journal of Physiology and Biochemistry*, 66(1): 63-71.
- Etienne, C. (2007). *Clinical Veterinary Advisor: Dogs and cats*. St. Louis, Missouri, Elsevier, pp: 1495-1496.
- Ettinger, S. J., & Feldman, E. C. (2010). *Textbook of Veterinary Internal Medicine*. Diseases of the dog and cat. Vol. 2. Sixth edition. Saunders Elsevier, St. Louis, Missouri, pp: 1646-1690.
- Faghihi, S. M., & Gandomi Sani, H. R. (2013). *Veterinary Pharmacy*. 3rd ed., Tehran University Press, pp: 484-485.
- Farrell, S. F., & McGinnis, M. Y. (2004). Long-term effect of pubertal anabolic androgenic steroid exposure on reproductive and aggressive behaviors in male rats, *Hormonology Behavior*, 46(2), 193-203.
- Goedken, M. J., Kerlin, R. L., & Morton, D. (2008). Spontaneous and age-related testicular findings in Beagle dogs. *Toxicologic Pathology*, 36, 465-471.
- Hall, R. C. (2005). Abuse of supraphysiologic doses of anabolic steroids. *Southern Medicine Journal*, 98(5), 550-555.
- Harkin, K. R., Cowan, L. A., Andrews, G. A., Basaraba, R. J., Fischer, J. R., DeBowes, L. J., Roush, J. K., Guglielmino, M. L., & Kirk, C. A. (2000). Hepatotoxicity of stanozolol in cats. *Journal of the American Veterinary Medical Association*, 217(5), 681-684.
- Jannatifar, R., Shokri, S., Farrokhi, A., & Nejatbakhsh, R. (2015). Effect of supraphysiological dose of Nandrolone Decanoate on the testis and testosterone concentration in mature and immature male rats: A time course study. *International Journal of Reproductive Biomedicine*, 13(12), 779-786.
- Maddison, J., Page, S., & Church, D. (2002). *Small animal clinical pharmacology*. (2nd ed.) W.B. Saunders Company. Harcourt Publishers, London, UK.

- Mesbah, S. F., Shokri, S., Karbalay-Doust, S., & Mirkhani, H. (2007). The effect of Nandrolone Decanoate on the body, testis and epididymis weight and semen parameters in adult male rats. *Iranian Journal of Medicine Science*, 32(2), 93-99.
- Mohd Mutalip, S. S., Surindar Singh, G. K., Mohd Shah, A., Mohamad, M., Mani, V., & Hussin, S.N. (2013). Histological changes in testes of rats treated with testosterone, nandrolone, and stanozolol. *Iranian Journal of Reproductive Medicine*, 11(8), 653-658.
- Olson, M. E., Morck, D. W., & Quinn, K. B. (2000). The effect of stanozolol on 15 nitrogen retention in the dog. *Canadian Journal of Veterinary Research*, 64(4), 246-248.
- Ozcagli, E., Kara, M., Kotil, T., Fragkiadaki, P., Tzatzarakis, M. N., Tsitsimpikou, Ch., Stivaktakis, P. D., Tsoukalas, D., Spandidos, D. A., Tsatsakis, A. M., & Alpertunga, B. (2018). Stanozolol administration combined with exercise leads to decreased telomerase activity possibly associated with liver aging. *International Journal of Molecular Medicine*, 42(1), 405-413.
- Perry, P. J., Lund, B. C., Deninger, M. J., Kutscher, E. C., & Schneider, J. (2005). Anabolic steroid use in weightlifters and bodybuilders. An internet survey of drug utilization. *Clinical Journal of Sports Medicine*, 15(5), 326-330.
- Polzin, D. J. (2010). Chronic kidney disease. In: Ettinger S.J. and Feldman E. C. editors. 7th ed., Vol. 2, *Textbook of Veterinary Internal Medicine*. St. Louis, Missouri, W. B. Saunders Co., pp: 1990-2021.
- Pomara, C., Barone, R., Gammazza, A. A. M., Sangiorgi, C., Barone, F., Pitruzzella, A., Locorotondo, N., Di Gaudio, F., Salerno, M., Maglietta, F., Sarni, A. L., Di Felice, V., Cappello, F., & Turillazzi, E. (2016). Effects of Nandrolone Stimulation on Testosterone Biosynthesis in Leydig Cells. *Journal of Cellular Physiology*, 231(6), 1385-1391.
- Pope, H. G., Kouri, E. M., & Hudson, J. I. (2000). Effects of supraphysiologic doses of testosterone on mood and aggression in normal men: A randomized controlled trial. *Archives of General Psychiatry*, 57, 133-140.
- Samah, S., Ibrahim, O., & El-Ashmawy, M. (2012). Adverse effects of the anabolic steroid, boldenone undecylenate, on reproductive functions of male rabbits. *International journal of experimental pathology*, 93, 172-178.
- Siti, M., Gurmeet, K., Aishah, M. S., Mashani, M., Vasudevan, M., & Siti, N. (2013). Histological changes in testes of rats treated with testosterone, Nandrolone, and Stanozolol. *Journal of Reproduction Medicine*, 11(8), 653-658.
- Sumner, R. N., Byers, A., Zhang, Z., Agerholm, J. S., Lindh, L., England, G. C. W., & Lea, R. G. (2021). Environmental chemicals in dog testes reflect their geographical source and may be associated with altered pathology. *Scientific Reports*, 11(73), 1-11.
- Tahtamouni, L. H., Mustafa, N. H., Hassan, I. M., Ahmad, I. M., Yasin, S. R. & Abdalla, M. Y. (2010). Nandrolone Decanoate Administration to Male Rats Induces Oxidative Stress, Seminiferous Tubules Abnormalities, and Sperm DNA Fragmentation. *Jordan Journal of Biological Sciences*, 3(4), 165-174.
- Tatem, A. J., Beilan, J., Kovac, J. R., & Lipshultz, L. I. (2020). Management of Anabolic Steroid-Induced Infertility: Novel Strategies for Fertility Maintenance and Recovery. *World Journal of Mens Health*, 38(2), 141-150.
- Thabet, N. S., Abdelrazek, E. M., Ghazy, E. W., & Elballah, S. S. (2010). Effect of the Anabolic Steroid, Boldenone Undecylenate on Reproductive Performance of Male Rabbits. *Journal of Reproduction and Infertility*, 1(1), 8-17.
- Torres-Calleja, J., Gonzalez-Unzaga, M., Celis-Carrillo, R., Calzada- Sanchez, L., & Pedron, N. (2001). Effect of androgenic anabolic steroids on sperm quality and serum hormone levels in adult male bodybuilders. *Life Science*, 68, 1769-1774.
- Tousson, E. (2016). Histopathological alterations after a growth promoter boldenone injection in rabbits. *Toxicology Indian Health*, 32(2), 299-305.

Received: 27.05.2022

Accepted: 25.06.2022

## Evaluation of histopathological changes of testicular and epididymal tissues in dogs treated with Stanozolol and Nandrolone decanoate

Bahman Mosallanejad<sup>1\*</sup>, Saad Gooraninejad<sup>1</sup>, Annahita Rezaie<sup>2</sup>,  
Seyed Reza Fatemi Tabatabaei<sup>3</sup>, Hadi Imani Rastabi<sup>4</sup> and Saman Salmani<sup>5</sup>

1 Professor, Department of Clinical Sciences, Faculty of Veterinary Medicine, Shahid Chamran University of Ahvaz, Ahvaz, Iran

2 Professor, Department of Pathobiology, Faculty of Veterinary Medicine, Shahid Chamran University of Ahvaz, Ahvaz, Iran

3 Professor, Department of Basic Sciences, Faculty of Veterinary Medicine, Shahid Chamran University of Ahvaz, Ahvaz, Iran

4 Associate Professor, Department of Clinical Sciences, Faculty of Veterinary Medicine, Shahid Chamran University of Ahvaz, Ahvaz, Iran

5 DVSc Graduate in Small Animal Internal Diseases, Faculty of Veterinary Medicine, Shahid Chamran University of Ahvaz, Ahvaz, Iran

Received: 27.05.2022

Accepted: 25.06.2022

### Abstract

Stanozolol and nandrolone decanoate hormones are mainly used in dogs and horses to strengthen muscle growth, increase of body weight, treatment of anemia and stimulation of appetite; nevertheless, some side effects have been reported, including testicular atrophy, and decrease of spermatozoid count in dogs. The aim of the present study is to evaluate the histopathological changes of testicular and epididymal tissues in dogs treated with stanozolol and nandrolone decanoate. The present survey was performed on sixteen male dogs. The studied animals were divided into two equal groups of eight. Stanozolol was administered to dogs in group A with dosage of 50 mg per dog intramuscularly for 6 continuous weeks. Group B was similar to group A, but instead of stanozolol, nandrolone decanoate was injected with dosage of 1 mg/kg. To evaluate the possible side effects on the testicles, one of them was surgically removed before the investigation and the second testicle was removed on days 28 (four dogs in each group) and 42 (the remaining four of each group). Before the testes were placed in 10% formalin buffer, sperm quality in the epididymis was evaluated for indicators such as motility, morphology and number in times zero, 28 and 42 days. The results showed that destructive effects were obtained such as hyperplasia of interstitial Leydig cells, vacuolation, the presence of multinucleated cells and different stages of spermatogonia in testicular tissue; also, the destruction of duct covering cells and the detachment of cilia in the epididymal epithelium was observed. These changes were significantly greater in the stanozolol group than nandrolone decanoate. The quantitative changes were more pronounced in the stanozolol group and the qualitative changes in the nandrolone decanoate group. Although both drugs had side effects on testicular and epididymal tissues; the side effects of stanozolol were greater than nandrolone decanoate; therefore, it is recommended minimum dose of nandrolone decanoate for therapeutic purposes.

**Key words:** Stanozolol, Nandrolone decanoate, Histopathology, Testes, Epididymis, Dog

---

\* **Corresponding Author:** Bahman Mosallanejad, Professor, Department of Clinical Sciences, Faculty of Veterinary Medicine, Shahid Chamran University of Ahvaz, Ahvaz, Iran  
E-mail: bmosallanejad@scu.ac.ir



© 2020 by the authors. Licensee SCU, Ahvaz, Iran. This article is an open access article distributed under the terms and conditions of the Creative Commons Attribution-NonCommercial 4.0 International (CC BY-NC 4.0 license) (<http://creativecommons.org/licenses/by-nc/4.0/>).