

## مقاله کامل

## تهیه پروفایل سنی براساس تغییرات دندان‌های پیش در مادیان‌های عرب خوزستان

کاوه خزائیل<sup>۱\*</sup>، حمید پسرکلی<sup>۲</sup>، علیرضا قدران مشهدی<sup>۳</sup>، مهدی پورمهدی بروجنی<sup>۴</sup><sup>۱</sup> استادیار، گروه علوم پایه، دانشکده دامپزشکی، دانشگاه شهید چمران اهواز، اهواز، ایران<sup>۲</sup> دانش آموخته دکتری عمومی دامپزشکی، دانشکده دامپزشکی، دانشگاه شهید چمران اهواز، اهواز، ایران<sup>۳</sup> استاد، گروه علوم درمانگاهی، دانشکده دامپزشکی، دانشگاه شهید چمران اهواز، اهواز، ایران<sup>۴</sup> دانشیار، گروه بهداشت مواد غذایی، دانشکده دامپزشکی، دانشگاه شهید چمران اهواز، اهواز، ایران

\*نویسنده مسئول: کاوه خزائیل، استادیار، گروه علوم پایه، دانشکده دامپزشکی، دانشگاه شهید چمران اهواز، اهواز، ایران.

[k.khazaeil@scu.ac.ir](mailto:k.khazaeil@scu.ac.ir)

پذیرش: ۱۴۰۰/۰۲/۱۲

دریافت: ۱۳۹۹/۱۰/۲۰

## چکیده

اهمیت تخمین دقیق سن اسب که عمدتاً براساس ارزیابی دندان‌ها صورت می‌گیرد، بر همگان روشن است. توانایی تخمین سن، می‌تواند هنگام خرید دام، پیش‌بینی مدت زمان زندگی ورزشی مفید آن، کمک به تعیین پیش‌آگهی بیماری‌ها و اهداف بیمه‌ای به‌کار آید. در پژوهش حاضر بررسی دندان‌های پیش مادیان‌های عرب خوزستان با هدف تهیه‌ی پروفایل سنی براساس تغییرات دندان‌های پیش صورت گرفت. در این مطالعه، ۷۸ رأس مادیان عرب خوزستان مورد بررسی قرار گرفت. پس از تایید اصالت دام، تصاویر با استفاده از دوربین دیجیتال از نماهای دهلیزی، پوزه‌ای و سطح جوشی دندان‌های پیش پایین تهیه شد. تصاویر تهیه شده مورد تجزیه و تحلیل رایانه‌ای قرار گرفته و پارامترهای مربوط به رویش دندان‌های شیری و دایمی و تعداد آن‌ها و تغییرات سطح جوشی دندان‌های پیش پایین بررسی گردیده و در نهایت، پروفایل سن دندانی ارائه شد. دندان پیش شیری سوم (dI3) در مادیان‌های عرب خوزستان، زمان رویش متنوعی داشت، در حالی‌که زمان رویش دندان‌های پیش شیری اول (dI1) و پیش شیری دوم (dI2) تقریباً مشابه با سایر اسبان بود. در دندان‌های دایمی، رویش زودتر از موعد دندان‌های پیش دایمی دوم (I2) و پیش دایمی سوم (I3) در مواردی مشاهده گردید. ستاره‌ی دندانی اولین بار حدود ۵/۵ سالگی روی سطح جوشی دندان‌های پیش پایین ظاهر شد و نقطه‌ی مینایی در دندان پیش دایمی اول (II) حدود یک سال زودتر از موعد معمول پدیدار گردید. در مادیان‌های بررسی شده که در بازه‌ی سنی ۱۵ روز تا ۲۴ سال قرار داشتند، رویش دندان‌های پیش پایین و برخی تغییرات مورفولوژیک آن در مواردی زودتر از زمان معمول مشاهده گردید.

کلیدواژه‌ها: پروفایل سنی، تخمین سن، تغییرات دندانی، دندان‌های پیش، مادیان عرب خوزستان.

## مقدمه

شناسایی قرار گرفته است. نژاد آریین شامل دو نوع اسب اصیل ایرانی (عرب) و اسب‌های بختیاری، قشقایی و دره شوری می‌باشد. نژاد مغول نیز اسبان ترکمن و کرد را شامل می‌گردد. نژادهای شناخته شده به‌عنوان نژادهای اصیل

اسب حیوانی زیبا و سحرآمیز است که دارای وقار، حساسیت و توانایی ورزشی بسیار مناسبی می‌باشد. در قاره‌ی آسیا که مهد پرورش اسب در جهان به‌حساب می‌آید، دو نژاد بزرگ اسب شامل نژادهای آریین و مغول مورد

ایرانی عبارتند از: ترکمن، کرد، عرب و اسپچه‌ی خزر (Ahmadinejad, 2003). اگرچه در سال‌های اخیر صنعت پرورش و نگهداری اسب در ایران با اهداف مختلف مورد توجه بیش‌تری قرار گرفته و پیشرفت‌های چشمگیری را نیز دربرداشته است، اما همچنان بسیاری از مسایل پرورش، اصلاح نژاد، تغذیه و بیماری‌های این دام حل نشده باقی‌مانده که نیازمند تحقیق و پژوهش بیش‌تر می‌باشد. اهمیت تخمین دقیق سن اسب (که عمدتاً براساس ارزیابی دندان‌ها صورت می‌گیرد)، بر همگان روشن است (Muylle et al, 1996). توانایی تخمین سن، می‌تواند هنگام خرید دام، پیش‌بینی مدت زمان زندگی ورزشی مفید آن، کمک به تعیین پیش‌آگهی بیماری‌ها و اهداف بیمه‌ای به‌کار آید (Muylle et al, 1999). همچنین آنالیز مورفولوژیک دندان‌ها می‌تواند در مشخص نمودن نوع غذای خورده شده یا نوع محیطی که اسب‌ها در آن زندگی می‌کنند نیز مورد استفاده قرار گیرد. هم در طول دوره‌ی زندگی اسب‌ها و هم سال‌های زیادی پس از مرگ آن‌ها، ظاهر دندان‌ها ممکن است سن، جنس و وضعیت سلامت دام را مشخص سازد (Luszczynski & Pieszka, 2011).

تعیین سن اسب مبتنی بر ظاهر و مورفولوژی دندان‌های پیش، اولین بار ۶۰۰ سال قبل از میلاد مسیح مورد توجه قرار گرفته (Navin, 1882) و پس از آن در سراسر تاریخ به‌کار رفته است. امروزه این روش، یکی از کارهای معمول دامپزشکان اسب به‌حساب می‌آید. باید دانست که در تعیین سن یک اسب، ممکن است اختلاف نظر بین چند دامپزشک وجود داشته باشد (Richardson et al, 1994). باید در نظر داشت که تفاوت‌های نژادی یکی از پارامترهای تأثیرگذار بر تخمین سن اسب است (Gaspard et al, 2009). همان‌طور که Muylle و همکاران (۱۹۹۸)، این تفاوت‌ها را بین اسبان عرب، سرعت و بارکش بلژیکی مشاهده نمودند و گزارش کردند که سایش دندان‌ها در اسبان عرب آهسته‌تر از نژاد دیگر بود. قابل توجه آن‌که برخی از محققان، تعیین سن براساس ساختمان دندان‌ها را نه‌تنها یک علم بلکه هنر نیز می‌دانند (Martin et al, 1999). اثر سن بر مورفولوژی

دندانی اسب، بیش‌تر روی دندان‌های پیش مطالعه شده است. این امر احتمالاً به‌دلیل سهولت دسترسی به این دندان‌ها و تغییرات قابل توجه آن‌ها می‌باشد (Carmalt & Allen, 2008). از جمله تحقیقات انجام شده می‌توان به مطالعات صورت گرفته بر روی اسبان ترابرد و اسب‌های بارکش بلژیکی اشاره کرد. Richardson و همکاران (۱۹۹۵)، در بررسی زمان رویش دندان‌های پیش دائمی پایینی در اسبان ترابرد، رویش زودتر از موعد دندان‌های I2 و I3 را در برخی موارد گزارش کردند. Muylle و همکاران (۱۹۹۷)، زمان رویش دندان‌های پیش دائمی در اسب‌های بارکش بلژیکی را تا ۷ ماه دیرتر از زمان معمول گزارش کردند.

از آن‌جا که لزوم تخمین دقیق سن اسب براساس وضعیت دندان‌ها یک تکنیک علمی و توأم با هنرمندی است که تا به‌حال در مورد اسبان اصیل عرب خوزستان انجام نشده است و همچنین با توجه به علاقه‌مندی اسبداران به مبحث تخمین دقیق سن اسب و کاربردهای آن، در پژوهش حاضر مطالعه‌ی دندان‌های پیش مادپان‌های عرب خوزستان با هدف تهیه‌ی پروفایل سنی تغییرات آن‌ها صورت گرفت.

### مواد و روش کار

در این پژوهش، ۸۴ رأس مادپان عرب خوزستان در سطح تعدادی از باشگاه‌های سوارکاری و مراکز نگهداری اسب مورد بررسی قرار گرفتند که ۶ رأس از این دام‌ها به‌دلیل مشکلات دندانی مداخله‌گر در مطالعه، از بررسی حذف شده و در نهایت ۷۸ رأس مورد ارزیابی شدند. این اسب‌ها از نظر بالینی به‌ظاهر سالم بوده و دندان‌های آن‌ها نیز در معاینه‌ی ابتدایی، مشکل قابل توجهی نداشتند. علت این که فقط مادپان‌ها مورد بررسی قرار گرفتند، اولاً جمعیت بیشتر آن‌ها نسبت به نریان‌ها در استان و ثانیاً سهولت دسترسی و کار کردن با مادپان‌ها بود. جهت بررسی، مادپان‌ها با توجه به تغییرات مورفولوژیک ایجاد شده در دندان‌ها (Dyce et al, 2018)، به ۵ گروه سنی شامل: (۱)

پروفایل سنی تغییرات مشاهده شده در دندان‌های پیش  
پایین مادیان‌های عرب خوزستان  
گروه اول

**Table 1. Sample size and mean age of mares examined in each age group**

Age groups	Number	Mean age $\pm$ Standard deviation (months)
I) under 1 year old	14	6.25 $\pm$ 4
II) between 1 year and less than 2.5 years old	15	19.13 $\pm$ 6.45
III) between 2.5 years and less than 5 years old	15	45 $\pm$ 6.88
IV) between 5 years and less than 10 years old	21	84.19 $\pm$ 13.59
V) older than 10 years old	13	199.23 $\pm$ 53.51
Total		78

تا ۱۵ روزگی: پیش‌های شیری مرکزی شروع به رویش کرده‌اند (Figure 1-A).

۱ ماهگی: از نمای پوزه‌ای، پیش‌های مرکزی بالایی و پایینی در تماس با یکدیگر قرار دارند. پیش‌های میانی از سطح لثه بیرون زده‌اند. سطح جوشی پیش‌های مرکزی اندکی ساییده شده‌اند و فنجانک در آن‌ها عمیق بود (Figure 1-B).

تا ۶ ماهگی: دندان‌های پیش میانی شیری درآمده‌اند و شروع به سایش کرده و دارای فنجانک بودند. در ۲ رأس از مادیان‌ها دندان پیش گوشه‌ای شیری دیده شد.

۶ ماهگی تا ۱ سالگی: دندان‌های پیش گوشه‌ای شیری درآمده بودند. از نمای پوزه‌ای، پیش‌های مرکزی و میانی در تماس با دندان‌های مشابه در فک پایین بودند، تاج هر یک از آن‌ها کاملاً پدیدار گشته بود (Figure 1-C). سطح لبی این دندان‌ها صاف (Smooth) بود. از نمای دهلیزی، پیش‌های کناری از سطح لثه بیرون زده‌اند اما در تماس با یکدیگر نبودند (Figure 1-D). سطوح جوشی دندان‌های

زیر ۱ سال، ۲) از ۱ سال تا کم‌تر از ۲/۵ سال، ۳) از ۲/۵ سال تا کم‌تر از ۵ سال، ۴) از ۵ سال تا کم‌تر از ۱۰ سال و ۵) بزرگ‌تر از ۱۰ سال تقسیم شدند.

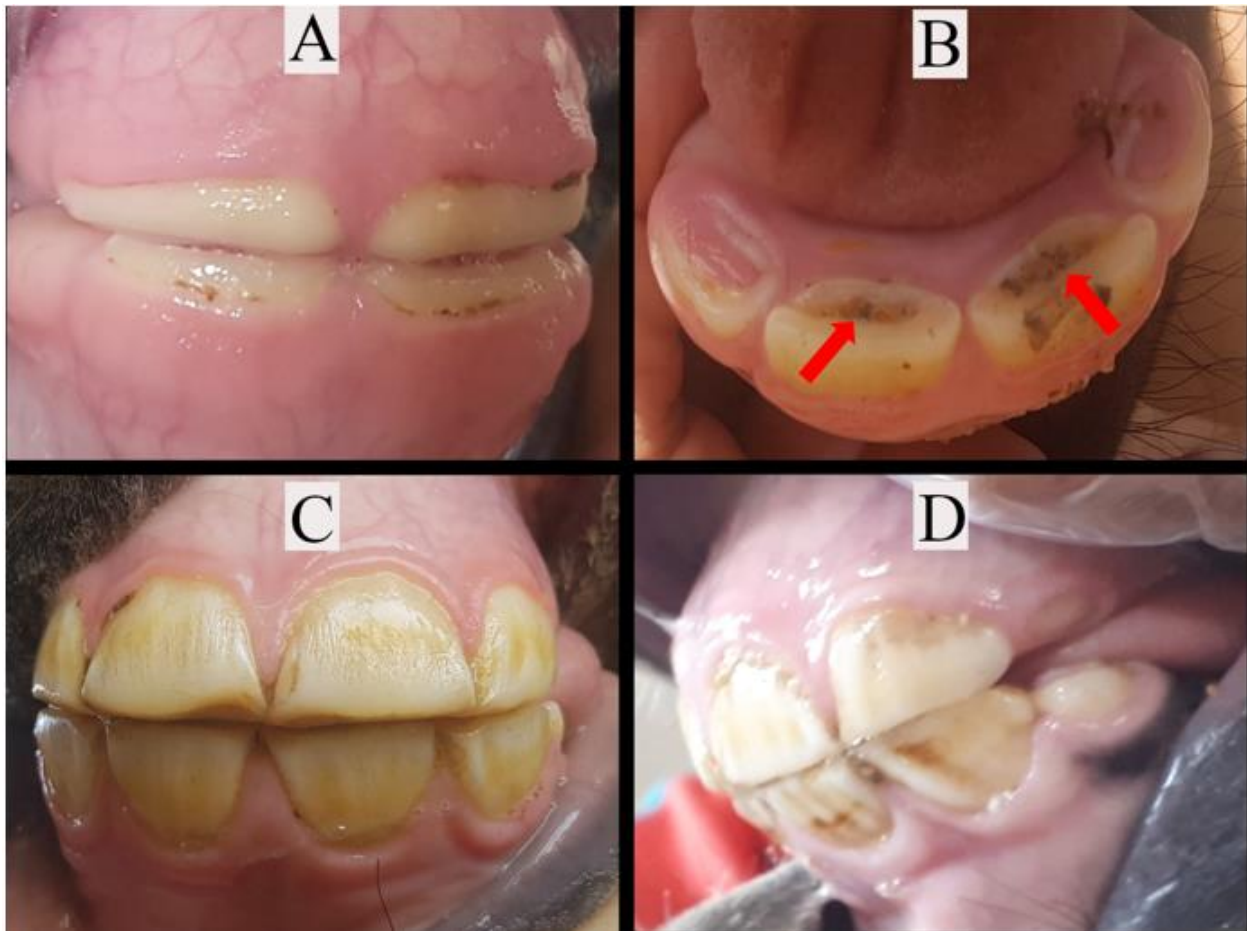
در هر مورد، اطمینان از اصالت اسب با توجه به مستندات تبارشناسی ثبت شده در شناسنامه، پاسپورت یا داغ روی گردن صورت گرفته و سن دام نیز بر پایه همین اسناد یادداشت می‌شد. پس از تایید اصالت مادیان، با مقید کردن دام، دهان آن باز شده و ابتدا از نماهای دهلیزی چپ (به‌صورت قراردادی) و پوزه‌ای از دندان‌های پیش روی هم قرار گرفته، با دوربین دیجیتال عکس گرفته می‌شد. سپس از نمای نزدیک، از سطح جوشی دندان‌های پیش پایینی و در صورت وجود ناودان گالوین روی دندان پیش گوشه‌ای بالا، از آن‌ها نیز تصویری تهیه می‌گردید. سن اشاره شده در زیرنویس تصاویر، سن تبارنامه‌ای حیوان بوده و لذا به‌صورت دقیق و حتی به روز قابل اشاره بود.

تصاویر تهیه شده مورد تجزیه و تحلیل رایانه‌ای قرار گرفته و پارامترهای مربوط به رویش دندان‌های شیری و دایمی و تعداد آن‌ها، تغییرات سطح جوشی دندان‌های پیش پایینی شامل حضور و از بین رفتن فنجانک، نقطه‌ی مینایی، ستاره‌ی دندانی ( Dyce et al, 2018; Richardson et al, 1995) و وجود و تغییرات شیار گالوین در دندان گوشه‌ای بالا ( Dyce et al, 2018; Muylle et al, 2007) بررسی شد. شاخص وجود قلاب در دندان گوشه‌ای بالا سمت چپ نیز بررسی گردید. با توجه به اینکه وضعیت تغذیه و مدیریت اسب‌داری‌ها در مورد شاخص تراز شدن تاثیر مستقیمی دارد، این شاخص مدنظر ما قرار نگرفت.

## نتایج

در این مطالعه ۷۸ رأس مادیان عرب خوزستان ارزیابی گردید که در بازه‌ی سنی ۱۵ روز تا ۲۴ سال قرار داشتند. تعداد و میانگین سنی مادیان‌های بررسی شده در هر گروه در Table 1 آورده شده است.

مرکزی و میانی ساییدگی داشته و فنجانک دندان‌های مرکزی نسبت به دندان‌های میانی کم‌عمق‌تر بود.



**Figure 1. Changes of deciduous incisor teeth in group I (under 1 year old)**

A: Rostral surface in 15 days old, B: Occlusal surface in 1 month old, C: Rostral surface in 7 months old, D: Vestibular surface in 10 months old. In figure B, arrows show the cup.

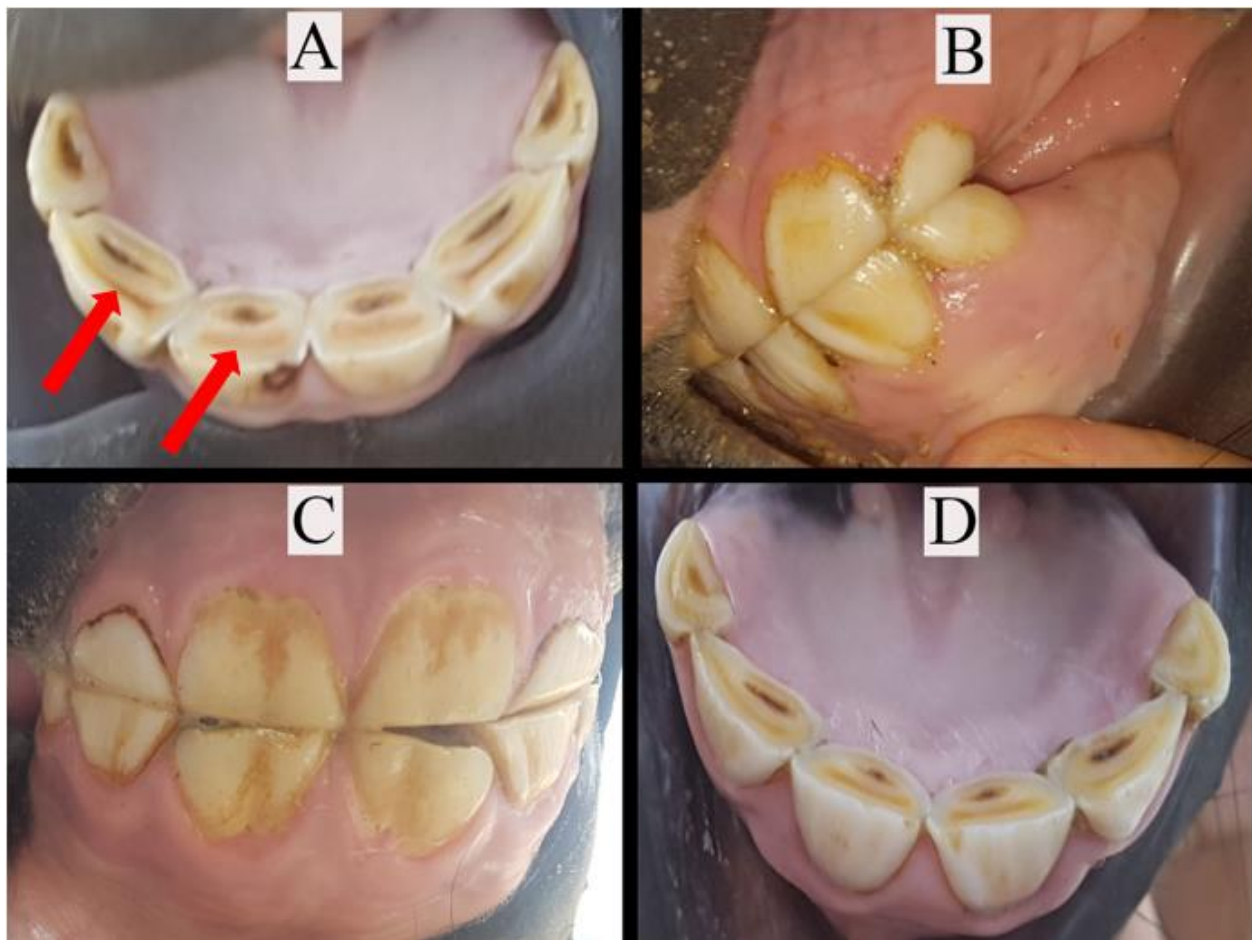
سطوح جوشی در پیش‌های مرکزی و میانی ساییده شده اما در پیش‌های کناری، ساییدگی اندک بود. از ۲ سال تا قبل از ۲/۵ سالگی: در ۲ رأس از مادیان‌ها، پیش‌های مرکزی دائمی بالا و پایین شروع به بیرون آمدن کرده ولی در تماس با یکدیگر نبودند (Figure 2-C). سطوح جوشی در پیش‌های مرکزی شیری موجود صاف

#### گروه دوم

۱ تا ۱/۵ سالگی: تاج دندان‌های پیش مرکزی و میانی پدیدار شد. از نمای دهلیزی، دندان‌های گوشه‌ای بالا و پایین به‌طور کامل با یکدیگر تماس ندارند. سطح جوشی در پیش مرکزی سایش زیادی دارد. ستاره‌ی دندانی در دندان‌های مرکزی و میانی به‌صورت یک خط عرضی تیره یا قهوه‌ای مایل به زرد ممکن است دیده شود (Figure 2-A).

۱/۵ تا ۲ سالگی: از نمای دهلیزی، همه‌ی دندان‌های پیش بالا و پایین در تماس با یکدیگر قرار دارند (Figure 2-B).

(Level) شده بودند (Figure 2-D). ستاره‌ی دندانی در پیش‌های شیری پایینی مشخص است.



**Figure 2. Changes of incisor teeth in group II (between 1 year and less than 2.5 years old)**

A: Occlusal surface in 1 year and 4 months old, B: Vestibular surface in 1 year and 10 months old, C: Rostral surface in 2 years and 2 months old, D: Occlusal surface in 2 years and 5 months old. In figure A, arrows show the dental star.

فنجانک عمیق بود. معمولاً پیش‌های میانی دائمی جایگزین شیری‌های خود شده بودند.

۳/۵ تا ۴ سالگی: از نمای پوزه‌ای، هر فک دارای ۴ دندان پیش دائمی بود و پیش‌های مرکزی دائمی در تماس با یکدیگر قرار داشتند. از نمای دهلیزی، دندهای گوشه‌ای شیری کوچک به‌نظر می‌رسیدند (Figure 3-B).

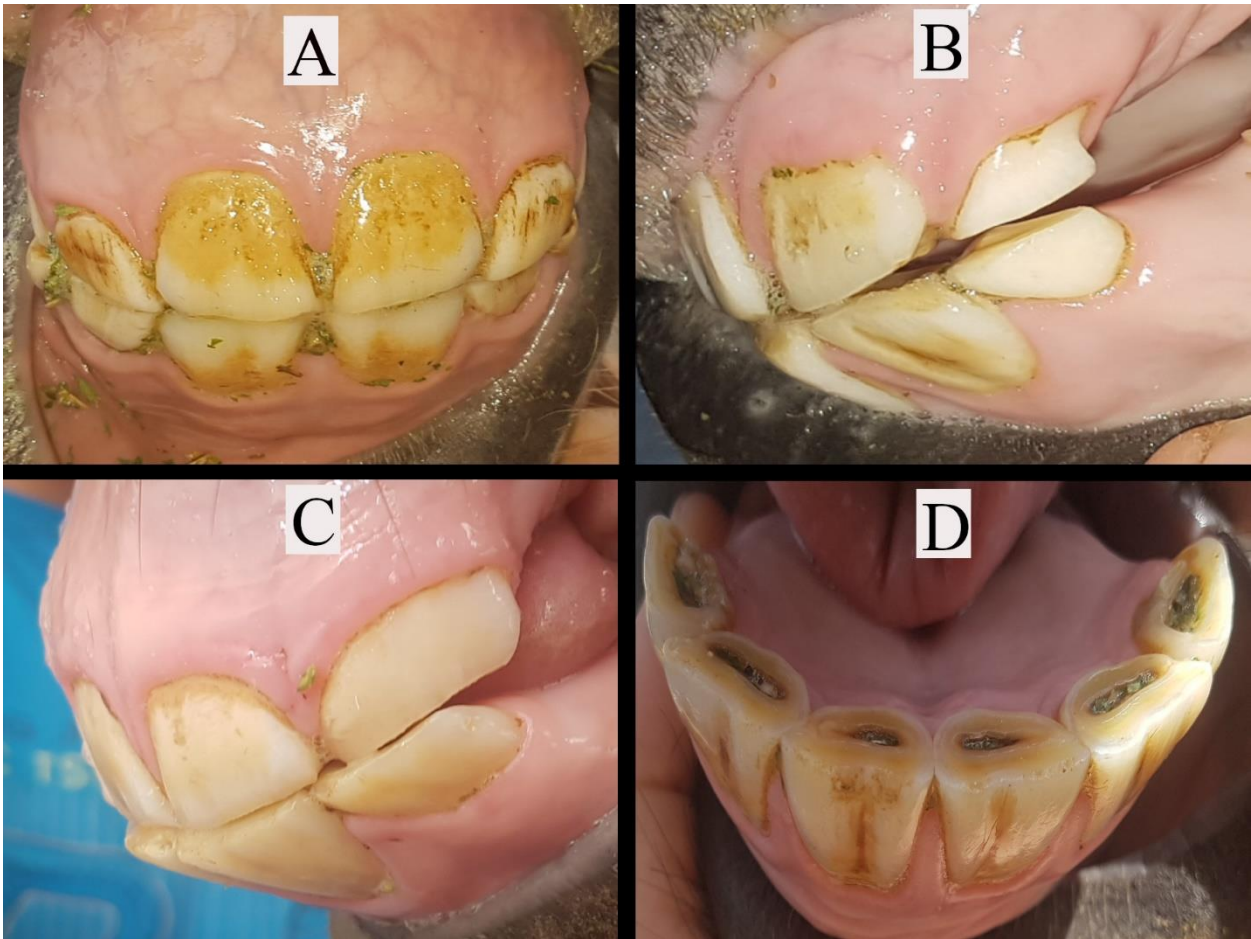
۴/۵ سالگی: دندان‌های گوشه‌ای دائمی از سطح لته بیرون زده بودند (Figure 3-C). سطوح جوشی در پیش‌های مرکزی و میانی دارای فنجانک مشخصی بوده اما در

گروه سوم

۲/۵ سالگی تا کم‌تر از ۳ سالگی: دندان‌های پیش مرکزی دائمی در همه مادیان‌ها درآمده و کاملاً در تماس با یکدیگر بوده و هم سطح با پیش‌های میانی شیری بودند (Figure 3-A). سطوح جوشی پیش‌های میانی شیری کاملاً ساییده و تراز (Level) بودند.

۳ تا ۳/۵ سالگی: از نمای پوزه‌ای، ۴ پیش مرکزی دائمی بالا و پایین دیده می‌شدند که شروع به سایش کرده‌اند و در مقایسه با دندان‌های شیری مجاور، پهن‌تر و بزرگ‌تر بودند. سطح جوشی هر یک از پیش‌های مرکزی دائمی دارای یک

دندان‌های گوشه‌ای، برخی مادیا‌ن‌ها دارای فنجانک بودند  
(Figure 3-D).



**Figure 3. Changes of incisor teeth in group III (between 2.5 years and less than 5 years old)**

A: Rostral surface in 2 years and 11 months old, B: Vestibular surface in 3 years and 11 months old, C: Vestibular surface in 4 years and 5 months old, D: Occlusal surface in 4 years and 6 months old.

۷ سالگی: در نمای دهلیزی دندان‌ها، امکان مشاهده‌ی قلاب (Hook) ۷ سالگی یا زائیده‌ی دم چلچله در دندان I<sub>3</sub> بالا وجود داشت (Figure 4-C). فنجانک دندان‌های پیش میانی معمولاً از بین رفته یا در حال از بین رفتن بود.  
۸ سالگی: سطوح جوشی پیش‌های پایین صاف بوده و فنجانک آن‌ها معمولاً از بین رفته بود. سطوح جوشی پیش‌های مرکزی در حال گرد شدن بود و در دندان‌های میانی و گوشه‌ای به شکل بیضی عرضی بودند. ستاره‌ی دندان‌ی به شکل یک خط عرضی زرد تیره یا قهوه‌ای متمایل به زرد در پیش‌های مرکزی در بیش‌تر مادیا‌ن‌ها دیده

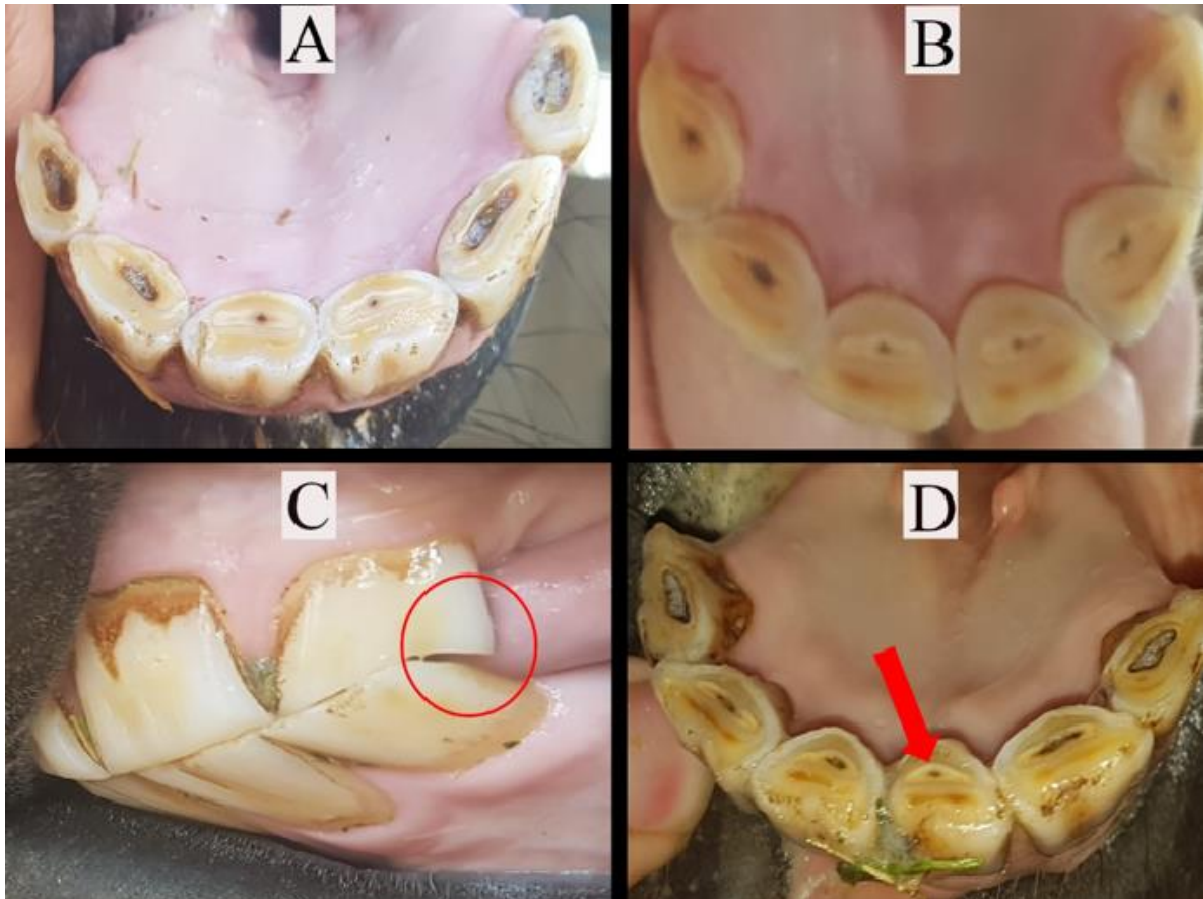
#### گروه چهارم

۵ سالگی: همه‌ی دندان‌های دایمی درآمده و دارای فنجانک بودند. سطوح جوشی پیش‌های مرکزی و میانی به‌طور عرضی گسترش یافته (به شکل بیضی عرضی) و ساییدگی نشان می‌دادند (Figure 4-A).

۶ سالگی: سطح جوشی پیش‌های مرکزی پایین صاف شده و فنجانک آن‌ها معمولاً از بین رفته بود. امکان مشاهده‌ی ستاره‌ی دندان‌ی در پیش‌های مرکزی وجود داشت (Figure 4-B).

۹ سالگی: از نمای دهلیزی، قلاب ۷ سالگی معمولاً ناپدید شده بود. ستاره‌ی دندان‌ی و نقطه‌ی مینایی در دندان‌های میانی معمولاً مشاهده می‌شدند.

می‌شدند. امکان مشاهده‌ی نقطه‌ی مینایی در پیش‌های مرکزی وجود داشت (Figure 4-D).



**Figure 4. Changes of incisor teeth in group IV (between 5 years and less than 10 years old)**

A: Occlusal surface in 5 years and 5 months old, B: Occlusal surface in 6 years and 3 months old, C: Vestibular surface in 7 years and 5 months old, D: Occlusal surface in 8 years and 2 months old. In figure C, circle shows the hook. In figure D, arrow shows the enamel spot.

می‌گردید (تصویر ۵- A). سطوح جوشی پیش‌های مرکزی گرد شده و در میانی‌ها در حال گرد شدن بود (تصویر ۵- B).

۱۵ سالگی: در نمای دهلیزی، ناودان گالوین تا نیمه‌ی سطح لبی دندان گوشه‌ای بالایی می‌رسد (تصویر ۵- C). سطوح جوشی پیش‌های مرکزی پایین مثلثی شکل بودند و در پیش‌های میانی و گوشه‌ای در حال گرد شدن بودند. همه‌ی

#### گروه پنجم

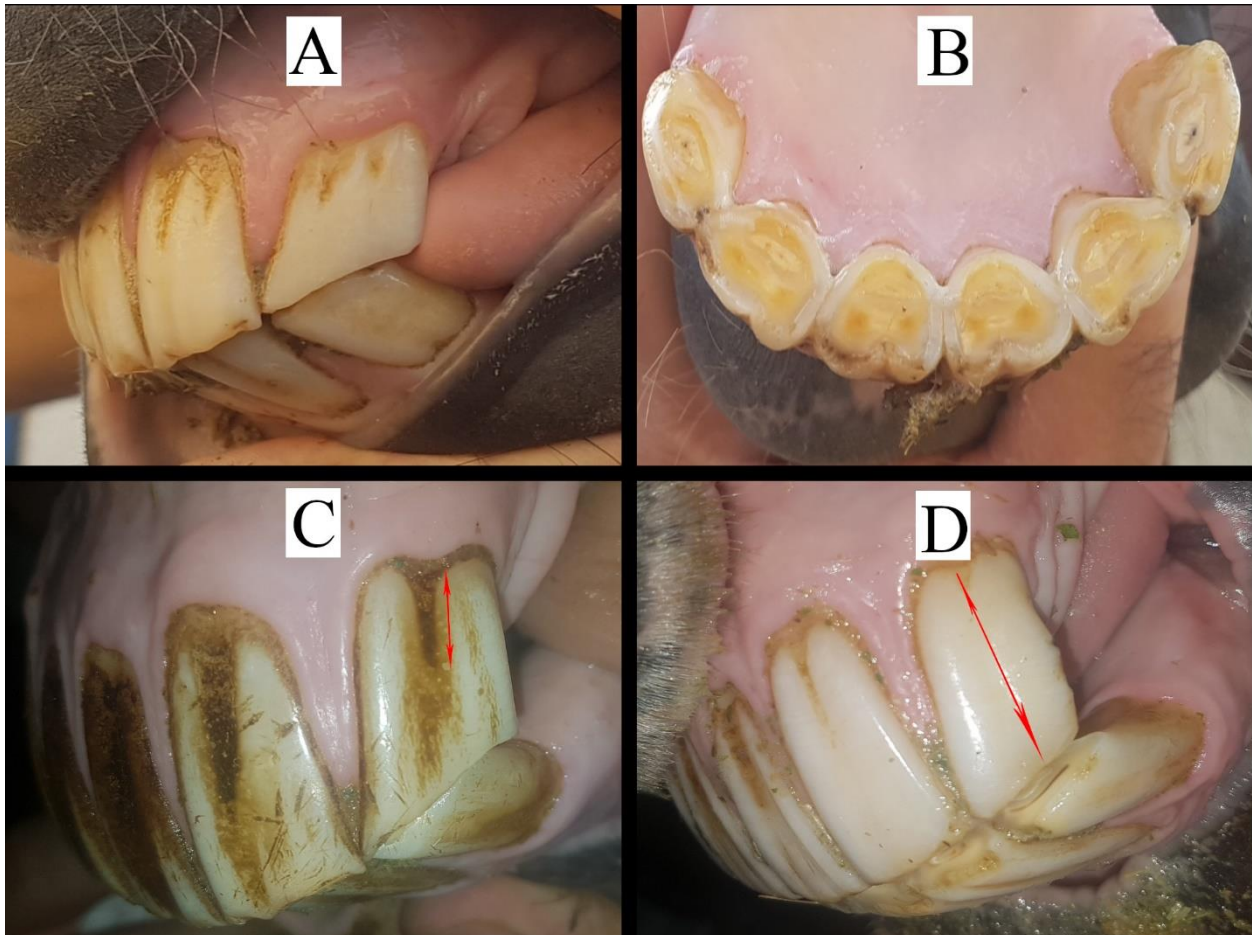
۱۰ سالگی: در نمای دهلیزی، ناودان گالوین ممکن بود نزدیک به خط لثه روی سطح لبی دندان گوشه‌ای بالایی دیده شود.

۱۱ سالگی: در نمای دهلیزی، امکان مشاهده‌ی مجدد قلاب در دندان گوشه‌ای بالایی وجود داشت.

۱۲ سالگی: هر دو کمان دندان‌های پیش اریب‌تر و باریک‌تر شده و زاویه بین دندان‌های گوشه‌ای بالا و پایین حادتر

۲۰ تا ۲۴ سالگی: حادثه شدن زاویه بین دندان‌های گوشه‌ای بالا و پایین بیشتر به چشم می‌آید. ناودان گالوین از انتهای پروکسیمال سطح لبی تاج دندان گوشه‌ای شروع به ناپدید شدن کرده و در سن ۲۴ سالگی تا نیمه از بین می‌رود.

پیش‌های پایین دارای یک ستاره‌ی دندان‌ی گرد و تیره در مرکز خود بودند.  
۲۰ سالگی: ناودان گالوین تمام طول گوشه‌ای‌های بالایی را در سطح لبی آن‌ها در بر گرفته است (تصویر ۵- D).  
سطوح جوشی پیش‌های پایین مثلثی شکل بودند.



**Figure 5- Changes of incisor teeth in group V (older than 10 years old)**

A: Vestibular surface in 12 years old, B: Occlusal surface in 12 years old, C: Vestibular surface in 15 years old, D: Vestibular surface in 20 years old. Arrow shows the size of galvayne's groove at clinical crown length in upper tooth I<sub>3</sub>.

## بحث

Lahunta & Habel, 1986; Dyce et al, 2018; Getty, 1975; König & Liebich, 2020; Schummer & Nickel, 1979). برای رویش dI<sub>2</sub> در اسب، زمان‌های متفاوتی در منابع ذکر شده است؛ از جمله،

زمان رویش دندان‌های پیش پایینی

دندان‌های شیری

منابع آناتومی دامپزشکی، زمان رویش دندان dI<sub>1</sub> در

اسب را از تولد تا یک هفتهگی بیان نموده‌اند (De )



## تغییرات مورفولوژیکی سطح جوشی دندان‌های پیش

## پایین

## فنجانک

منابع در دسترس، زمان از بین رفتن فنجانک در دندان‌های پیش شیری را تقریباً مشابه با اسبان عرب بررسی شده در مطالعه‌ی حاضر گزارش کرده‌اند. از جمله، Silver در سال ۱۹۶۳ که ۲۴-۱۲ ماهگی و König و Liebich در سال ۲۰۲۰ که ۲۴-۱۰ ماهگی را بیان داشتند. درخصوص از بین رفتن فنجانک در دندان‌های پیش دایمی، همچون پژوهش حاضر طیف وسیع سنی در منابع مختلف گزارش شده است. بیش‌تر منابع کالبدشناسی دامپزشکی، سن ۶ تا ۸ سال را زمان از بین رفتن فنجانک دندان‌های پیش پایین عنوان کرده‌اند (De Lahunta & Habel, 1986; Dyce et al, 2018; König & Liebich, 2020; Martin et al, 1999). در حالی‌که در بررسی‌های مختلف تعیین سن حیوانات اهلی، زمان از بین رفتن فنجانک دندان‌های پیش دایمی اسبان ۷ تا ۹ سال بیان شده است (Silver, 1963). Richardson و همکاران در سال ۱۹۹۵، زمان از بین رفتن فنجانک‌ها در دندان‌های پیش دایمی اسبان تروبرد را ۳ تا ۱۷ سال گزارش کردند. Muylle و همکاران در سال ۱۹۹۶، به از بین رفتن فنجانک دندان‌های پیش دایمی اسبان سرعت در سن ۷ تا ۱۴ سال اشاره داشتند. از بین رفتن فنجانک در اسب‌های بارکش بلژیکی در سنین ۵ تا ۱۰ سال گزارش شده، به‌طوری‌که اسبان بیش‌تر از ۱۱ سال بر روی دندان‌های پیش پایین فاقد فنجانک بودند (Muylle et al, 1997). در مطالعه‌ای که در سال ۱۹۹۸ بر روی اسبان عرب در کشور بلژیک انجام گردید، از بین رفتن فنجانک I<sub>1</sub> در سن ۶ تا ۷ سالگی، I<sub>2</sub> در ۷ تا ۱۱ سالگی و I<sub>3</sub> در ۹ تا ۱۵ سالگی گزارش گردید (Muylle et al, 1998).

تفاوت‌های مشاهده شده در سن از بین رفتن فنجانک دندان‌های پیش پایین علاوه بر تفاوت‌های گونه‌ای، نژادی و سویه‌ای می‌تواند به دلیل تفاوت در عمق فنجانک دندان‌ها و همچنین نسبت متفاوت سایش در دندان‌های تک‌سمیان

۳-۴ هفتگی و به‌ندرت تا ۸ هفتگی (Schummer & Nickel, 1979)، ۴-۶ هفتگی (Getty, 1975)، ۱ ماهگی (De Lahunta & Habel, 1986) و ۶ هفتگی (Dyce et al, 2018; König & Liebich, 2020). بیش‌ترین اختلاف در مورد رویش دندان‌های پیش شیری در منابع در دسترس، مربوط به دندان dI<sub>3</sub> می‌باشد. به‌طوری‌که از ۵ تا ۹ ماه (Schummer & Nickel, 1979)، ۶ تا ۹ ماه (Getty, 1975)، ۶ ماه (Dyce et al, 2018; König & Liebich, 2020) و ۸ ماه (De Lahunta & Habel, 1986) ذکر گردیده است. این اختلاف زمان‌ها در مطالعه‌ی حاضر نیز مشاهده گردید و دندان dI<sub>3</sub> در مادپان‌های عرب خوزستان، زمان رویش متنوعی داشت. در حالی‌که زمان رویش دندان‌های dI<sub>1</sub> و dI<sub>2</sub> تقریباً مشابه با سایر اسبان بود.

## دندان‌های دایمی

مشابه با نتایج مطالعه‌ی حاضر بیش‌تر منابع در دسترس، زمان رویش دندان‌های پیش پایینی در اسب را به‌ترتیب از مرکزی به کناری ۲/۵، ۳/۵ و ۴/۵ سالگی گزارش کرده‌اند (De Lahunta & Habel, 1986; Dyce et al, 2018; Getty, 1975; König & Liebich, 2020; Lowder & Mueller, 1998; Martin et al, 1999). هرچند که در برخی منابع تا ۶ ماه تأخیر برای رویش هر کدام از دندان‌های یاد شده ذکر شده است (Schummer & Nickel, 1979; Silver, 1963). Richardson و همکاران در سال ۱۹۹۵، در بررسی زمان رویش دندان‌های پیش دایمی پایینی در اسبان تروبرد، رویش زودتر از موعد دندان‌های I<sub>2</sub> و I<sub>3</sub> را همچون پژوهش حاضر در برخی موارد گزارش کردند. با این وجود در بیش‌تر موارد، دندان‌ها در زمان موعود رویش یافته بودند. Muylle و همکاران در سال ۱۹۹۷، زمان رویش دندان‌های پیش دایمی در اسب‌های بارکش بلژیکی را تا ۷ ماه دیرتر از زمان معمول گزارش کردند. بدیهی است که تفاوت‌های گزارش شده علاوه بر تفاوت گونه‌ها می‌تواند به دلیل تفاوت‌های نژادی و سویه‌ای بین اسبان مختلف باشد.

مختلف باشد. نکته‌ی مهم دیگری که می‌تواند باعث به‌وجود آمدن این طیف سنی شده باشد، به‌خاطر این واقعیت است که ارزیابی این شاخص توسط افراد مختلف و با استفاده از حواس ظاهری (دیدن) صورت می‌گیرد. لذا ممکن است دندان‌ی که توسط یک فرد فاقد فنجانک تشخیص داده شود، به‌وسیله‌ی فرد دیگری دارای فنجانک سطحی و کم‌عمق طبقه‌بندی گردد. شاید به‌همین دلیل باشد که برخی محققین (Muylle et al, 1997)، برای ناپدید شدن فنجانک در تخمین سن اسب ارزش زیادی در نظر نگرفته‌اند. به‌نظر می‌رسد چنانچه اندازه‌گیری عمق فنجانک‌ها امکان‌پذیر باشد، این چالش تا حد زیادی برطرف خواهد شد. هرچند که انجام این کار در اسبان زنده آسان نیست. علی‌رغم آنچه گفته شد، در پژوهش حاضر همانند مطالعه‌ی Luszczyński و همکاران در سال ۲۰۱۵، از بین رفتن فنجانک، شاخص مناسبی برای تخمین سن دندان‌ی تشخیص داده شد. Luszczyński و Pieszka در سال ۲۰۱۱، نیز این شاخص را جهت تخمین سن اسب‌های هوکول (نوعی اسبچه) قابل اعتماد معرفی کردند.

### ستاره‌ی دندان‌ی

زمان ظهور ستاره‌ی دندان‌ی در منابع کالبدشناسی دامپزشکی ۸ سالگی عنوان شده است (De Lahunta & Habel, 1986; Dyce et al, 2018; Getty, 1975). در حالی‌که در این مطالعه، در حدود ۵/۵ سالگی این شاخص اولین بار مشاهده شد. زمان گرد شدن ستاره‌ی دندان‌ی نیز در منابع، ۱۵ تا ۱۶ سال (تقریباً مشابه با پژوهش حاضر) بیان گردیده است (De Lahunta & Habel, 1986; Dyce et al, 2018). Richardson و همکاران در سال ۱۹۹۵، ظهور ستاره‌ی دندان‌ی را در اسبان تروبرد در سن ۳ سال و ۹ ماه گزارش کردند. Muylle و همکاران در سال ۱۹۹۶، ستاره‌ی دندان‌ی I<sub>1</sub> تا I<sub>3</sub> را در اسبان سرعت به‌ترتیب در سن ۵ سالگی، بیش از ۶ سال و ۷ تا ۸ سال مشاهده نمودند. در اسبان بارکش بلژیکی، ستاره‌ی دندان‌ی در دندان‌های پیش پایین به‌ترتیب در سن ۴، ۵ و ۶ تا ۷ سال دیده شد (Muylle et al, 1997). این در حالی است که همین

محققان، در اسبان عرب کشور بلژیک، ظهور ستاره‌ی دندان‌ی در دندان‌های پیش پایین را ۵ تا ۷ سالگی یعنی ۲ تا ۳ سال زودتر از بیش‌تر گزارشات بیان داشتند (Muylle et al, 1998) که از این بابت تقریباً مشابه با نتایج پژوهش حاضر بود.

همان‌طور که پیش از این گفته شد، ظهور ستاره‌ی دندان‌ی در مادپان‌های عرب خوزستان همچون اسبان عرب و غیر عرب بررسی شده توسط سایر محققان، قبل از ۸ سالگی (زمان اشاره شده در منابع کالبدشناسی دامپزشکی) رخ داده است. از طرفی ظهور ستاره‌ی دندان‌ی به‌دلیل پراکندگی سنی زیاد در پژوهش حاضر به‌عنوان شاخص قابل اعتمادی شناخته نشد، حال آن‌که Muylle و همکاران در سال ۱۹۹۷، این پارامتر را یکی از قابل اعتمادترین ویژگی‌های دندان‌ی در اسبان بارکش بلژیکی گزارش نمودند. برخلاف نظر آن‌ها، Richardson و همکاران در سال ۱۹۹۵، پراکندگی سنی زیادی را در این شاخص (همچون پژوهش حاضر) بیان داشتند. به‌نظر می‌رسد ظهور ستاره‌ی دندان‌ی به‌دلیل این‌که به‌شدت تحت تأثیر نوع تغذیه، آرایش دندان‌ها و میزان سایش است، دارای طیف سنی زیادی بوده و تفاوت‌های نژادی و فردی که بر دندان‌بندی و شکل آرواره‌های اسبان مؤثرند، مزید بر علت هستند. لذا با توجه به تفاوت‌های مشاهده شده با منابع کالبدشناسی دامپزشکی، بهتر است این شاخص با احتیاط بیش‌تری مورد قضاوت و استفاده قرار گیرد. البته انجام مطالعات وسیع‌تر در نژادهای مختلف اسب در آینده شاید بتواند سبب تغییر سنین ارایه شده مرتبط با این شاخص در منابع کالبدشناسی دامپزشکی گردد.

### نقطه‌ی مینایی

بررسی منابع کالبدشناسی دامپزشکی نشان داد که نقطه‌ی مینایی بین سنین ۹ تا ۱۱ سالگی بر روی دندان‌های پیش پایین اسب ظاهر شده و در ۱۳ تا ۱۶ سالگی از بین می‌رود (De Lahunta & Habel, 1986; Dyce et al, 2018; Martin, 2002). بنابراین به‌نظر می‌رسد نقطه‌ی مینایی در دندان‌های پیش مادپان‌های عرب خوزستان

دیرتر از اسپان بارکش و سرعت رخ داد ( Muylle et al, 1998). این محققان نیز همچون برخی منابع کالبدشناسی دامپزشکی ( De Lahunta & Habel, 1986; Dyce et al, 2018), عدم پیروی دندان I<sub>3</sub> از الگوی مورد انتظار تغییرات شکل سطح جوشی را گزارش نمودند.

با بررسی منابع و مطالعات مختلف، به نظر می‌رسد تغییرات شکل سطح جوشی در مادیان‌های عرب خوزستان تا حد زیادی مطابق با الگوی ذکر شده‌ی Martin در سال ۲۰۰۲ باشد. اگرچه به دلیل تنوع سنی زیاد و پراکندگی داده‌های ثبت شده، این شاخص در مطالعه‌ی حاضر به‌عنوان پارامتر مناسب جهت تخمین سن تشخیص داده نشد. در تأیید این نتایج، Luszczynski و Pieszka در سال ۲۰۱۱، شکل سطح جوشی را جهت تخمین سن در اسپان هوکول قابل اعتماد ندانستند.

#### قلاب

بیش‌تر منابع کالبدشناسی دامپزشکی سن ظاهر شدن قلاب را ۷ سالگی عنوان کرده‌اند. به عقیده‌ی ایشان این شاخص در ۹ سالگی ناپدید شده و مجدداً بین ۱۱ تا ۱۳ سالگی ظاهر می‌شود ( De Lahunta & Habel, 1986; Dyce et al, 2018; König & Liebich, 2020; Martin, 2002). البته به مشاهده‌ی این شاخص تا ۲۰ سالگی نیز اشاره شده است (Getty, 1975).

Muylle و همکاران در سال ۲۰۰۷، با بررسی اسپان استانداردبرد، بارکش بلژیکی، عرب و اسپچه‌ی شت‌لندی، سن مشاهده‌ی قلاب را ۵ تا ۱۹ سالگی گزارش کردند. این شاخص در ۱۶٪ از اسپان بررسی شده توسط ایشان مشاهده گردید. مطالعات دیگر این محققان در اسپان عرب (Muylle et al, 1998)، بارکش (Muylle et al, 1997) و سرعت (Muylle et al, 1996) نیز به بی‌ارزش بودن شاخص قلاب در تخمین سن اسب اشاره کرده است.

Richardson و همکاران در سال ۱۹۹۵، امکان مشاهده‌ی قلاب دندان گوشه‌ی بالا را در اسپان تروبرد از حدود ۵ تا ۱۸ سالگی بیان نمودند. با توجه به آنچه که در

به‌ویژه در دندان I<sub>1</sub> حدود یک‌سال زودتر از موعد معمول ظاهر شده، در حالی‌که در دندان‌های I<sub>2</sub> و I<sub>3</sub> یک تا دو سال دیرتر مشاهده می‌شود. اما زمان از بین رفتن این شاخص در مادیان‌های عرب بررسی شده تقریباً مشابه با سایر اسپان و سنین ثبت شده در منابع می‌باشد.

#### شکل سطح جوشی

شاخص تغییرات شکل سطح جوشی، متنوع‌ترین و پر تفاوت‌ترین پارامتر در مطالعات انجام شده بر روی دندان‌های پیش اسب گزارش شده است. الگوی تغییر شکل از بیضی عرضی به گرد و سپس مثلثی، همچون این پژوهش در بیش‌تر منابع مورد اشاره قرار گرفته است، اما سن وقوع این تغییرات در منابع و مطالعات مختلف، متفاوت بود. به‌طوری‌که زمان گرد شدگی از ۹ تا ۱۰ سالگی (De Lahunta & Habel, 1986; Dyce et al, 2018, 12 سالگی (Martin, 2002; Schummer & Nickel, 1979), ۱۲ تا ۱۷ سالگی (König & Liebich, 2020) و ۱۵ سالگی (Getty, 1975) ذکر شده است. مثلثی شدن سطح جوشی دندان‌های پیش در ۱۴ تا ۱۷ سالگی (Schummer & Nickel, 1979), ۱۵ تا ۱۷ سالگی (Martin, 2002), ۱۶ تا ۱۷ سالگی (De Lahunta & Habel, 1986) و ۱۶ تا ۱۸ سالگی (Dyce et al, 2018) گزارش گردیده است. البته برخی منابع (De Lahunta & Habel, 1986; Dyce et al, 2018) به عدم پیروی تغییرات دندان I<sub>3</sub> از الگوی یاد شده اشاره کرده‌اند.

در مطالعات انجام شده توسط محققان مختلف نیز پراکندگی سنی زیادی در ارتباط با این شاخص گزارش شده است. Richardson و همکاران در سال ۱۹۹۵، اشاره داشتند که علی‌رغم وجود همبستگی معنی‌دار بین شکل سطح جوشی دندان‌های پیش اسب تروبرد و سن، این پارامتر به دلیل پراکندگی بالای داده‌ها شاخص خوبی جهت تخمین سن نبود. Muylle و همکاران در سال ۱۹۹۷، وقوع تغییرات شکل سطح جوشی دندان‌های پیش را در اسپان بارکش ۱ سال زودتر از اسپان سرعت گزارش کردند. همچنین براساس نظر این محققان، تغییرات در اسپان عرب

منابع کالبدشناسی دامپزشکی گفته شده، به نظر می‌رسد زمان ظاهر شدن قلاب در مادپان‌های عرب خوزستان نیز همچون سایر اسبان باشد. به هر حال، رخداد نسبتاً پایین این شاخص از یک طرف و امکان مشاهده‌ی مجدد آن در سنین مختلف سبب می‌شود که قلاب به‌عنوان پارامتر مناسب و قابل اعتمادی جهت تخمین سن دندان‌ی اسب محسوب نگردد.

### ناودان گالوین

منابع کالبدشناسی دامپزشکی سن پدیدار شدن ناودان گالوین را اکثراً ۹ تا ۱۰ سالگی ذکر کرده‌اند و تقریباً در تمام آن‌ها، به پیش‌روی ناودان تا ۲۰ سالگی و پس از آن پس‌روی و ناپدید شدن تا ۳۰ سالگی اذعان شده است (De Lahunta & Habel, 1986; Dyce et al, 2018; Getty, 1975; Martin, 2002). بیش‌تر گزارش‌های در دسترس نیز سن پدیدار شدن ناودان در اسب را بعد از ۹ سالگی (Muylle et al, 1996; Muylle et al, 1997; Muylle et al, 1998) ذکر کرده‌اند. البته در یک مورد به مشاهده‌ی ناودان گالوین در یک اسب تروبرد به سن ۴ سال و ۱۱ ماه اشاره شده است (Richardson et al, 1995). با توجه به سن پیدایش ناودان گالوین در پژوهش حاضر (۱۱ سال و ۱۰ ماه)، این یافته مشابه با گزارش Muylle و همکاران در سال ۱۹۹۸، در اسبان عرب می‌باشد. چراکه ایشان نیز سن ۱۱ سال و ۶ ماه را زمان پیدایش ناودان گالوین ذکر کردند (Muylle et al, 1998).

با وجود تاکید بر حضور تقریباً همیشگی ناودان گالوین در اسب‌های میان‌سال و مسن، به دلیل تنوع در طول آن، این ویژگی تخمین سن در برخی مطالعات، مناسب تشخیص

### تعارض منافع

نویسندگان هیچ گونه تعارض منافی را در این پژوهش شناسایی نکردند.

داده نشده است (Muylle et al, 1996; Muylle et al, 1998; Muylle et al, 1999). این امر احتمالاً به دلیل عدم در نظر گرفتن میزان پیش‌روی و پس‌روی ناودان تا میانه‌ی دندان به ترتیب در ۱۵ و ۲۵ سالگی (الگوی ذکر شده در منابع کالبدشناسی دامپزشکی) می‌باشد. در پژوهش حاضر که پیش‌روی و پس‌روی ناودان گالوین براساس الگوی منابع یاد شده ارزیابی گردید، این شاخص نشانه‌ی مفیدی جهت تخمین سن (در اسبان گروه پنجم) شناخته شد، به طوری که با تقریب ۱ تا ۲ سال، امکان تخمین سن را فراهم می‌ساخت. در تأیید این نتایج، مطالعه‌ی Richardson و همکاران در سال ۱۹۹۴، نیز ناودان گالوین را ویژگی مفیدی برای تخمین سن اسب معرفی کرده است. به هر حال، با توجه به این که در اسبان مسن تغییرات سطح جوشی چندان قابل اعتماد نیستند، به نظر می‌رسد ناودان گالوین بتواند با اختلاف چندساله به چالش تخمین سن پاسخ دهد.

### نتیجه‌گیری

در مادپان‌های بررسی شده که در بازه‌ی سنی ۱۵ روز تا ۲۴ سال قرار داشتند، رویش دندان‌های پیش پایین و برخی تغییرات مورفولوژیک آن در مواردی زودتر از زمان معمول مشاهده گردید که شاید به دلیل بلوغ جسمی سریع‌تر در مادپان‌های عرب خوزستان باشد، همانند آنچه Luszczyński و همکاران در سال ۲۰۱۵ در اسبان عرب اروپای شرقی گزارش کرده‌اند.

## منابع

- Ahmadinejad, M. (2003). *Horse Behavior* (1st Edition). College of Applied Science and the skill of Agriculture. Tehran, Iran. Pp. 104-116. (In Persian).
- Carmalt, J. L., & Allen, A. L. (2008). Morphology of the occlusal surfaces of premolar and molar teeth as an indicator of age in the horse. *Journal of Veterinary Dentistry*, 25(3), 182-188.
- De Lahunta, A., & Habel, R. E. (1986). *Applied Veterinary Anatomy* (1st Edition). WB Saunders Company. Philadelphia, USA. Pp. 5-16.
- Dyce, K. M., Sack, W. O., & Wensing, C. (2018). *Text Book of Veterinary Anatomy* (5th Edition). WB Saunders Company. Philadelphia, USA. Pp. 512-520.
- Getty, R. (1975). *Sisson and Grossman's the Anatomy of the Domestic Animals*, Vol. 1. (5th Edition). WB Saunders Company. Philadelphia, USA. Pp. 460-470.
- König, H. E., & Liebich, H. G. (2020). *Veterinary Anatomy of Domestic Mammals: textbook and colour atlas* (7th Edition). Schattauer Verlag. Stuttgart, Germany. Pp. 286-293.
- Lowder, M. Q., & Mueller, P. E. (1998). Dental embryology, anatomy, development and aging. *Veterinary Clinics of North America: Equine Practice*, 14(2), 227-245.
- Luszczynski, J., & Pieszka, M. (2011). Usefulness of selected incisor characteristics for determining the age of Hucul horses. *Annals of Animal Science*, 11(4), 569-575.
- Luszczynski, J., Pieszka, M., Długosz, B., & Plucińska, N. (2015). Comparison of changes on the incisors of Arabian and Anglo-Arabian horses. *Medycyna Weterynaryjna*, 71(12), 782-786.
- Martin, M. T., Martin, M. T., Scrutchfield, W. L., & Joyce, JR. (1999). A systematic approach to estimating the age of a horse. *AAEP Proceedings, Lexington*, 45, 273-275.
- Martin, T. M. (2002). *American Association of Equine Practitioners guide for determining the age of the horse* (6th Edition). Fort Dodge. Iowa, USA.
- Muyllé, S., Simoens, P., & Lauwers, H. (1996). Ageing horses by an examination of their incisor teeth: an (im) possible task?. *Veterinary Record*, 138(13), 295-301.
- Muyllé, S., Simoens, P., & Lauwers, H. (1999). Age-related morphometry of equine incisors. *Journal of Veterinary Medicine*, 46(10), 633-643.
- Muyllé, S., Simoens, P., Lauwers, H., & Van Loon, G. (1997). Ageing draft and trotter horses by their dentition. *Veterinary Record*, 141(1), 17-20.
- Muyllé, S., Simoens, P., Lauwers, H., & Van Loon, G. (1998). Ageing Arab horses by their dentition. *Veterinary Record*, 142(24), 659-662.
- Muyllé, S., Van Loon, G., & Simoens, P. (2007). Galvayne's groove and the presence of a hook on the upper corner incisors are poor indicators of age in horse teeth. *Pferdeheilkunde*, 23(1), 59.
- Navin, J. N. (1882). *Navin's Veterinary Practice* (1st Edition). Indianapolis, Fairmount. Indiana, USA. Pp. 431-446.
- Richardson, J. D., Cripps, P. J., & Lane, J. G. (1995). An evaluation of the accuracy of ageing horses by their dentition: changes of dental morphology with age. *Veterinary Record*, 137, 117-121.
- Richardson, J. D., Lane, J. G., & Waldron, K. R. (1994). Is dentition an accurate indication of the age of a horse?. *Veterinary Record*, 135(2), 31-34.
- Richardson, J. D., Cripps, P. J., Hillyer, M. H., O'Brien, J. K., Pinsent, P. J., & Lane, J. G. (1995). An evaluation of the accuracy of ageing horses by their dentition: a matter of experience?. *Veterinary Record*, 137(4), 88-90.
- Schummer, A., & Nickel, R. (1979). *The Viscera of the Domestic Mamals* (2nd Edition). Verlag Paul Parey. Berlin, Germany. Pp. 75-80, 93-97.
- Silver, I. A. (1963). *The Ageing of Domestic Animals* (1st Edition). Science in Archaeology: a comprehensive survey of progress and research. New York, USA. Pp. 250-268.

# Preparation of age profile based on incisors changes in Khouzestan Arabian mares

Kaveh Khazaeel<sup>1\*</sup>, Hamid Pesarakli<sup>2</sup>, Alireza Ghadrdan Mashhadi<sup>3</sup>, Mahdi Pourmahdi  
Borujeni<sup>4</sup>

<sup>1</sup> Assistant Professor, Department of Basic Sciences, Faculty of Veterinary Medicine, Shahid Chamran  
University of Ahvaz, Ahvaz, Iran

<sup>2</sup> DVM Graduated, Faculty of Veterinary Medicine, Shahid Chamran University of Ahvaz, Ahvaz, Iran

<sup>3</sup> Professor, Department of Clinical Sciences, Faculty of Veterinary Medicine, Shahid Chamran  
University of Ahvaz, Ahvaz, Iran

<sup>4</sup> Associate Professor, Department of Food Hygiene, Faculty of Veterinary Medicine, Shahid Chamran  
University of Ahvaz, Ahvaz, Iran.

**\*Corresponding Author:** Kaveh Khazaeel; Assistant Professor, Department of Basic Sciences,  
Faculty of Veterinary Medicine, Shahid Chamran University of Ahvaz, Ahvaz, Iran;  
[k.khazaeil@scu.ac.ir](mailto:k.khazaeil@scu.ac.ir)

## Abstract

The horse age estimation is based on the evaluation of teeth. The ability to age estimation can be used when buying livestock, predicting its useful sporting life span, and helping to determine disease prognosis and insurance targets. In the present study, evaluation of incisor teeth of Khouzestan Arabian mares was performed to prepare the age profile of changes in the incisors. In this study, 78 Arabian mares of Khouzestan were examined. After confirming the authenticity of the animals, the images were digitally prepared from vestibular, rostral, and occlusal surfaces of the lower incisors. The prepared images were analyzed by computer and the parameters related to the growth of deciduous and permanent teeth and their number and changes in the occlusal surface of the lower incisors were investigated. Finally, dental age profile was presented. The dI<sub>3</sub> tooth in Khouzestan Arabian mares had a variety of eruption times, while the eruption time of the dI<sub>1</sub> and dI<sub>2</sub> teeth was almost similar to that of other horses. In permanent teeth, premature growth of I<sub>2</sub> and I<sub>3</sub> was observed in some cases. Dental star first appeared on the occlusal surface of the lower incisors at about 5.5 years old, and the enamel spot on I<sub>1</sub> appeared about a year earlier than usual. In the age range of 15 days to 24 years old, the growth of the incisors teeth and some of its morphological changes were observed in cases earlier than usual.

**Keywords:** Age Profile, Age Estimation, Dental Changes, Incisor Teeth, Khouzestan Arabian Mare.