

آناتومی استخوانچه‌های گوش میانی در گراز

مجید مروتی شریف‌آباد^{۱*}، الهام صالحی^۲ و حسن مروتی^۳

تاریخ دریافت: ۹۶/۱۱/۱

تاریخ پذیرش: ۹۷/۵/۱

چکیده

گوش میانی، حفره‌ی نامنظمی است که از سه استخوانچه‌ی سندان، رکابی و چکشی تشکیل شده است و کار انتقال امواج صوتی به گوش داخلی و تبدیل آن‌ها به انرژی مکانیکی را عهده‌دار است. با توجه به اهمیت گوش میانی در انتقال صوت این تحقیق پایه‌ریزی شد. در این تحقیق به منظور بررسی مورفولوژیکی جزئیات استخوانچه‌های گوش میانی گراز از پنج استخوان جمجمه گراز بالغ نر استفاده شد. بعد از بررسی آناتومی قسمت‌های مختلف استخوان گیجگاهی و برداشتن استخوان، استخوانچه‌های گوش میانی خارج گردید و علاوه بر بررسی شکل ظاهری، ابعاد و جزئیات هر استخوان با استفاده از میکرومتر چشمی اندازه‌گیری شد. در انتها اطلاعات به دست آمده با استفاده از نرم‌افزار سیگما استات مورد آنالیز قرار گرفت. در گراز استخوان گیجگاهی مشابه سایر حیوانات از سه قسمت مسطح، صماخی و زائده‌ای تشکیل شده بود. طول مجرای گوش خارجی تا پرده‌ی صماخ در گراز حدود $27 \pm 0/14$ میلی‌متر می‌باشد. پرده‌ی صماخ در گراز دایره‌ای شکل است و قطر پرده‌ی صماخ در گراز حدود $12/5 \pm 0/21$ میلی‌متر اندازه‌گیری شد. همچنین پرده‌ی صماخ در گراز به رنگ کرمی مشاهده شد. در گراز تعداد استخوانچه‌های گوش میانی سه عدد و شامل استخوانچه‌های چکشی، سندان و رکابی بود. نتایج مورفومتری نشان داد که استخوانچه‌ی چکشی دارای سر، گردن، دسته و سه زائده‌ی مشخص جانبی، قدامی و عضلانی است. استخوانچه سندان شامل بدنه و دو زائده‌ی بلند و کوتاه است و دو سطح مفصلی دارد. زائده‌ی کوتاه یا خلفی به جدار خلفی بدنه متصل می‌شود و زائده‌ی بلند با استخوانچه‌ی رکابی مفصل می‌شود. استخوانچه رکابی، دارای صفحه قاعده‌ای و سه زائده قدامی، خلفی و عضلانی بود که طول زائده‌ی قدامی کوتاه‌تر از خلفی بود. در تحقیق حاضر که به بررسی اجزا گوش میانی در گراز پرداخته شد مشخص گردید تعداد استخوانچه‌های گوش میانی در گراز با خوک مشابه می‌باشد و تنها اختلاف حاصله در اندازه‌ی زوائد استخوانچه‌ها می‌باشد.

کلمات کلیدی: آناتومی، استخوانچه، گوش میانی، گراز

مقدمه

مربوط می‌باشد و از عقب توسط حفره‌ی فوق صماخی^۱ به غار پستانی^۲ مربوط می‌باشد. این فضا از مخاط پوشیده شده است و محتوی استخوانچه‌های گوش است که جدار خارجی آن را به جدار داخلی مربوط می‌کنند و ارتعاشات پرده‌ی صماخ را به گوش داخلی منتقل می‌کنند. گوش میانی محتوی سه استخوان کوچک است که با یکدیگر مفصل شده و متحرک می‌باشند. این استخوان‌ها که فاقد

از نظر آناتومی، گوش یکی از اندام‌های مهره‌داران است که با حس کردن و جمع‌آوری سیگنال‌های صوتی، موجب شنوایی می‌شود این عضو همچنین در حفظ تعادل بدن نقش مهمی را ایفا می‌کند. گوش از سه قسمت داخلی، میانی و خارجی تشکیل شده است. گوش میانی حفره‌ای است نامنظم که در ضخامت استخوان گیجگاهی قرار دارد. از طرف جلو توسط لوله‌ی شنوایی به حلق

E-mail: mmorovati@ardakan.ac.ir (نویسنده‌ی مسئول)

*۱ استادیار گروه دامپزشکی، آموزشکده دامپزشکی، دانشگاه اردکان، اردکان، ایران

۲ استادیار گروه دامپزشکی، آموزشکده دامپزشکی، دانشگاه اردکان، اردکان، ایران

۳ استاد گروه علوم پایه، دانشکده دامپزشکی، دانشگاه تهران، ایران

1- Epitympanic recess
2- Mastoid antrum

این حیوان بیش‌تر در نواحی شمال کشور که پوشش گیاهی متراکم دارد و همچنین در جنوب کشور در استان خوزستان در مزارع نیشکر دیده شده است (Ziaie 2008). از آن جا که جمعیت این گونه وحشی در این نواحی از کشور قابل ملاحظه است، به نظر می‌رسد مطالعه‌ی مورفولوژیک ساختارهای بدن حیوان جالب توجه باشد. از جمله می‌توان به مطالعه‌ی ساختارهای گوش اشاره نمود. مطالعه‌ی گوش داخلی در این حیوان و سایر حیوانات بیش‌تر در ابعاد نوروفیزیولوژیک قابل مقایسه است، اما از آن جا که گوش میانی در انتقال صوت نقش دارد و در این میان نقش استخوان‌های تشکیل دهنده‌ی گوش میانی بسیار حائز اهمیت است. مطالعه‌ی آناتومیکی این استخوان‌ها به محققین و متخصصین در زمینه‌ی جراحی‌ها و بیماری‌های گوش میانی کمک می‌کند. با توجه به این که تحقیقات انجام شده در این زمینه بیش‌تر مربوط به انسان و حیوانات آزمایشگاهی و اهلی است و صرفاً خصوصیات مورفولوژیکی استخوانچه‌های گوش میانی خوک مورد مطالعه قرار گرفته است و تاکنون در رابطه با استخوانچه‌های گوش میانی گراز ایرانی اطلاعاتی در منابع وجود ندارد، این تحقیق پایه‌ریزی شد. از آن جا که از دیدگاه علوم تجربی نقطه‌ی شروع در استفاده‌های کاربردی یک عضو، مطالعه‌ی آناتومی و بررسی ساختار آن می‌باشد و با توجه به اهمیت گوش میانی در انتقال صوت، نتایج این مطالعه می‌تواند در مباحث علوم پایه مورد استفاده دانش پژوهان قرار گیرد.

مواد و روش کار

جهت انجام این تحقیق از پنج عدد جمجمه گراز نر که بر اثر سانحه، تلف شده بودند، استفاده گردید. سپس جمجمه‌ها به سالن کالبدشناسی آموزشکده‌ی دامپزشکی دانشگاه اردکان منتقل شد (تصاویر ۱ و ۲). برای تعیین سن گرازها از فرمول دندان‌ی گراز استفاده گردید (Ashrafzadeh and Bordkhani 2013) و بر این اساس سن گرازها در فاصله‌ی ۲-۴ سال تعیین شد و جهت

مغز استخوان هستند باعث رساندن ارتعاشات از گوش خارجی و انتقال آن به پرده‌ی صماخ و سر تا سر گوش داخلی می‌شوند و امواج صوتی را به انرژی مکانیکی تبدیل می‌کنند. این استخوان‌ها از خارج به داخل شامل استخوانچه‌ی چکشی، سندان و رکابی می‌باشند. استخوانچه‌ی چکشی بزرگ‌تر از همه بوده و دارای سر و گردن، دسته و سه زائده است که در حفره‌ی فوق صماخی قرار می‌گیرد و به سطح داخلی پرده‌ی صماخ چسبیده است و در ناحیه‌ی خلفی با استخوان سندان مفصل می‌شود. استخوانچه‌ی رکابی به طور افقی بین استخوانچه‌ی سندان و دریچه‌ی بیضی قرار دارد و به محیط پنجره‌ی دهلیزی اتصال می‌یابد. استخوانچه‌ی سندان در سمت خلفی استخوانچه‌ی چکشی قرار دارد و با هر دو استخوانچه‌ی رکابی و چکشی مفصل می‌شود (Cunningham and Klein 2012, Frandson et al. 2009). تحقیقات گسترده‌ای بر روی گوش پستانداران و حیوانات آزمایشگاهی صورت گرفته است (Aspinall and O Reilly 2004, Kristensen et al. 1996). ساختمان گوش میانی بعضی از جوندگان مثل موش بیابانی یا جریبل (Ravicz et al. 2008)، جونده‌ای کوچک شبیه سنجاب به نام چین پیلا، موش قهوه‌ای نروژی (Gratton et al. 2008)، خوکچه‌ی هندی و همستر (Mohammadpour 2011) توسط محققین مورد مطالعه قرار گرفته است، ولی هنوز اطلاعات در رابطه با مورفولوژی گوش میانی گراز کافی نیست. گراز در حقیقت نوعی خوک وحشی است. زیر گونه‌ی اروپایی آن (*Sus scrofa scrofa*) است و از گونه‌های با پراکنش وسیع در سطح جهان بوده و در نواحی گسترده‌ای از اروپا و آفریقای شمالی ساکن است (Ziaie 2008). گراز ایرانی (*Sus scrofa Attila*)، تنها گونه‌ی موجود در ایران می‌باشد. حیوانی است همه چیز خوار که دارای جثه‌ی بزرگ، گردنی کوتاه و کلفت، چشم‌های ریز، دست و پای کوتاه و پوزه‌ای استوانه‌ای شکل است که در نوک نعلبکی مانند آن سوراخ‌های بینی قرار دارند. در ایران، پراکندگی

نتایج

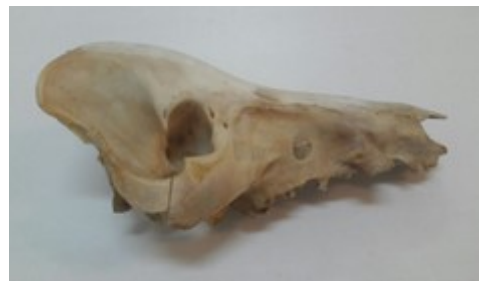در گراز، استخوان گیجگاهی مشابه سایر حیوانات از سه قسمت سطح (squamous part)، صماخی (Tympanic part) و زائده‌ای (petrous part) تشکیل شده بود. طول مجرای گوش خارجی تا پرده‌ی صماخ در گراز حدود $37 \pm 0/14$ میلی‌متر تعیین گردید. تعداد استخوانچه‌های گوش میانی در گراز سه عدد بوده و همانند سایر زوج سمیان شامل استخوانچه‌های چکشی، سندان‌ی و رکابی می‌باشد. بزرگ‌ترین استخوانچه‌ی گوش میانی استخوانچه‌ی چکشی بود که در سطح جانبی حفره-ی صماخی قرار گرفته بود. طول کل این استخوان $9/7 \pm 0/14$ میلی‌متر تعیین گردید و دارای قسمت‌های سر، گردن، دسته و سه زائده‌ی عضلانی، قدامی و جانبی بود. گردن استخوانچه‌ی چکشی نسبتاً طویل بوده و طول سر و گردن $3/4$ میلی‌متر تعیین گردید (تصویر ۳). گردن رابط بین دسته و سر استخوانچه می‌باشد. دسته‌ی استخوان بر روی پرده‌ی صماخ قرار می‌گیرد و سر آن با بدنه استخوانچه‌ی سندان‌ی مفصل می‌گردد. زائده‌ی قدامی این استخوان بلندتر از دو زائده‌ی جانبی و عضلانی می‌باشد. طول زائده‌ی قدامی $2/1$ میلی‌متر تعیین گردید (جدول ۱).

جدول ۱: نواحی مختلف اندازه‌گیری شده در استخوان

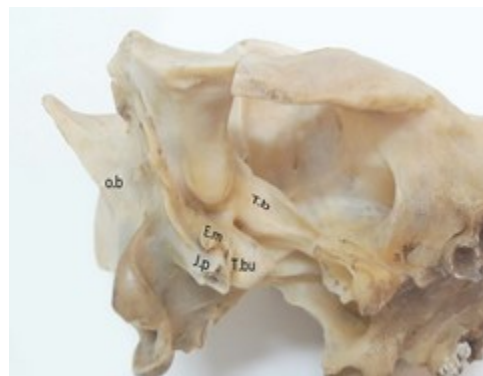چکشی گراز (میلی‌متر)

پارامترهای اندازه‌گیری شده	انحراف معیار \pm میانگین
وزن (mg)	$12 \pm 0/5$
طول کل (mm)	$9/7 \pm 0/14$
طول سر و گردن (mm)	$3/4 \pm 0/3$
طول دسته (mm)	$6/2 \pm 0/5$
قطر سر (mm)	$1/4 \pm 0/28$
طول زائده قدامی (mm)	$2/1 \pm 0/19$
طول زائده جانبی (mm)	$0/94 \pm 0/42$
طول زائده عضلانی (mm)	$1/52 \pm 0/18$

فراهم آوری استخوان جمجمه از روش‌های روتین آناتومی استفاده گردید (Dinsmore et al. 1999). ابتدا توپوگرافی استخوان گیجگاهی در جمجمه‌ها مطالعه و در مرحله‌ی بعد استخوانچه‌های گوش میانی (چکشی، سندان‌ی و رکابی) نمونه‌ها خارج گردید. سپس بررسی آناتومی هر سه استخوانچه‌ی گوش انجام گرفت و ابعاد هر استخوانچه و زوائد آن با کولیس با دقت یک دهم میلی‌متر اندازه‌گیری و سپس تصویربرداری شد. در انتها میانگین و انحراف معیار پارامترهای اندازه‌گیری شده با استفاده از نرم‌افزار سیگما استات مورد آنالیز قرار گرفت.

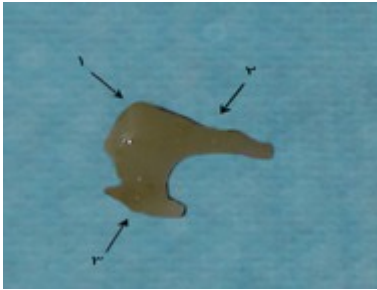


تصویر ۱: جمجمه (skull) گراز از نمای جانبی (lateral)



تصویر ۲: جمجمه (skull) گراز از نمای شکمی جانبی

(ventrolateral) همراه با استخوان گیجگاهی (Temporal bone) (حفره خارجی گوش) E.m: external meatus, (استخوان گیجگاهی) T.b: temporal bone, (زائده وداجی) J.P: jagular process, (حفره صماخی), (استخوان پس سری) T.bu: tympanic bulla bone, occipital (ob)

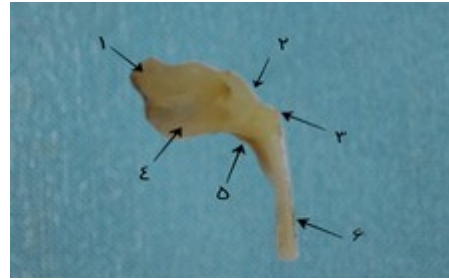


تصویر ۴: بخش‌های مختلف تشکیل دهنده استخوانچه‌ی

سندانی (Incus) گراز (نمای جانبی)

- ۱- سطح مفصلی بدنه جهت مفصل شدن با استخوانچه چکشی (Articular surface for malleus) - ۲- زائده‌ی بلند
- ۳- زائده‌ی کوتاه (Long crus) - ۳- زائده‌ی کوتاه (Short crus)

استخوانچه‌ی رکابی کوچک‌ترین و عمیق‌ترین استخوانچه‌ی گوش میانی است. این استخوان مثلی شکل بوده و دارای سر، گردن، دو پایک و یک قاعده‌ی انتهایی است. سر با انتهای پایک بلند سندانی مفصل شده و گردن محل چسبیدن عضله‌ی رکابی (Stapedius muscle) است. دو پایک قدامی و خلفی در وسط با غشاء سدادی رکابی و در قاعده با صفحه‌ی صاف به هم متصلند و قاعده روی دریچه‌ی دهلیزی قرار دارد (تصویر ۵). سر این استخوان در سطح جانبی قرار دارد و با سطح مفصلی استخوان سندانی که در انتهای پایک بلند استخوانچه‌ی سندانی قرار دارد مفصل می‌شود. طول کل این استخوان ۲/۵ میلی‌متر تعیین گردید. اختلاف اندازه‌ی دو پایک خلفی و قدامی ناچیز بوده به طوری که طول پایک خلفی ۱/۸ میلی‌متر و طول پایک قدامی ۲/۱ میلی‌متر تعیین گردید (جدول ۳). پایک عضلانی بسیار کوچک بود و محل قرارگیری آن بین پایک قدامی و سر مشاهده گردید. در بین دو پایک قدامی و خلفی فضایی وجود دارد که توسط غشای سدادی پوشیده می‌شود.



تصویر ۳: بخش‌های مختلف تشکیل دهنده‌ی استخوانچه‌ی

چکشی (Malleus) گراز (نمای جانبی)

- ۱- سر (head) - ۲- گردن (neck) - ۳- زائده جانبی (lateral process) - ۴- زائده قدامی (Rostral process) - ۵- زائده عضلانی (muscular process) - ۶- دسته (Manibrium)

استخوانچه‌ی سندانی شامل بدنه و دو پایک است و دو سطح مفصلی دارد. بدنه دارای یک سطح مفصلی جهت مفصل شدن با سر استخوانچه‌ی چکشی است. زائده‌ی کوتاه یا خلفی به جدار خلفی بدنه متصل می‌شود و زائده‌ی بلند با استخوان رکابی مفصل می‌شود. این استخوان از نظر شکل ظاهری تا حدی مشابه دندان‌های آسیا بوده که دارای دو ریشه می‌باشند (تصویر ۴). طول تنه + پایک بلند این استخوان ۴/۱۰۰±۰/۱۲ میلی‌متر و طول تنه + پایک کوتاه این استخوان ۲/۸±۰/۲۰ میلی‌متر اندازه‌گیری شد. بدنه‌ی این استخوان بزرگ و ضخیم بوده و در سطح جانبی دارای سطح مفصلی جهت مفصل شدن با سر استخوانچه‌ی چکشی می‌باشد. ضخامت تنه ۲/۲±۰/۰۷ میلی‌متر و میانگین عرض تنه این استخوان ۲/۸±۰/۱۲ میلی‌متر تعیین گردید (جدول ۲).

جدول ۲: نواحی مختلف اندازه‌گیری شده در استخوان

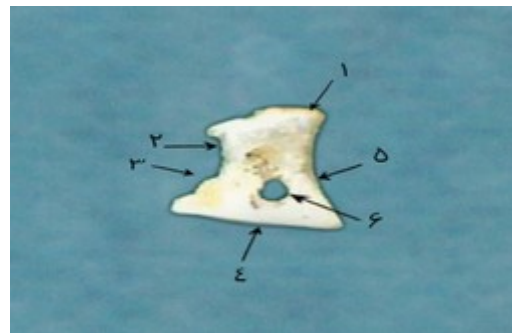
سندانی گراز (میلی‌متر)

پارامترهای اندازه‌گیری شده	میانگین ± انحراف معیار
وزن (mg)	۱۱±۱
عرض تنه (mm)	۲/۸±۰/۱۲
ضخامت تنه (mm)	۲/۲±۰/۰۷
طول تنه + پایک بلند (mm)	۴/۱۰۰±۰/۱۲
طول تنه + پایک کوتاه (mm)	۲/۸±۰/۲۰
فاصله انتهایی دو زائده (mm)	۳/۷±۰/۱۵

است، ولی گزارشی در مورد آناتومی گوش میانی گراز ایرانی وجود ندارد. در ارتباط با مقایسه اجزای بدن بعضی از حیوانات با انسان از جمله استخوانچه‌های گوش میانی مطالعات زیادی صورت گرفته است. از آن جمله ساختار گوش میانی خوک و انسان، مقایسه شده است (Pracy et al. 1998). این مطالعه‌ی مقایسه‌ای نشان می‌دهد که ساختار پایه‌ی حفره‌ی گوش میانی خوک و انسان بسیار شبیه یکدیگر بوده و از سه استخوانچه‌ی رکابی، سندانی و چکشی تشکیل شده است. ساختار آناتومیکی هر سه استخوانچه در خوک و انسان شبیه یکدیگر بوده و صرفاً اختلافات جزئی مورفولوژیک بین آن‌ها مشاهده شد که به نظر نمی‌رسد از لحاظ عملکردی اختلاف معنی‌داری داشته باشند (Pracy et al. 1998). تاکنون تحقیقات مختلف روی استخوانچه‌های گوش میانی و اجزای استخوان گیجگاهی صورت گرفته است (Nummela 1988, Vrettakos et al. 1995). در همین زمینه با تحقیقی که روی استخوانچه‌های گوش میانی ده قطعه خرگوش نیوزلندی انجام گرفته است به این نتیجه رسیده‌اند که در خرگوش همانند انسان سه استخوانچه‌ی چکشی، سندانی و رکابی همراه با استخوان عدسی شکل وجود دارد و در مقایسه‌ی اندازه‌ی جزئیات استخوان‌ها در دو جنس نر و ماده و سمت چپ و راست، اختلاف معنی‌داری بین سمت چپ و راست مشاهده شد و اندازه‌های به دست آمده در سمت راست بزرگ‌تر از سمت چپ مشاهده شد (Kurtul et al. 2003). در انسان نیز در مطالعاتی که صورت گرفته است مشخص گردیده است که تغییرات مورفولوژیکی بین استخوانچه‌های گوش به سن، جنس و نژاد وابسته است (Sarrat et al. 1988, Sarrat et al. 1992). در مطالعه‌ی دیگری که بر روی مورفولوژی استخوانچه‌ی چکشی ۷۵ جسد بالغ انسان به صورت مقایسه‌ای در دو نژاد سیاه و سفید، دو جنس نر و ماده و سمت چپ و راست صورت گرفته است در نتایج حاصله بین دو نژاد و سمت چپ و راست اختلاف معنی‌داری بیان شده است ولی بین دو جنس اختلاف معنی‌دار

جدول ۳: نواحی مختلف اندازه‌گیری شده در استخوان رکابی گراز (میلی‌متر)

پارامترهای اندازه‌گیری شده	میانگین \pm انحراف معیار
وزن (mg)	۲ \pm ۰/۵
طول کل (mm)	۲/۵ \pm ۰/۱۴
طول سر (mm)	۱/۲ \pm ۰/۱۲
طول سر و گردن (mm)	۱/۴ \pm ۰/۱۴
طول شاخک خلفی (mm)	۱/۸ \pm ۰/۱۰
طول شاخک قدامی (mm)	۲/۱ \pm ۰/۲۰
فاصله دو شاخک (mm)	۱/۴۰ \pm ۰/۰۸
طول صفحه قاعده‌ای (mm)	۲/۱۵ \pm ۰/۰۷
عرض صفحه قاعده‌ای (mm)	۱/۱۲ \pm ۰/۰۴
قطر بزرگ پرده سدادی (mm)	۱/۱۰ \pm ۰/۱۳
قطر کوچک پرده سدادی (mm)	۰/۷۵ \pm ۰/۸۰



تصویر ۵: بخش‌های مختلف تشکیل دهنده‌ی استخوانچه‌ی

رکابی (Stape) گراز (نمای جانبی)

۱- سر (Head) ۲- گردن ۳- زائده خلفی (caudal crus)

۴- صفحه قاعده‌ای (Base) ۵- زائده قدامی (Rostral crus)

۶- پرده سدادی (Obturator membrane of stape)

بحث

بر خلاف انسان اندام‌های حسی حیوانات از نظر اختلافات مورفولوژیکی و آناتومیکی کم‌تر مورد بررسی و مقایسه قرار گرفته‌اند و در میان حیوانات به گراز در این زمینه کم‌تر توجه شده است. در بعضی از کتب اشاره‌ای به ساختار گوش میانی نشخوارکنندگان و خوک شده

نموده است (Oschman and Meiring 1991). همچنین در مقایسه‌ی استخوانچه‌های گوش میانی حیوانات آبی از جمله وال با انسان و حیواناتی که در خشکی زیست می‌کنند مشخص شده است که وزن و چگالی این استخوانچه‌ها در حیوانات آبی بسیار بیش‌تر از حیوانات خشک‌زی است. به نحوی که وزن این استخوانچه‌ها در وال ۲۰۰ برابر و چگالی آن‌ها ۱۰ درصد بیش‌تر از انسان می‌باشد (Lees et al. 1996). در مطالعه‌ای نشان داده شد چگالی استخوانچه‌های گوش میانی اسب مشابه انسان است و پیشنهاد شده است که چگالی بالای استخوانچه‌های گوش می‌تواند با تیزهوشی حیوان نیز ارتباط داشته باشد (Lees et al. 1996). همچنین محمدپور مطالعه‌ای بر روی خصوصیات آناتومیکی استخوانچه‌ی گوش میانی در موش صحرائی انجام داد و در مطالعه‌ای دیگر خصوصیات آناتومیکی و مورفولوژیکی گوش میانی شتر در مقایسه با سایر نشخوارکنندگان را بررسی کرد (Mohammadpour 2004) و در این مطالعات مشخص گردید که استخوان چکشی در شتر بیش‌ترین وزن را دارد و طول کل این استخوان در گاو بیش‌تر از شتر، گوسفند و بز می‌باشد و زائده‌ی جانبی آن هم در شتر رشد بیش‌تری کرده است که با تحقیق حاضر مطابقت دارد و در گراز هم استخوان چکشی بیش‌ترین وزن را دارد و بزرگ‌ترین استخوان گوش میانی محسوب می‌شود. ولی بر خلاف شتر زائده‌ی قدامی استخوانچه‌ی چکشی در گراز بزرگ‌ترین زائده‌ی محسوب می‌شود. همچنین در مطالعه‌ای که بر روی حفره‌ی گوش میانی خوک انجام گرفت مشخص شد استخوان چکشی جانبی‌ترین استخوان حفره‌ی صماخی است که در طول دسته خود با پرده‌ی صماخ در ارتباط می‌باشد، که این یافته با تحقیق حاضر مطابقت دارد. همچنین این استخوان در خوک از بخش‌های سر، گردن، دسته و زوائد جانبی، جلویی و میانی تشکیل شده است که زائده‌ی میانی آن معادل زائده‌ی عضلانی در گراز بود. همچنین سر استخوان در خوک بیضی شکل گزارش شده بود که در گراز هم سر استخوان

چکشی بیضوی مشاهده شد. در خوک سطح مفصلی سر استخوان چکشی با استخوان سندانی، زین اسبی شکل گزارش شد که با یافته‌های مطالعه‌ی حاضر مطابقت دارد. در خوک بزرگ‌ترین زائده‌ی استخوان، زائده‌ی جانبی گزارش شده است در حالی که مطابق یافته‌های این مطالعه در گراز بزرگ‌ترین زائده‌ی مشاهده شده، زائده‌ی قدامی با طول $2/1 \pm 0/19$ بود. همچنین در خوک طول دسته‌ی استخوان ۴ میلی‌متر گزارش شد. در حالی که در مطالعه‌ی حاضر طول دسته $6/2 \pm 0/5$ گزارش شد. از نظر جهت دسته‌ی استخوان در خوک، جهت دسته به صورت میانی قدامی و در انسان به صورت میانی خلفی گزارش شد که در گراز هم جهت قرارگیری دسته در جهت میانی قدامی مشاهده شد (Pracy et al. 1998). استخوان سندانی در گاو و شتر دارای وزن یکسانی بوده و عرض تنه‌ی آن در شتر بیش‌تر از سایر حیوانات می‌باشد (Mohammadpour 2004)، که البته عرض تنه‌ی این استخوانچه در این مطالعه کم‌تر از شتر گزارش شد. استخوان سندانی در خوک مربعی شکل گزارش شده که نسبت به انسان مربعی‌تر بوده است. در حالی که در گراز این استخوان بیش‌تر دوزنقه‌ای شکل است. در خوک طول هر دو زائده‌ی استخوان سندانی ۱ میلی‌متر گزارش شده در حالی که در گراز طول تنه + پایک بلند $4/10 \pm 0/12$ و طول تنه + پایک کوتاه (mm) $2/8 \pm 0/20$ ثبت شد. در حقیقت در گراز پایک بزرگ نسبت به پایک کوچک طولی‌تر بود. در حالی که در خوک طول هر دو پایک یکسان گزارش شد (Pracy et al. 1998). در موش صحرائی، گاو و شتر استخوان عدسی شکل به پایک بزرگ استخوان سندانی متصل بود (Mohammadpour 2014). در حالی که در مطالعه‌ی حاضر پایک بلند استخوانچه‌ی سندانی فاقد استخوان عدسی شکل بود. در خوک هم گزارشی مبنی بر وجود بخش عدسی شکل پایک‌های استخوان سندانی وجود ندارد (Pracy et al. 1998). در تحقیق دیگری که بر روی یک نوع موش صحرائی انجام گرفت مشخص شد اندازه‌ی زائده‌ی طولی

استخوانچه‌های گوش میانی سه عدد و شامل استخوانچه‌های چکشی، سندان و رکابی است (Sarrat et al. 1992) که با یافته‌های این مطالعه همخوانی دارد. در حالی که در خوکیچه‌های هندی استخوانچه‌های چکشی و سندان با هم یکی شده‌اند و استخوان واحدی را تشکیل داده‌اند (Mohammadpour 2011). در تحقیق حاضر که به بررسی اجزای گوش میانی در گراز پرداخته شد، مشخص گردید تعداد استخوانچه‌های گوش میانی در خوکی و گراز مشابه می‌باشد و تنها اختلاف حاصله در اندازه‌ی زوائد استخوانچه‌ها می‌باشد (Pracy et al. 1998). بررسی تصاویر استخوانچه‌های گوش در این حیوان همراه با اجزای هر استخوان و پارامترهای اندازه‌گیری شده که در جداول ارائه شده است می‌تواند توجیه‌کننده‌ی وضعیت شنوایی و دریافت امواج صوتی توسط حیوان باشد و در اثبات برخی صفات رفتاری این حیوان در زمینه‌ی شنیداری به محققین کمک کند.

استخوانچه‌ی سندان در روزهای ابتدایی بعد از تولد ۳۰ درصد و زائده‌ی طویل استخوانچه‌ی چکشی ۴۷ درصد و صفحه‌ی پایه‌ی استخوانچه‌ی رکابی ۵۰ درصد افزایش داشته است (Mohammadpour 2014). استخوان رکابی در خوکی بسیار شبیه انسان گزارش شده و از یک سر پهن تشکیل شده است و دارای ۲ شاخک خلفی و قدامی می‌باشد که با یافته‌های مطالعه‌ی حاضر همخوانی دارد. طول کل استخوان در گراز $2/5 \pm 0/14$ ثبت شد در حالی که طول کل استخوان در خوکی حدود ۲ میلی‌متر گزارش شده است. همچنین عرض استخوان در خوکی $1/8$ میلی‌متر و در گراز $1/12 \pm 0/04$ ثبت گردید. در انسان طول شاخک قدامی کوچک‌تر از شاخک خلفی گزارش شده در حالی که در خوکی طول هر دو شاخک مساوی گزارش شده است (Pracy et al. 1998). در گراز بر اساس یافته‌های مطالعه‌ی حاضر طول شاخک قدامی بزرگ‌تر از شاخک خلفی گزارش شد. در اغلب حیوانات تعداد

تشکر و قدردانی

نویسندگان این مقاله از زحمات جناب آقای محسن رشیدی کارشناس بخش آناتومی آموزشکده‌ی دامپزشکی دانشگاه اردکان تشکر و قدردانی می‌نمایند.

منابع

- Ashrafzadeh, M.R. and Bordkhani, M. (2013). Age estimation of wild boar (*Sus scrofa*) using different methods (Case study: Minoos Island and Khabr National Park, Iran) *Taxonomy and Biosystematics*. 5th ed. Directory of Open Access Journals. Pp: 1-14.
- Aspinall, V. and O Reilly, M. (2004). *Introduction to veterinary anatomy and physiology*. 1st ed. Butterworth-Heinemann, An imprint of Elsevier. Pp: 110-111.
- Cunningham, J.G. and Klein, B.G. (2012). *Text book of veterinary physiology*. 5th ed. Saunders W.B. Elsevier Health Sciences. Pp: 119-126.
- Dinsmore, C.E.; Daugherty, S. and Zeitz, H.J. (1999). Teaching and learning gross anatomy: dissection, prosection, or "both of the above?". *Clinical Anatomy*, 12(2): 110-114.
- Frandsen, R.D.; Wilke, W.L. and Fails, A.D. (2009). *Anatomy and physiology of farm Animals*. 4th ed. Wiley – Blackwell. Pp: 192-198.
- Gratton, M.A.; Bateman, K.; Cannuscio, J.F. and Saunders, J.C. (2008). Outer- and middle-ear contributions to presbycusis in the Brown Norway rat. *Audiol Neurootol*, 13(1): 37-52.
- Kristensen, F.; Jacobsen, J.O.G. and Eriksen, T. (1996). *Otology in cats and dogs*. 1st ed. LEO, Stockholm. Pp: 37-52.
- Kurtul, I.; Cevik, A.; Bozkurt, E.U. and Dursun, N. (2003). A detailed subgross morphometric study on the auditory ossicles of the New Zealand rabbit. *Anatomia Histologia Embryologia*, 32(4): 249-252.

- Lees, S.; Hanson, D.B. and Page, E.A. (1996). Some acoustical properties of the otic process of fine Whale. *The Journal of the Acoustical Society of America*, 99: 2421-2427.
- Mohammadpour, A.A. (2004). comparative anatomical and morphological study of middle ear bones between camel and other ruminant. *Researches & Biological products*, 64: 70-75.
- Mohammadpour, A.A. (2011). Morphometrical study of the temporal bone and auditory ossicles in guinea pig. *Veterinary Research Forum*, 2: 7-12.
- Mohammadpour, A.A. (2014). Anatomical study of middle ear ossicles in rats. *Veterinary Researches and Biological Products*, 104: 27-22.
- Nummela, S. (1995). Scaling of the mammalian middle ear. *Hearing Research*, 85(1-2): 18-30.
- Oschman, Z. and Meiring, J.H. (1991). A morphometric and comparative study of the malleus. *Acta Anatomica (Basel)*, 142(1): 60-61.
- Pracy, J.; White, A.; Mustafa, Y.; Smith, D. and Perry, M. (1998). *The comparative anatomy of the pig middle ear cavity: a model for middle ear inflammation in the human?* *The Journal of Anatomy*, 192(3): 359-368.
- Ravicz, M.E.; Cooper, N.P. and Rosowski, J.J. (2008). Gerbil middle-ear sound transmission from 100 Hz to 60 kHz. *The Journal of the Acoustical Society of America*, 124(1): 363-380.
- Sarrat, R.; Guzman, G. and Torres, A. (1988). Morphological variations of human ossicula tympani. *Cells Tissues Organs*, 131(2): 146-149.
- Sarrat, R.; Torres, A.; Guzmán, A.G.; Lostalé, F. and Whyte, J. (1992). Functional structure of human auditory ossicles. *Cells Tissues Organs*, 144(3): 189-195.
- Vrettakos, P.A.; Dear, S.P. and Saunders, J.C. (1988). Middle ear structure in the chinchilla: a quantitative study. *American Journal of Otolaryngology*, 9(2): 58-67.
- Ziaie, H. (2008). *A field guide to the mammals of Iran: 100 distribution maps*. Department of the Environment, 2th ed. Tehran. Iran. Pp: 337-342.

Anatomy of middle ear ossicles in boar (*sus scrofa* Atilla)

Morovatisharifabad, M.¹; Salehi, E.¹ and Morovvati, H.²

Received: 21.01.2018

Accepted: 23.07.2018

Abstract

The middle ear is an irregular cavity composed of three ossicles, malleus, incus, stape, which transmit sound waves to the inner ear and converted into mechanical energy. Due to the importance of the middle ear in voice transmissions this study was established. In this research, in order to investigate morphologically, the details of *sus scrofa* Atilla middle ear ossicles, 5 matured male animals skulls were used. After anatomical examination of different parts of the temporal bone and removing the bones, the middle ear bones were exposed, in addition to examine the shape, dimensions and details of each bone were measured using an ocular micrometer. Finally, data were evaluated and analyzed using the Sigma Statt statistics software. In *sus scrofa* Atilla, temporal bone, similar to other animals, consisted of three parts: squamous, tympanic and petrous part. The length of the outer ear canal to the tympanic membrane is 37 ± 0.14 mm. The tympanic membrane is circular in animal and the diameter of the tympanic membrane is about 12.5 ± 0.21 mm. The tympanic membrane has also Beige color. In the boar, the number of middle ear ossicles was three, including Malleus, Incus and Stapes. Morphometric results showed that the Malleus ossicle had a head, neck, handle and three distinct process including anterior, muscular and lateral process. Incus ossicle consists of a body, two long and short crura and has two articular surfaces. A short or posterior crura attaches to the posterior wall of the body and the long crura are connected to the stape ossicle. The Stape ossicle has a footplate and three anterior, posterior, and muscular process which anterior process is shorter than posterior. In the present study, the components of the middle ear in the boar was investigated. It was determined that the number of middle ear ossicles in the boar was similar to pigs, and the only difference was the size of the ossicles processes.

Key words: Anatomy, Ossicle, Middle ear, *Sus scrofa* Atilla

1- Assistant Professor, Department of Veterinary, School of Veterinary Medicine, Ardakan University, Ardakan, Iran

2- Professor, Department of Basic Science, Faculty of Veterinary, Tehran University, Tehran, Iran

Corresponding Author: Morovatisharifabad, M., E-mail: mmorovati@ardakan.ac.ir