

مطالعه‌ی ماکروسکوپی تکوین گره‌های لنفی در جنین گوسفند

کاوه خزائیل^{۱*}، محمود خاکساری‌مهابادی^۲، مهدی پورمهدی‌بروجنی^۳ و بهنام یزدان‌جو^۴

تاریخ دریافت: ۹۶/۳/۲۷

تاریخ پذیرش: ۹۶/۸/۱۳

چکیده

با توجه به اهمیت زیاد دستگاه ایمنی برای بدن و نقش بسیار مهم گره‌های لنفی در مقابله با عوامل بیماری‌زا و با توجه به این که تا کنون در خصوص آناتومی گره‌های لنفی در جنین گوسفند مطالعه‌ای صورت نگرفته بود، این مطالعه با هدف بررسی رشد تکاملی ماکروسکوپی گره‌های لنفی گوسفند طی دوره‌ی جنینی صورت گرفت تا ضمن ارزیابی خصوصیات آناتومیک تعدادی از گره‌های لنفی مهم، زمان تقریبی شکل‌گیری ظاهری آن‌ها نیز مورد مطالعه قرار گیرد. بدین منظور ۶۰ قطعه از جنین‌های گوسفند جمع‌آوری شده از کشتارگاه اهواز پس از تثبیت در محلول فرمالین ۱۰ درصد و تعیین جنس، بر اساس طول فرق سر - ریشه دم (CRL) به چهار گروه تقسیم شدند. گره‌های لنفی فک پایینی، گردنی سطحی پسین (پیش کتفی)، میان سینه‌ای پسین، روده‌بندی تهی روده‌ای و رکبی به ترتیب از پنج مرکز لنفی سر، گردن، حفره‌ی سینه، احشای شکمی و اندام لگنی مورد ارزیابی قرار گرفت. در هر نمونه، تشکیل گره از نظر ظاهری بررسی شد و در صورت تشکیل، شکل ظاهری، موقعیت قرارگیری و تعداد گره‌ها بررسی گردید. در گوسفندان بررسی شده در موقعیت قرارگیری گره‌ها مشاهدات غیرمعمولی ثبت نشد. بررسی مورفولوژی گره‌های لنفی در جنین‌های گوسفند مورد مطالعه در این پژوهش نشان داد که گره‌های فک پایینی، پیش کتفی و روده‌بندی تهی روده‌ای در تمام گروه‌ها بیش‌تر بیضی شکل بودند. هر چند که در مورد گره روده‌بندی، با افزایش سن، سایر شکل‌ها نیز مشاهده گردید.

کلمات کلیدی: جنین، گره‌های لنفی، گوسفند، مورفولوژی، تکامل ماکروسکوپی

مقدمه

بناگوشی^۲ و عقب حلقی^۳، مرکز لنفاوی گردن شامل گره‌های لنفی گردنی^۴ سطحی و عمقی، مرکز لنفاوی اندام سینه‌ای شامل گره‌های لنفی زیر بغلی^۵، مرکز لنفاوی حفره‌ی سینه شامل گره‌های لنفی سینه‌ای پشتی و شکمی، میان سینه‌ای و نایزه‌ای^۶. مرکز لنفاوی دیواره‌ی شکمی و

در بدن پستانداران تعدادی مرکز لنفی وجود دارد. هر مرکز لنفی در حقیقت یک یا گروهی از گره‌های لنفی می‌باشد که به طور ثابت در یک ناحیه از بدن حضور داشته و رگ‌های لنفی آوران را از همان ناحیه‌ی بدن دریافت می‌کنند. مراکز لنفاوی بدن پستانداران عبارتند از: مرکز لنفاوی سر شامل گره‌های لنفی فک پایینی^۱،

(نویسنده‌ی مسئول)

E-mail: k.khazaeil@scu.ac.ir

^{۱*} استادیار گروه علوم پایه، دانشکده‌ی دامپزشکی، دانشگاه شهید چمران اهواز

^۲ دانشیار گروه علوم پایه، دانشکده‌ی دامپزشکی، دانشگاه شهید چمران اهواز

^۳ دانشیار گروه بهداشت مواد غذایی، دانشکده‌ی دامپزشکی، دانشگاه شهید چمران اهواز

^۴ دانش‌آموخته‌ی دکترای حرفه‌ای، دانشکده‌ی دامپزشکی، دانشگاه شهید چمران اهواز

- 1- Mandibular lymph node
- 2- Parotid
- 3- Retropharyngeal
- 4- Cervical
- 5- Axillary
- 6- Bronchial

مواد و روش کار

به منظور انجام پژوهش حاضر، نمونه‌های جنین گوسفند از کشتارگاه شهرستان اهواز جمع‌آوری گردید و از بین آن‌ها ۶۰ قطعه برای اجرای پروژه انتخاب شد. سپس برای تثبیت ساختارهای محوطه‌ی شکمی با توجه به اندازه‌ی جنین در چند نقطه از دیواره‌ی شکم فرمالین ۵ درصد تزریق گردید و تمام نمونه‌ها پس از تزریق، در سطل‌های حاوی فرمالین ۱۰ درصد قرار داده شد و در سالن آناتومی و جنین‌شناسی دانشکده دامپزشکی اهواز نگهداری گردید. هنگام مطالعه، نمونه‌ها خارج شده و پس از کد گذاری، توزین، تعیین جنسیت و تخمین سن آن‌ها انجام شد. برای تخمین سن جنین‌ها، به کمک متر نواری و نخ پرک از فرق سر تا ریشه دم^۸ (CRL) اندازه‌گیری شد و با استفاده از فرمول تعیین سن (Noakes et al. 2001) سن جنین‌ها محاسبه گردید. سپس جنین‌ها بر اساس CRL به ۴ گروه ۱۵ عددی دسته‌بندی شدند.

گروه اول: جنین‌های دارای CRL کم‌تر از ۱۵ سانتی‌متر

گروه دوم: جنین‌های دارای CRL ۱۵ تا کم‌تر از ۲۵ سانتی‌متر

گروه سوم: جنین‌های دارای CRL ۲۵ تا کم‌تر از ۳۵ سانتی‌متر

گروه چهارم: جنین‌های دارای CRL ۳۵ سانتی‌متر و بالاتر از آن.

پس از گروه‌بندی، گره‌های لئنی فک پایینی، گردنی سطحی پسین (پیش کتفی)، میان سینه‌ای پسین، روده‌بندی تهی روده‌ای و رکیبی (پس زانوئی) به ترتیب از پنج مرکز لئنی سر، گردن، حفره‌ی سینه، احشای شکمی و اندام لگنی مورد ارزیابی قرار گرفت. در هر نمونه پس از تشریح ناحیه‌ی کالبدشناسی گره‌ی مورد نظر، تشکیل گره از نظر ظاهری بررسی شد و در صورت تشکیل، در نمونه‌هایی که گره‌ها قابلیت مشاهده و جداسازی

لگنی شامل گره‌های لئنی کمری^۱، خاصره‌ای خاجی^۲، کشاله رانی^۳ و ورکی^۴، مرکز لئناوی اندام لگنی شامل گره‌های لئنی خاصره‌ای، رانی و رکیبی^۵ و مرکز لئناوی احشای شکمی شامل گره‌های لئنی اندرونه‌ای^۶ (احشایی) و روده‌بندی^۷ پیشین و پسین (Getty 1975).

شکل گره‌های لئنی با یکدیگر فرق داشته و در بیماری‌های عفونی شکل، رنگ و اندازه‌ی آن‌ها دچار تغییرات مورفولوژیک می‌شود (Dyce et al. 2010). از طرفی مطالعاتی در مورد مورفومتری و هیستومتری گره‌های لئنی گاومیش (Bagi et al. 1992)، گاو (Gadre, et al. 1986, Mohammadpour et al. 2006)، گوسفند (Mohammadpour et al. 2010, Panchal et al. 1998) و بز (Yoon et al. 1999) انجام شده است. اما مطالعه‌ی تکامل گره‌های لئنی در جنین دام‌های اهلی در موارد معدودی انجام شده است (Asha et al. 2011, Zoltzer et al. 2003).

لذا با توجه به اهمیت زیاد دستگاه ایمنی برای بدن و نقش بسیار مهم گره‌های لئنی در مقابله با عوامل بیماری‌زا و با توجه به این که تا کنون در خصوص آناتومی گره‌های لئنی در جنین گوسفند مطالعه‌ای صورت نگرفته بود، این مطالعه با هدف بررسی رشد تکاملی ماکروسکوپیکی گره‌های لئنی گوسفند طی دوره‌ی جنینی صورت گرفت تا ضمن ارزیابی خصوصیات آناتومیک تعدادی از گره‌های لئنی مهم، زمان تقریبی شکل‌گیری ظاهری آن‌ها نیز مورد مطالعه قرار گیرد.

- 1- Lumbar
- 2- Sacroiliac
- 3- Inguinal
- 4- Ischiatic
- 5- Popliteal
- 6- Celiac
- 7- Mesentric

8- Crown - Rump -Length

نتایج

در این پژوهش طول فرق سر تا ریشه‌ی دم (CRL) جنین‌ها بین ۳/۵ تا ۴۸/۵ سانتی‌متر تعیین شد. بر اساس فرمول تخمین سن گوسفند (Noakes et al. 2001)، حداقل سن جنین‌ها ۴۳ روز و حداکثر ۱۳۸ روز تخمین زده شد (جدول ۱). از ۶۰ جنین مورد مطالعه ۲۸ جنین ماده و ۳۲ جنین نر بودند.

ماکروسکوپی داشتند، شکل ظاهری، موقعیت قرارگیری و تعداد گره‌ها بررسی گردید.

داده‌های جمع‌آوری شده با استفاده از نرم‌افزار SPSS نسخه‌ی ۱۶ به طور توصیفی و تحلیلی بررسی شدند. تحلیل داده‌ها با آزمون‌های آنالیز واریانس یک‌طرفه و دو-طرفه انجام گرفت. $\alpha \leq 0/05$ مبنای قضاوت آماری لحاظ گردید.

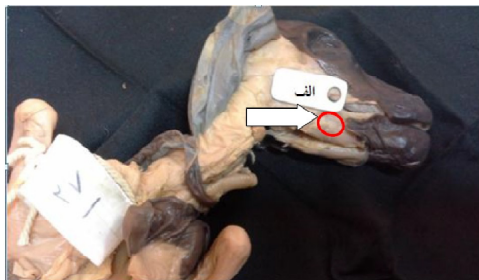جدول ۱: مشخصات گروه‌ها، اندازه CRL و تعداد نمونه‌های جنین گوسفند

شماره گروه	CRL بر حسب سانتی‌متر	بازه سنی بر حسب روز	تعداد جنس نر	تعداد جنس ماده	تعداد نمونه
۱	کمتر از ۱۵	۴۳ تا ۶۶	۹	۶	۱۵
۲	۱۵ تا کمتر از ۲۵	۶۷ تا ۸۶	۷	۸	۱۵
۳	۲۵ تا کمتر از ۳۵	۸۸ تا ۱۰۳	۸	۷	۱۵
۴	۳۵ و بالاتر از آن	۱۰۹ تا ۱۳۸	۸	۷	۱۵
کل جنین‌ها	۳/۵ تا ۴۸/۵	۴۳ تا ۱۳۸	۳۲	۲۸	۶۰

عضله‌های دو سر ران و نیم وتری بوده و از لحاظ موقعیت، تفاوتی در جنین‌ها دیده نشد (تصویر ۴). گره‌های روده‌بندی تهی روده‌ای در روده‌بند (مزاتر) ژژنوم و ایلئوم قرار داشتند و در جنین‌ها موقعیت غیرعادی دیده نشد (تصویرهای ۵ و ۶).

موقعیت قرارگیری گره‌های لنفی بررسی شده به صورت زیر بود:

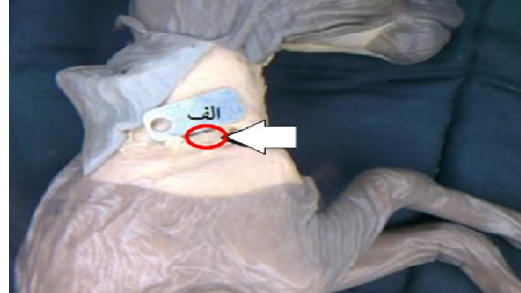
گره‌ی لنفی فک پایینی در سطح جانبی غده‌ی بزاقی فک پایینی و درست پایین غده‌ی بزاقی بناگوشی بود (تصویر ۱). این گره که گاهی در هر طرف ۲ عدد مشاهده می‌شد اندکی در بالای زاویه‌ی فک پایینی قرار داشت و از سمت جانب با عضله‌ی پوستی صورت پوشیده می‌شد. گره‌ی پیش کتفی در لبه‌ی جلویی عضله-ی فوق شوکی و بر روی عضله‌ی دنداندار شکمی قرار داشت و توسط عضله‌ی عرضی شانیه و بخشی نیز به وسیله‌ی عضله‌ی ذوزنقه‌ای پوشیده شده بود که پس از کنار زدن و تشریح عضله‌ها مشخص شد (تصویر ۲). گره‌ی میان سینه‌ای پسین، درست بعد از قلب (در مدیاستن پسین) و بین مری و آئورت مشخص شد (تصویر ۳) که در تمامی جنین‌های مورد مطالعه، موقعیت قرارگیری مشابه بود و فقط از نظر اندازه تفاوت وجود داشت. گره‌ی رکبی در گودی پس زانو و در بین



تصویر ۱: جنین گوسفند ماده با سن ۸۶ روز، نمای جانبی طرف راست (الف: شاخص ۲ سانتی‌متری) نوک پیکان موقعیت قرارگیری گره‌ی لنفی فک پایینی را نشان می‌دهد (گره فک پایینی راست که بهبه صورت زوج مشاهده می‌شود).



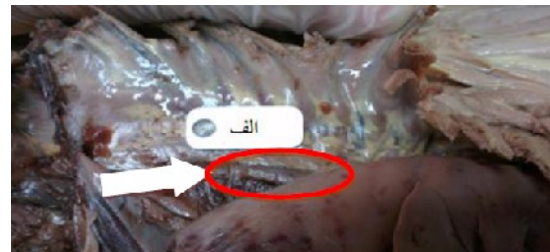تصویر ۵: موقعیت قرارگیری گرهی روده‌بندی تهی روده‌ای در جنین گوسفند نر با سن ۱۱۱ روز، نمای جانبی راست الف: شاخص به طول ۲ سانتی‌متر، نوک پنس یک گرهی لنفی روده‌بندی تهی روده‌ای بیضی شکل را نشان می‌دهد.



تصویر ۲: جنین گوسفند نر با سن ۸۲ روز، نمای جانبی راست (الف: شاخص ۲ سانتی‌متری) نوک پیکان موقعیت قرارگیری گرهی پیش کتفی بیضی شکل را نشان می‌دهد.

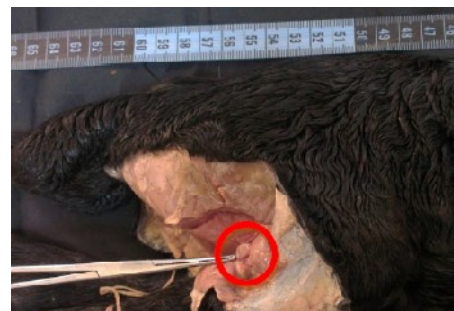

تصویر ۶: موقعیت قرارگیری گرهی روده‌بندی تهی روده‌ای در جنین گوسفند نر با سن ۱۱۱ روز، نمای خارج از بدن نوک پنس گره‌های لنفی روده‌بندی تهی روده‌ای نواری شکل را نشان می‌دهد.

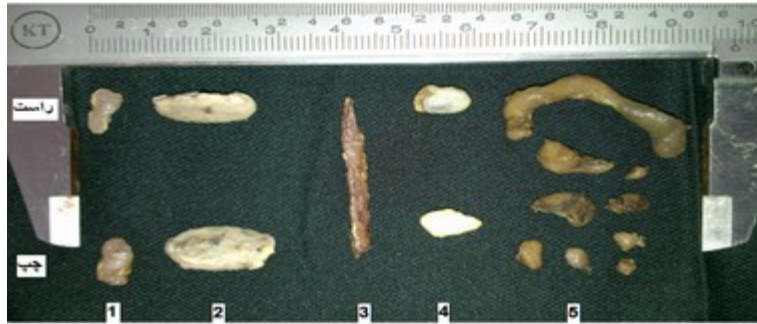

تصویر ۳: جنین گوسفند نر با سن ۱۱۱ روز، نمای جانبی سمت چپ پس از برداشتن دیواره‌ی قفسه‌ی سینه نوک پیکان موقعیت قرارگیری گرهی لنفی میان سینه‌ای پسین را نشان می‌دهد (الف: شاخص ۲ سانتی‌متری)

از نظر مورفولوژی گره‌های لنفی در جنین‌های گوسفند مورد بررسی، شکل‌های متفاوت (تصویر ۷) در گروه‌های مختلف دیده شد که به تفکیک در جدول ۲ بیان شده است.



تصویر ۴: جنین گوسفند نر با سن ۱۳۸ روز، نمای عقبی جانبی طرف راست نوک پنس موقعیت قرارگیری گرهی لنفی رکیبی راست را نشان می‌دهد.



تصویر ۷: شکل‌های مختلف گره‌های لنفی جنین گوسفند نر با سن ۱۳۸ روز

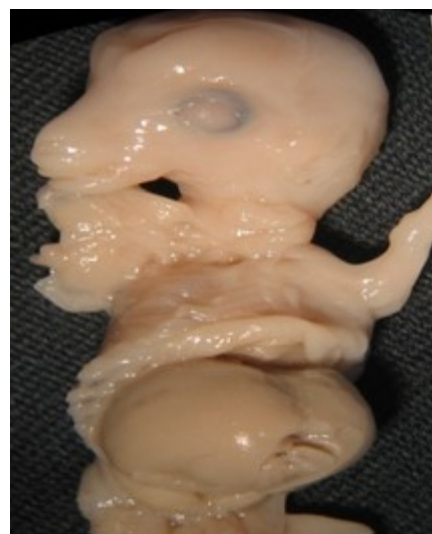۱: گره‌ی فک پایینی، ۲: گره‌های پیش کتفی، ۳: گره‌ی میان سینه‌ای پسین، ۴: گره‌های رکبی، ۵: گره‌های روده‌بندی

جدول ۲: مورفولوژی و درصد فراوانی انواع شکل‌های مشاهده شده گره‌های لنفی در جنین‌های گوسفند مورد مطالعه

نام گره	نام گروه	گروه اول	گروه دوم	گروه سوم	گروه چهارم
فک پایینی راست	بیضی ۷۶/۹ کروی ۲۳/۰۶	بیضی ۹۳/۳۳ عدسی ۶/۶۶	بیضی ۸۶/۶۶ کروی ۶/۶۶ عدسی ۶/۶۶	بیضی ۱۰۰	بیضی ۱۰۰
فک پایینی چپ	بیضی ۱۰۰	بیضی ۹۳/۳۳ عدسی ۶/۶۶	بیضی ۸۶/۶۶ کروی ۶/۶۶ عدسی ۶/۶۶	بیضی ۱۰۰	بیضی ۱۰۰
پیش کتفی راست	بیضی ۱۰۰	بیضی ۹۳/۳۳ عدسی ۶/۶۶	بیضی ۱۰۰	بیضی ۹۳/۳۳ لوبیایی ۶/۶۶	بیضی ۹۳/۳۳ لوبیایی ۶/۶۶
پیش کتفی چپ	بیضی ۱۰۰	بیضی ۸۶/۶۶ عدسی ۱۳/۳۴	بیضی ۱۰۰	بیضی ۱۰۰	بیضی ۱۰۰
میان سینه‌ای پسین	بیضی ۱۰۰	بیضی ۱۰۰	بیضی ۱۰۰	بیضی ۱۰۰	بیضی ۱۰۰
رکبی راست	بیضی ۶۹/۲۳ کروی ۲۳/۰۷ عدسی ۷/۶۹	بیضی ۲۰ کروی ۶۶/۶۶ عدسی ۱۳/۳۳	بیضی ۲۶/۶۶ کروی ۳۹/۹۹ عدسی ۳۳/۳۲	بیضی ۲۶/۶۶ کروی ۲۶/۶۶ عدسی ۴۶/۶۶	بیضی ۲۶/۶۶ کروی ۲۶/۶۶ عدسی ۴۶/۶۶
رکبی چپ	بیضی ۹۲/۳۰ کروی ۷/۶۹	بیضی ۲۰ کروی ۶۶/۶۶ عدسی ۱۳/۳۳	بیضی ۳۳/۳۳ کروی ۴۶/۶۶ عدسی ۲۰	بیضی ۲۶/۶۶ کروی ۲۶/۶۶ عدسی ۳۳/۹۹ لوبیایی ۶/۶۶	بیضی ۲۶/۶۶ کروی ۲۶/۶۶ عدسی ۳۳/۹۹ لوبیایی ۶/۶۶
روده‌بندی تهی روده‌ای	بیضی ۶۲/۵ نواری ۳۷/۵	بیضی ۵۳/۶۰ نعل اسبی ۱/۷۸ نواری ۲۳/۲۱ عدسی ۱۷/۸۵ لوبیایی ۱/۷۸	نواری ۴۲/۲۹ بیضی ۳۲/۶۸ عدسی ۱۳/۴۵ لوبیایی ۹/۶۱	بیضی ۳۸/۴۹ کروی ۱/۷۸ نعلی ۱/۷۸ نواری ۳۷/۵ عدسی ۷/۱۴ لوبیایی ۱۲/۵۰	بیضی ۳۸/۴۹ کروی ۱/۷۸ نعلی ۱/۷۸ نواری ۳۷/۵ عدسی ۷/۱۴ لوبیایی ۱۲/۵۰

- تفاوت معنی‌دار از نظر شکل‌های گره‌های لنفی بین گروه‌ها مشاهده نشد ($P > 0.05$).

در خصوص سن مشاهده‌ی ماکروسکوپی گره‌های لنفی در جنین گوسفند، تمام گره‌های مورد بررسی در بیش‌تر جنین‌ها دیده شدند اما موارد استثنایی نیز وجود داشت. برای مثال، در دو جنین ۴۳ روزه و ۴۴ روزه از گروه اول که کم‌ترین سن را در میان جنین‌ها داشتند، هیچ گره‌ی لنفی به صورت ماکروسکوپی دیده نشد (تصویر ۸). همچنین گره‌ی لنفی روده‌بندی تهی روده‌ای در این بررسی ابتدا در جنین ۵۹ روزه به صورت ماکروسکوپی دیده شد. در گروه اول از نظر ماکروسکوپی، ۸ قطعه جنین (۵۳/۳۳) فاقد گره روده‌بندی تهی روده‌ای بودند که در میان آن‌ها جنین ۴۳ روزه کم‌ترین سن و ۵۷ روزه بیش‌ترین سن عدم مشاهده‌ی گره‌ی لنفی روده‌بندی را داشتند.



تصویر ۸: تصویر جنین گوسفند نر با سن ۴۳ روز در زیر لوپ، نمای شکمی جانبی محوطه‌ی شکمی باز شده ولی گره‌ی لنفی قابل مشاهده وجود نداشت

در مورد تعداد گره‌های لنفی، در این بررسی کلیه‌ی گره‌های لنفی به استثنای گره‌های لنفی فک پایینی و روده‌بندی در تمام گروه‌ها دارای تعداد ثابت (گره‌ی میان سینه‌ای پسین یک عدد و گره‌های زوج پیش کتفی و رکیبی، یک عدد در هر طرف) بودند. بررسی گره‌ی فک پایینی راست نشان داد، در گروه اول ۸ نمونه دارای ۲ گره بودند (۵۳/۳۳ درصد)، در گروه دوم ۴ نمونه دارای ۲ گره بودند (۲۶/۶۶ درصد)، در گروه سوم ۵ نمونه دارای ۲ گره بودند (۳۳/۳۳ درصد) و در گروه چهارم ۶ نمونه دارای ۲ گره بودند (۴۰ درصد). بقیه‌ی نمونه‌ها نیز دارای یک گره بودند. بررسی آماری نشان داد که اختلاف معنی‌دار بین گروه‌ها از نظر مقایسه‌ی تعداد گره‌های فک پایینی راست وجود نداشت ($P > 0.05$). در خصوص گره‌ی فک پایینی چپ هم، در گروه اول ۵ نمونه دارای ۲ گره بودند (۳۳/۳۳ درصد)، در گروه دوم ۲ نمونه دارای ۲ گره بودند (۱۳/۳۳ درصد) در گروه سوم ۳ نمونه دارای ۲ گره بودند (۲۰ درصد)، در گروه چهارم ۴ نمونه دارای ۲ گره بودند (۲۶/۶۶ درصد). سایر نمونه‌ها نیز دارای یک گره بودند. بررسی آماری نشان داد که اختلاف معنی‌دار بین گروه‌ها از نظر مقایسه‌ی تعداد گره‌های فک پایینی چپ وجود نداشت ($P > 0.05$). مقایسه‌ی تعداد گره‌های لنفی روده‌بندی تهی روده‌ای بین گروه‌های مختلف هم در جدول ۳ نشان داده شده است.

جدول ۳: مقایسه‌ی تعداد و درصد فراوانی گره‌های لنفی روده‌بندی تهی روده‌ای در گروه‌های مختلف جنین‌های گوسفند

شماره گره لنفی روده‌بندی تهی روده‌ای	تعداد و درصد فراوانی گره‌های لنفی روده‌بندی تهی روده‌ای در گروه‌های مختلف			
	گروه ۱	گروه ۲	گروه ۳	گروه ۴
روده‌بندی تهی روده‌ای ۱	۷ (۴۶/۶۶٪)	۱۵ (۱۰۰٪)	۱۵ (۱۰۰٪)	۱۵ (۱۰۰٪)
روده‌بندی تهی روده‌ای ۲	۵ (۳۳/۳۳٪)	۱۱ (۳۳/۳۳٪)	۱۲ (۸۰٪)	۱۲ (۸۰٪)
روده‌بندی تهی روده‌ای ۳	۲ (۱۳/۳۳٪)	۸ (۵۳/۳۳٪)	۱۰ (۶۶/۶۶٪)	۱۰ (۶۶/۶۶٪)
روده‌بندی تهی روده‌ای ۴	۱ (۶/۶۶٪)	۵ (۳۳/۳۳٪)	۸ (۵۳/۳۳٪)	۶ (۴۰٪)
روده‌بندی تهی روده‌ای ۵	۱ (۶/۶۶٪)	۵ (۳۳/۳۳٪)	۴ (۲۶/۶۶٪)	۴ (۲۶/۶۶٪)
روده‌بندی تهی روده‌ای ۶	۰ (۰٪)	۴ (۲۶/۶۶٪)	۱ (۶/۶۶٪)	۴ (۲۶/۶۶٪)
روده‌بندی تهی روده‌ای ۷	۰ (۰٪)	۳ (۲۰٪)	۱ (۶/۶۶٪)	۳ (۲۰٪)
روده‌بندی تهی روده‌ای ۸	۰ (۰٪)	۲ (۱۳/۳۳٪)	۱ (۶/۶۶٪)	۲ (۱۳/۳۳٪)
روده‌بندی تهی روده‌ای ۹	۰ (۰٪)	۲ (۱۳/۳۳٪)	۱ (۶/۶۶٪)	۱ (۶/۶۶٪)
روده‌بندی تهی روده‌ای ۱۰	۰ (۰٪)	۱ (۶/۶۶٪)	۱ (۶/۶۶٪)	۰ (۰٪)
روده‌بندی تهی روده‌ای ۱۱	۰ (۰٪)	۱ (۶/۶۶٪)	۰ (۰٪)	۰ (۰٪)
روده‌بندی تهی روده‌ای ۱۲	۰ (۰٪)	۱ (۶/۶۶٪)	۰ (۰٪)	۰ (۰٪)
روده‌بندی تهی روده‌ای ۱۳	۰ (۰٪)	۱ (۶/۶۶٪)	۰ (۰٪)	۰ (۰٪)

بر اساس آزمون‌های آماری انجام شده، جنسیت تأثیری روی هیچ یک از پارامترهای مورد مطالعه نداشت ($P > 0.05$).

بحث

مشاهده نگردید. اگر چه Asha و همکاران در سال ۲۰۱۱ و Sarma و همکاران در سال ۲۰۰۴، تفاوت‌های جزئی در موقعیت برخی از گره‌های لنفی در بعضی از جنین‌های بز بررسی شده را گزارش کرده‌اند که از این نظر با نتایج این مطالعه تفاوت‌هایی دارد. این مسئله صرف نظر از خطاهای تشریحی، احتمالاً به دلیل تفاوت‌های گونه‌ای و نژادی می‌باشد. البته Yoon و همکاران در سال ۱۹۹۹ در مطالعه‌ای که روی گره‌های لنفی پنج گروه از بزهای بومی کره داشته‌اند، بیان کرده‌اند که در موقعیت گره‌های لنفی با افزایش سن تغییری ایجاد نشده است که از این نظر مشابه با نتایج پژوهش حاضر می‌باشد.

بررسی مورفولوژی گره‌های لنفی در جنین‌های گوسفند مورد مطالعه در این پژوهش نشان داد که گره‌های فک پایینی، پیش کتفی و روده‌بندی تهی روده‌ای در تمام گروه‌ها بیش‌تر بیضی شکل بودند. هر چند که در مورد گره‌ی روده‌بندی، با افزایش سن، سایر شکل‌ها نیز مشاهده

طبق یافته‌های این پژوهش، موقعیت گره‌های لنفی بررسی شده شامل گره‌های فک پایینی، پیش کتفی، میان سینه‌ای پسین، رکیبی و روده‌بندی تهی روده‌ای، تفاوت خاصی با دوره‌ی پس از تولد نداشت، به طوری که نتایج این مطالعه در خصوص موقعیت قرارگیری گره‌های لنفی در جنین گوسفند مشابه با نتایج مطالعه Mohammadpour و همکاران در سال ۲۰۱۰ در گوسفند لری بختیاری ایران و Mohammadpour و همکاران در سال ۲۰۰۶ در گاو بوده و در حقیقت مطابق توضیحات داده شده در بیش‌تر منابع کالبدشناسی دامپزشکی از این حیث بود (Dyce et al. 2010, Getty 1975, Konig and Liebich 2004, Schummer et al. 1981). در بین گروه‌های مختلف بررسی شده نیز، به استثنای جنین‌های تقریباً کوچک‌تر از دو ماه که تمام گره‌های لنفی در آن‌ها به صورت ماکروسکوپی قابل مشاهده نبود، در جنین‌های سایر گروه‌ها تفاوت قابل ملاحظه‌ای در موقعیت گره‌های لنفی

گرددید. اما بیشترین فراوانی متعلق به گره‌های بیضی شکل بود. گرهی میان سینه‌ای پسین در تمام گروه‌ها فقط نواری شکل مشاهده گردید و افزایش سن در دوره‌ی جنینی تأثیری بر شکل این گره نداشت. گره‌های رکیبی در گروه اول اکثراً بیضی شکل بودند، در گروه‌های دوم و سوم بیش‌تر به شکل کروی دیده می‌شدند و در گروه چهارم بیش‌تر عدسی شکل بودند که نشان‌دهنده‌ی تغییر شکل گره‌های رکیبی با افزایش سن جنین بوده است. Raji و همکاران در سال ۲۰۱۰ با بررسی ۱۲۱ گرهی لثنی در شترهای یک کوهانه‌ی نر بالغ بیان داشتند که شکل گره‌های لثنی پیش کتفی و پیش رانی بیضی شکل بوده اما گره‌های لثنی پس زانویی (رکیبی) تقریباً گرد بود. این نتایج اگر چه در مورد شترهای بالغ است، اما با نتایج پژوهش حاضر هم‌خوانی دارد. با توجه به منابع در دسترس، به نظر می‌رسد پیش از این، مطالعه‌ای در مورد شکل گره‌های لثنی در جنین گوسفند یا سایر دام‌های اهلی انجام نشده است.

در این مطالعه جنین‌های با سن ۴۳ و ۴۴ روز، فاقد هر گونه گرهی لثنی قابل مشاهده بودند. گره‌های لثنی روده‌بندی تهی روده‌ای نیز تا سن ۵۷ روزگی به صورت ماکروسکوپی قابل مشاهده نبوده و اولین بار در سن ۵۹ روزگی تشخیص داده شدند. در مطالعه‌ای که Asha و همکاران در سال ۲۰۱۱ روی جنین‌های بز ۴ و ۵ ماهه انجام دادند، در تمام جنین‌ها گره‌های لثنی بناگوشی، فک پایینی، پیش کتفی، پیش رانی، میان سینه‌ای و روده‌بندی را مشاهده کرده‌اند که با توجه به سن جنین‌های مورد بررسی با نتایج پژوهش حاضر هم‌خوانی دارد. در بررسی دیگری که بر روی جنین‌های گوسفند صورت گرفت، گرهی لثنی پیشین نایژه‌ی نایی از مرکز لثنی نایژه‌ای بین سنین ۳ تا ۵ ماهگی دوره‌ی پیش از تولد مطالعه گردید. چرا که محققان آن پروژه باور داشتند که در جنین‌های کوچک‌تر از ۳ ماه امکان مشاهده ماکروسکوپی تمام گره‌ها وجود نداشت (Pospieszny et al. 2002). پژوهش Maddox و همکاران در سال ۱۹۸۷ در خصوص اتوزنی

لنفوسیت‌های گوسفند نیز نشان داد که پیش سازهای لنفوسیت‌های T اولین بار حدود ۴۳ تا ۴۴ روزگی دیده شده و اولین تجمعات سلول‌های T نیز در سن ۵۵ روزگی مشاهده گردید. آن‌ها همچنین اولین فولیکول‌های لثنی مشاهده شده در جنین گوسفند را در طحال و در سن ۷۷ روزگی گزارش کردند. بنابراین به نظر می‌رسد نتایج مطالعه‌ی حاضر نیز مطابق یافته‌های گزارش شده سایر محققین بوده و تا قبل از دو ماهگی در دوره‌ی پیش از تولد، تکامل تمام گره‌های لثنی در جنین گوسفند کامل نشده است. این امر مطابق با اصول جنین‌شناسی نیز می‌باشد چرا که با توجه به منابع جنین‌شناسی، تشکیل دستگاه لثنی دیرتر از دستگاه قلبی عروقی آغاز می‌شود و در انسان تا هفته‌ی پنجم بارداری هم مشاهده نمی‌شود (Shirazi and Bakhsh'alizadeh 2015). از طرف دیگر، تشکیل کیسه‌های لثنی که پیش‌ساز گره‌های لثنی می‌باشند در اواخر دوره‌ی رویانی صورت می‌گیرد و بعد در مراحل نهایی تکامل دستگاه لثنی، کیسه‌های لثنی توسط تجمع بافت لنفوییدی به گره‌های لثنی تبدیل می‌شود (McGeady et al. 2017). لذا عدم مشاهده گره‌های لثنی به صورت ماکروسکوپی در جنین گوسفند تا قبل از ۵۰ روزگی و مشاهده‌ی همه‌ی گره‌های لثنی از سن ۵۹ روزگی به بعد در این پروژه با توجه به مطالب مطرح شده، منطقی به نظر می‌رسد.

از میان ۵ گرهی لثنی بررسی شده در این پژوهش، گره‌های لثنی زوج پیش کتفی و رکیبی و گرهی منفرد میان سینه‌ای در تمام گروه‌ها تعداد ثابتی داشتند و تغییری در تعداد آن‌ها مشاهده نشد. اما گره‌های فک پایینی و روده‌بندی تهی روده‌ای در گروه‌های مختلف دارای تعداد متفاوت بوده و به ویژه گرهی لثنی روده‌بندی تهی روده‌ای دارای بیش‌ترین میزان تغییر بوده به گونه‌ای که یک نمونه فقط دارای یک گره بوده و در نمونه‌ی دیگری حتی تا سیزده گرهی لثنی نیز شمارش گردید. در خصوص گره‌های فک پایینی راست و چپ در مجموع بیش‌تر نمونه‌ها دارای یک گره در هر طرف بودند اما در مواردی

شدن به زمان تولد و تکامل کارکردی بیش‌تر روده‌ها، افزایش تعداد گره‌ها در حد ۵ تا ۶ گره محدود شده است. این تغییرات احتمالاً به این دلیل است که در گروهی اول هنوز تکامل گره‌های لافی در حال انجام بود، در گروه دوم مرحله‌ی تشکیل گره‌های لافی انجام شده اما این گره‌ها کوچک و متعدد بودند و در گروه‌های سوم و به ویژه چهارم با افزایش سن و تکامل بیش‌تر، گره‌های کوچک نزدیک به هم به یکدیگر پیوسته و گره‌های بزرگ‌تری را تشکیل داده‌اند که از نظر فراوانی این تعداد کم‌تر گره‌ها در بیش‌تر نمونه‌ها هم مشاهده شدند. مطالعه‌ی Pugach در سال ۲۰۱۲ روی نوزاد موش‌های صحرایی که مادران آن‌ها پیش از آبستنی در معرض اتانول قرار گرفته بودند، گزارش کرد که تعداد گره‌های لافی روده‌بندی در نوزادان گروه‌هایی که در معرض الکل قرار گرفته بودند افزایش یافت. همچنین بیش‌ترین میزان این افزایش در نوزاد موش‌هایی دیده شد که بیش‌ترین زمان مصرف الکل را داشتند. با مطالعه‌ی سایر منابع در دسترس، گزارشی در خصوص شمارش تعداد گره‌های لافی در جنین دام‌های اهلی و به ویژه نشخوارکنندگان یافت نشد و به نظر می‌رسد این پژوهش از این نظر مورد مشابهی ندارد تا مورد مقایسه قرار گیرد.

مطالعه‌ی گره‌های لافی در جنین گوسفند در پژوهش حاضر نشان داد که تا قبل از سن ۵۹ روزگی، همه‌ی گره‌های لافی در جنین گوسفند به صورت ماکروسکوپی قابل مشاهده نیستند و در سن کم‌تر از ۴۵ روزگی نیز هیچ گره‌ی لافی قابل تمایز ماکروسکوپی نیست. با افزایش سن جنین، گره‌ها از نظر شکل، تعداد و موقعیت بیش‌تر به دوره‌ی پس از تولد شباهت پیدا می‌کردند که طبعاً به دلیل پیشرفت تکامل در آن‌ها بود. همچنین جنسیت جنین و طرف قرارگیری گره‌ها (چپ یا راست) بر هیچ کدام از پارامترهای مورد مطالعه اثر معنی‌دار نداشت و تفاوت‌های اندک مشاهده شده در مورد برخی از گره‌ها و در موارد محدود بوده است.

(که بیش‌ترین میزان آن در گروه اول بود) در هر طرف دو گره مشاهده گردید. در مجموع ۴ گره، ۱۴ نمونه دارای دو گره فک پایینی چپ و ۲۳ نمونه هم دارای ۲ گره فک پایینی راست بودند و اگر چه تعداد نمونه‌هایی که در طرف راست دارای دو گره فک پایینی بودند بیش‌تر بود ولی این اختلاف از نظر آماری معنی‌دار تلقی نگردید. همچنین در مورد هر دو گره‌ی چپ و راست بین گروه‌های مختلف نیز از این نظر اختلاف معنی‌دار وجود نداشت. هر چند گروه اول دارای بیش‌ترین تعداد نمونه با دو گره‌ی لافی فک پایینی در هر طرف بود و گروه دوم از این نظر کم‌ترین فراوانی را داشت. در منابع کالبدشناسی دامپزشکی به دوتایی بودن گره‌های فک پایینی در هر طرف در گوسفند اشاره شده است و ذکر شده که این مورد گاهی دیده می‌شود (Getty 1975, Schummer et al. 1981). در خصوص گره‌ی لافی روده‌بندی تهی روده‌ای با توجه به زمان مشاهده‌ی ماکروسکوپی آن (از ۵۹ روزگی به بعد)، فقط در ۷ نمونه از گروه اول (۴۶/۶۶ درصد) این گره مشاهده گردید که اکثر آن‌ها هم دارای یک یا دو گره بودند و موارد معدودی (یک نمونه) تا ۴ و ۵ گره هم مشاهده گردید. اما با افزایش سن جنین‌ها در گروه‌های دوم تا چهارم، تعداد نمونه‌هایی که دارای بیش از یک گره‌ی لافی روده‌بندی بودند افزایش یافت. به گونه‌ای که در گروه‌های سوم و چهارم، (۸۰ درصد) نمونه‌ها دارای حداقل دو گره و (۶۶/۶۶ درصد) نمونه‌ها نیز دارای حداقل سه گره بودند. نکته‌ی جالب این که گروه دوم دارای بیش‌ترین پراکندگی از نظر تعداد گره‌های لافی روده‌بندی بود و نمونه‌های دارای ۱۰، ۱۱، ۱۲ و ۱۳ گره‌ی لافی روده‌بندی به صورت تک گیر در این گروه گزارش گردید. با مقایسه‌ی بین گروه‌های مختلف از نظر تعداد گره‌های لافی روده‌بندی، می‌توان حدس زد که با افزایش سن و تکامل بیش‌تر دستگاه لافی و همچنین تمایز و تکامل بیش‌تر بخش‌های روده‌ای دستگاه گوارش، تعدد این گره‌ها در جنین‌های با سن بالاتر افزایش یافته باشد. اما با نزدیک

تشکر و قدردانی

نویسندگان مقاله از معاونت پژوهشی دانشگاه شهید چمران اهواز جهت تأمین منابع مالی این پروژه تشکر می‌نمایند.

منابع

- Asha, A.; Maya, S.; Harshan, K.R. and Chungath J.J. (2011). Morphometric observation on lymph nodes in goat fetuses. *Journal of Veterinary and Animal Sciences*, 42: 30-33.
- Bagi, A.S.; Vyas, K.N. and Bhayani, D.M. (1992). Study on the various dimensions of superficial regional lymph nodes in young and adult Surti buffalo (*Bubalus bubalis*). *Indian Veterinary Journal*, 69(2): 172-175.
- Dyce, K.M.; Sack, W.O. and Wensing, C.J.G. (2010). *Text Book of Veterinary Anatomy*, 3rd ed., W.B. Saunders Company, Philadelphia, Pp: 29-30.
- Gadre, K.M.; Malik, M.R. and Srivastava, A.M. (1986). Gross Anatomical Changes in Abdominal Lymph Node Cross Bred Calves with Age and Immune Response. *Indian Journal of Animal Science*, 56: 623-633.
- Getty, R. (1975). *Sisson and Grossman's The Anatomy of the Domestic Animals*. 5th ed.; W.B. Saunders Co, New York, Pp: 176-179.
- Konig, H.E. and Liebich, H.G. (2007). *Veterinary Anatomy of Domestic Mammals*, 1st ed, Schattauer, Germany, Pp: 452- 453.
- Maddox, J.F.; Makay, C.R. and Brandon, M.R. (1987). Ontogeny of ovine lymphocytes an immunohistological study on the development of T lymphocytes in the sheep fetal spleen. *Immunology*, 62(1): 107-112.
- McGeady, T.A.; Quinn, P.J.; Fitzpatrick, E.S. et al. (2017). *Veterinary embryology*. UK: John Wiley and Sons Ltd.; 341-342.
- Mohammadpour, A.A.; Moshtaghi, H. and Naderi, A.R. (2010). Morphometry and histometrical study of prescapular, prefemoral and popliteal lymph nodes in Iranian Lori _ Bakhtiari sheep. *Pajouhesh and Sazandegi*, 86: 47-52. (In Persian).
- Mohammadpour, A.A.; Radmehr, B. and Al-e-Ahmad Dehkordi, M. (2006). Morphological and morphometrical study of important lymph nodes of cow in meat inspection. *Pajouhesh & Sazandegi*; 71: 13-18. (In Persian).
- Noakes, D.E.; Parkinson, T.J. and England, G.C.W. (2001). *Arthur's veterinary reproduction and obstetrics*. W. B. Saunders, London, P: 68.
- Panchal, K.M.; Vyas, K.N. and Vyas, Y.L. (1998). Histomorphological study on secondary lymphoid organs (spleen, sublumbar lymph nodes and peyer's patches) of the Marwari sheep (*Ovisaries*). *Indian Veterinary Journal*, 75(4): 318-322.
- Pospieszny, N.; Kleckowska, J.; Chroszcz, A. and Juszczyk, M. (2002). The Morphology and Development of the Sheeps Tracheo-Bronchal Cranial Lymphonodes in Prenatal Period. *Veterinary Medicine*, 5(2).
- Pugach, P.V. (2012). Structure of Mesenteric Lymph Nodes in Healthy Neonatal Rats and Rats subjected to Prenatal Exposure to Ethanol. *Neuroscience and Behavioral Physiology*, 42(2): 205-209.
- Raji, R. and Feizbakhsh, H. (2010). Morphometrical study of prescapular, prefemoral and popliteal lymph node of one-humped camel (*Camelus dromedaries*). *Pajouhesh and Sazandegi*, 87: 47-52. (In Persian).
- Sarma, K.; Kalita, A.; Suri, S. and Zama, M.M.S. (2004). Gross Anatomical Observations on the Superficial Lymph Nodes of Bakarwali Goat (*Capra Hircus*). *Indian Journal of Animal Science*, 74: 750-751.
- Schummer, A.; Wilkens, H.; Vollmerhus, B. and Habermehl, KH. (1981). *The Circulatory System, the Skin and the Cutaneous Organs of the Domestic Mammals*. Verlag Paul Parey, Berlin, Pp: 278, 293-294.
- Shirazi, R. and Bakhsh'alizadeh, S. (2015). *Longman Medical Embryology*. Compiled by: Sadler, Thomas. Thirteenth Edition, Andisheh Rafi Publications, Tehran, P: 245.
- Yoon, Y.S.; Shin, J.W. and Lee, J.S. (1999). Age related morphological studies on hemal node and hemolymph node in Korean native goats. *Korean Journal of Veterinary Researches*, 39(5): 865-877.
- Zoltzer, H. (2003). Initial lymphatics: Morphology and function of endothelial cells. *Lymphology*, 36(1): 7-25.

Macroscopic study of lymph nodes development in sheep fetus

Khazaeel, K.¹; Khaksary Mahabady, M.²; Pourmahdi Borujeni, M.³ and Yazdanjoo, B.⁴

Received: 17.06.2017

Accepted: 04.11.2017

Abstract

Due to the importance of immune system and important roles of lymph nodes against pathogens and with regard to there were not any study about the anatomy of lymph nodes in sheep fetuses, This research was conducted to study macroscopic developmental growth of lymph nodes in fetal period. Also, anatomical specifications and estimating time of formation of some important lymph nodes evaluated. For this purpose, sixty sheep fetuses collected from slaughterhouse of Ahvaz, after fixation in 10% formalin solution and sex determination, were divided into four groups according to CRL. Mandibular, superficial cervical (prescapular), caudal mediastinal, jejunal mesenteric and popliteal lymph nodes from five lympho centers included head, neck, thorax, abdominal viscera and pelvic limb was evaluated, respectively. In each sample, appearance formation of nodes was studied and in the case of formation, gross shape, location, and their number were checked. In this research, a morphological study of the lymph nodes in the sheep fetuses showed that mandibular, prescapular and jejunal mesenteric lymph nodes, commonly had and ovoid shape in all groups. However, with regard to the mesenteric lymph node, other forms were seen with age increasing.

Key words: Fetus, Lymph Nodes, Sheep, Morphology, Macroscopic development

1- Assistant Professor, Department of Basic Sciences, Faculty of Veterinary Medicine, Shahid Chamran University of Ahvaz, Ahvaz, Iran

2- Associated Professor, Department of Basic Sciences, Faculty of Veterinary Medicine, Shahid Chamran University of Ahvaz, Ahvaz, Iran

3- Associated Professor, Department of Food Hygiene and Quality Control, Faculty of Veterinary Medicine, Shahid Chamran University of Ahvaz, Ahvaz, Iran

4- DVM Graduated from Faculty of Veterinary Medicine, Shahid Chamran University of Ahvaz, Ahvaz, Iran

Corresponding Author: Khazaeel, K., E-mail: k.khazaeil@scu.ac.ir