

بررسی عوارض ناشی از تجویز داروی کتوپروفن متعاقب شکستگی تجربی درشتنی در گربه

عبدالواحد معربی^۱، بهمن مصلی‌نژاد^۱، هادی ایمانی^{۲*}، علی بنی‌آدم^۱ و حسن حسینی^۳

تاریخ دریافت: ۹۴/۲/۲۵

تاریخ پذیرش: ۹۴/۱۰/۹

چکیده

داروهای ضد التهاب غیر استروئیدی (NSAIDs)، دسته‌ای از داروهای ضد درد بوده که مصرف آن‌ها در دامپزشکی روز به روز در حال افزایش است. با این حال، وجود گزارش‌هایی از تأثیر سوء این داروها، نگرانی‌هایی را مبنی بر استفاده از آن‌ها، خصوصاً در شرایط استرس‌زا همانند جراحی به وجود آورده است. هدف از مطالعه‌ی حاضر، ارزیابی عوارض ناشی از تجویز کوتاه مدت داروی کتوپروفن متعاقب شکستگی تجربی درشتنی در گربه است. به این منظور، از ۱۰ قلابه گریه‌ی نر بالغ نژاد موکوتاه اهلی استفاده شد. پس از مقید کردن و آماده‌سازی روتین جراحی، استخوان درشتنی پای راست در معرض قرار گرفت و با استفاده از سیم ژیلگی بریده شد. تثبیت استخوان با استفاده از پین داخل مدولاری و گچ انجام گرفت. سپس حیوانات به صورت تصادفی در دو گروه مساوی تقسیم شده و یکی از دو درمان کتوپروفن (۲ mg/kg) یا نرمال سالین را به صورت زیر پوستی به مدت ۷ روز دریافت نمودند. بررسی عوارض احتمالی ناشی از تجویز دارو در روند ترمیم استخوان، دستگاه گوارش، عملکرد کلیوی و فعالیت خون‌بندی تا روز ۲۸ پس از جراحی دنبال شد. نتایج حاصل از رادیوگرافی، میزان کم‌تر کالوس در گروه کتوپروفن را نسبت به سالین نشان داد ($p < 0.05$). همچنین ارزیابی معده و مری از طریق اندوسکوپی، اندازه‌گیری ازت اوره خون و کراتینین، شمارش تعداد پلاکت‌ها و زمان خون‌ریزی هیچ تفاوت معنی‌داری را بین دو گروه تحت مطالعه نشان نداد. با توجه به نتایج حاصل از این مطالعه، به نظر می‌رسد تجویز داروی کتوپروفن پس از جراحی ارتوپدی می‌تواند موجب اختلال در روند طبیعی ترمیم استخوان در گربه‌ها گردد. پیشنهاد می‌شود تجویز کتوپروفن در گربه‌ها خصوصاً پس از اعمال جراحی ارتوپدی با احتیاط بیش‌تری انجام گیرد.

کلمات کلیدی: کتوپروفن، عوارض، ترمیم استخوان، گربه

مقدمه

داروهای ضد التهاب غیر استروئیدی در دام‌های کوچک نیز به طور فزاینده‌ای و همزمان با مشخص شدن نقش این داروها در مدیریت درد پیرامون جراحی^۱ رو به افزایش نهاده است (Lascelles et al. 2007). امروزه، داروهای فراوانی متعلق به این گروه دارویی در دامپزشکی مورد استفاده قرار می‌گیرند.

داروهای NSAID با مهار سطوح مختلف آنزیم سیکلواکسیژناز (COX) و در نتیجه مهار تولید

داروهای ضد التهاب غیر استروئیدی (NSAIDs) بیش‌ترین داروهای مصرفی ضد درد در طب انسان و دامپزشکی هستند. این داروها توانایی تسکین دردهای حاد و مزمن خصوصاً دردهای مربوط به شرایط ارتوپدی را دارا می‌باشند (KuKanich et al. 2012). تجویز پیش از جراحی این داروها میزان داروهای بیهوشی و نیاز به تجویز داروی ضد درد پس از جراحی را کاهش می‌دهد (Lemke et al. 2002). مصرف داروهای ضد التهاب غیر

^۱ دانشیار گروه علوم درمانگاهی، دانشکده‌ی دامپزشکی، دانشگاه شهید چمران اهواز

^{۲*} استادیار گروه علوم درمانگاهی، دانشکده‌ی دامپزشکی، دانشگاه شهید چمران اهواز

^۳ دانش‌آموخته‌ی دکترای حرفه‌ای، دانشکده‌ی دامپزشکی، دانشگاه شهید چمران اهواز

E-mail: h.imani@scu.ac.ir (نویسنده‌ی مسئول)

ملوکسیکام موجب افزایش مصرف غذا و کاهش لنگش گربه‌ها در درد مزمن می‌گردد.

با توجه به این که مطالعه‌ای یافت نشد که به بررسی اثرات احتمالی تجویز پس از جراحی داروهای NSAID از جمله کتوپروفن بر روند ترمیم استخوان و همچنین عوارض احتمالی آن بر دیگر ارگان‌های بدن در گربه‌ها بپردازد، لذا هدف از مطالعه‌ی حاضر ارزیابی اثرات ناشی از تجویز کوتاه مدت داروی کتوپروفن بر روند ترمیم استخوان و همچنین مخاط معده، فعالیت کلیوی و فعالیت خون‌بندی متعاقب شکستگی تجربی استخوان درشت‌نی در گربه‌ها است.

مواد و روش کار

برای انجام این مطالعه ۱۰ قلاده گربه نر بالغ و سالم، از نژاد مو کوتاه اهلی با میانگین سن 21 ± 6 ماه و میانگین وزنی $3/55 \pm 0/5$ کیلوگرم انتخاب گردید. گربه‌ها حداقل ۲ هفته قبل از انجام مطالعه، جهت انجام معاینات معمول، واکسیناسیون و تجویز داروهای ضد انگل نگهداری شدند. همه‌ی گربه‌ها در طول انجام مطالعه در بیمارستان آموزشی دانشکده‌ی دامپزشکی اهواز، در شرایط یکسانی، نگهداری و تغذیه شدند.

پس از انتقال گربه‌ها، آرام‌بخشی اولیه با استفاده از تزریق داخل عضلانی داروی آسپرومازین^۱ ($0/1$ میلی‌گرم بر کیلوگرم) ایجاد شد. سپس گربه‌ها با تجویز کتامین^۲ و دیازپام^۳ (به ترتیب 10 و $0/2$ میلی‌گرم بر کیلوگرم) داخل عضلانی بیهوش شدند. ناحیه‌ی پایین مفصل ران تا بالای مفصل مچ پای راست تراشیده و اسکراب شد. آنژیوکت مناسب در ورید سفالیک نصب و جریان سرم قندی نمکی (10 میلی‌لیتر بر کیلوگرم در ساعت) برقرار گردید. حیوان به صورت طاق باز روی میز جراحی خوابانیده شد و بیهوشی در عمق مناسب نگهداری شد.

پروستاگلاندین‌ها، اثرات ضد تبی، ضد دردی و ضد التهابی خود را اعمال می‌کنند. تا به حال دو ایزوفرم آنزیم COX شناسایی شده‌اند که توسط ژن‌های متفاوتی تولید می‌شوند (آنزیم COX I و COX II) (Gadzhanova et al. 2013). آنزیم COX I در بیش‌تر بافت‌های بدن به صورت مداوم تولید شده و برای بسیاری از عملکردهای فیزیولوژیک بدن از جمله خون‌رسانی دستگاه گوارش و کلیه‌ها و روند تشکیل لخته‌ی خون ضروری است. آنزیم COX II یک آنزیم القایی بوده و در پاسخ به واسطه‌های التهابی تولید می‌شود (Lascelles et al. 2007). امروزه سعی می‌گردد تا با تولید داروهای بدون اثر بر COX I و مهارکننده COX II از عملکرد طبیعی پروستاگلاندین‌ها حمایت کرده و تنها فعالیت التهابی آن‌ها مهار شود (Lees et al. 2003). در واقع مهار غیر انتخابی هر دو آنزیم، خصوصاً در مصرف طولانی مدت یا شرایط استرس‌زا می‌تواند منجر به بروز عوارضی از جمله التهاب معده، آسیب کلیوی و افزایش زمان خون‌ریزی گردد (Monteiro-Steagall et al. 2013). همچنین گزارش‌های متعددی از تأثیر سوء داروهای NSAID بر روند ترمیم استخوان و ترمیم زخم در انسان و حیوانات وجود دارد (Erpek et al. 2006, Geusens et al. 2013).

کتوپروفن یکی از انواع داروهای NSAID است. این دارو یک مهار کننده‌ی قوی آنزیم COX بوده و هر دو آنزیم COX I و COX II را در سگ‌ها مهار می‌کند (Luna et al. 2007). مطالعات اندکی به بررسی اثرات داروی کتوپروفن در گربه‌ها پرداخته‌اند. Glew و همکاران در سال ۱۹۹۶ خاصیت ضد تبی این دارو را در گربه‌ها نشان دادند. Slingsby و Waterman-Pearson در سال‌های ۲۰۰۰ و ۲۰۰۲ در دو مطالعه به بررسی اثرات برخی داروهای ضد درد متعاقب عمل برداشت رحم و تخمدان در گربه‌ها پرداختند. نتایج مطالعه‌ی آنان حاکی از تأثیر بهتر داروی کتوپروفن نسبت به داروهای مخدر در کاهش درد حیوان بود. همچنین Lascelles و همکاران در سال ۲۰۰۱ نشان داد که استفاده از داروی کتوپروفن یا

1- Neurotranq, Alfasan, Worden, Holland

2- Ketamine, Alfasan, Woerden, Holland

۳- زپادیک، شرکت داروسازی کاسپین تأمین، رشت، ایران

عمل، محل زخم جراحی با باز کردن یک پنجره به منظور ممانعت از عوارض احتمالی باز گذاشته شد.

پس از عمل جراحی داروی ترامادول^۳ (هر ۲۴ ساعت یک بار به مدت ۳ روز و با دوز ۱ میلی‌گرم بر کیلوگرم) و سفازولین^۴ (هر ۲۴ ساعت یک بار به مدت ۳ روز و با دوز ۲۲ میلی‌گرم بر کیلوگرم) به صورت داخل عضلانی به تمامی حیوانات تزریق شد. سپس حیوانات به صورت تصادفی در یکی از دو گروه درمان و کنترل قرار گرفته و به ترتیب محلول کتوپروفن^۵ (۲ میلی‌گرم بر کیلوگرم) و نرمال سالین (هم حجم با کتوپروفن) را به مدت ۷ روز به صورت زیرپوستی و در ناحیه‌ی گردن دریافت نمودند.

ارزیابی روند ترمیم استخوان با استفاده از رادیوگرافی و در دو نمای داخلی جانبی^۶ و قدامی خلفی^۷ در روزهای ۰، ۷، ۱۴، ۲۱ و ۲۸ پس از جراحی انجام گرفت. برای مقید کردن حیوانات از تزریق کتامین-آسپرومازین جهت آرام بخشی و راحتی کار در رادیوگرافی استفاده شد. در نهایت رادیوگرافها به صورت کور توسط متخصص رادیولوژی خوانده و از ۰ تا ۳ (جدول ۱) نمره دهی شدند.

پس از شان‌گذاری و اسکراب ناحیه‌ی جراحی، برشی به طول حداکثر ۶ سانتی‌متر، در قسمت قدامی میانی^۱ وسط استخوان درشت نی پای راست ایجاد گردید. بعد از دسترسی به استخوان، قسمت وسط استخوان درشت نی شناسایی شده و با استفاده از سیم ژینگلی بریده شد. عملیات برش توسط یک نفر انجام گرفت. محل عمل با نرمال سالین شست و شو داده شد و سپس یک پین با اندازه‌ی مناسب حفره‌ی میانی استخوان درشت نی انتخاب گردید. انتخاب اندازه‌ی مناسب پین با عبور دادن پین به صورت رتروگراد در حفره‌ی مرکزی استخوان انجام شد. یک برش کوچک روی پوست ناحیه‌ی برآمدگی درشت نی^۲ ایجاد گردید و پین از این محل به صورت نورموگراد درون استخوان درشت نی قرار داده شد. محل جراحی با نرمال سالین شسته شد و سپس بافت هم بند با الگوی سرتاسری ساده و نخ بخیه‌ی پلی گلایکولیت ۲/۰ و پوست با الگوی تکی ساده و نخ بخیه‌ی نایلون ۲/۰ بخیه شد. حدود نیم ساعت پس از جراحی، پای چپ حیوان از بالای مفصل زانو تا پایین اندام حرکتی و با بیرون گذاشتن دو انگشت میانی گچ گرفته شد. یک روز پس از

جدول ۱: معیار ارزیابی کیفی رادیوگرافهای تهیه شده از موضع شکستگی تجربی درشت نی

امتیاز	شرح
۰	امکان مشاهده خط شکستگی با محدوده‌ی کاملاً مشخص و یا افزایش رادیوآپسیتیه در محل خط شکستگی دیده نمی‌شود.
۱	افزایش رادیوآپسیتیه خط شکستگی به میزان کم ولی قابل مشاهده، شروع نشانه‌های پرشدگی خط شکستگی ولی محدوده‌ی نقیصه هنوز مشخص است.
۲	محدوده‌ی خط شکستگی به واسطه پرشدگی نامشخص و نامعین شده است و یا افزایش رادیوآپسیتیه در محل نقیصه دیده می‌شود.
۳	پرشدگی کامل نقیصه و یا عدم مشاهده محدوده‌ی خط شکستگی و رادیوآپسیتیه خط شکستگی مشابه با استخوان مجاور شده است.

- 1- Craniomedial
2- Tibial tuberosity

- ۳- ترامادول، شرکت داروسازی تهران شیمی، تهران، ایران
۴- سفزولیکس، داروسازی جابر ابن حیان، تهران، ایران
۵- کتوفن، شرکت لابراتوارهای رازک، تهران، ایران

- 6- Mediolateral
7- Craniocaudal

همچنین به منظور مقایسه‌ی میزان ازت اوره‌ی خون و کراتینین، زمان خون‌ریزی و تعداد پلاکت‌ها از آزمون آنالیز واریانس با داده‌های تکراری (repeated measure ANOVA) استفاده شد. داده‌های نرمال بر اساس Mean \pm SD و داده‌های غیر نرمال به صورت میانه (محدوده) نشان داده شدند. سطح معنی‌داری $p < 0/05$ در نظر گرفته شد.

نتایج

در مطالعه‌ی حاضر تفاوت معنی‌داری در دو گروه کنترل و کتوپروفن بین سن و وزن گربه‌ها وجود نداشت ($p > 0/05$). تمامی حیوانات، بیهوشی و جراحی را به خوبی تحمل کرده و تا زمان پایان مطالعه (۲۸ روز) زنده ماندند.

ارزیابی تصاویر رادیوگرافی نشان داد که میزان تشکیل کالوس در گروه کنترل در روز ۲۸ به صورت معنی‌داری بالاتر از کالوس در گروه کتوپروفن بوده است ($p < 0/05$). همچنین میزان کالوس در روزهای ۷، ۱۴ و ۲۱ تفاوت معنی‌داری میان دو گروه نداشته است. ضمناً در مطالعه‌ی حاضر میزان تشکیل کالوس در گروه سالیین در روزهای ۲۱ و ۲۸ به صورت معنی‌داری بالاتر از کالوس در روزهای ۷ و ۱۴ بوده است ($p < 0/05$) در حالی که میزان کالوس در گروه کتوپروفن در روزهای ۷، ۱۴، ۲۱ و ۲۸ تفاوت معنی‌داری را نشان نداد (جدول ۲) (تصاویر ۱ و ۲).

جدول ۲: میانه (محدوده) امتیازبندی تصاویر رادیوگرافی

اخذ شده در دو گروه کتوپروفن و سالیین

۲۸	۲۱	۱۴	۷	
۱(۱-۲)	۱(۱-۱)	۰ (۰-۱)	۰	کتوپروفن (تعداد=۵)
۲(۲-۲)*	۱(۱-۲)	۱ (۰-۱)	۰	سالیین (تعداد=۵)

* تفاوت معنی‌دار با گروه دیگر ($p < 0/05$)

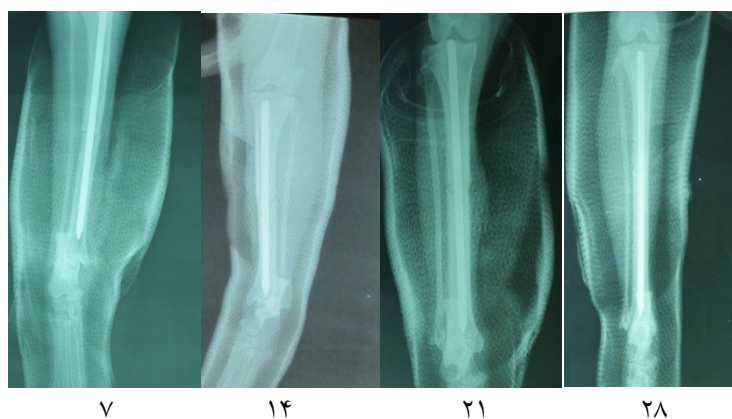
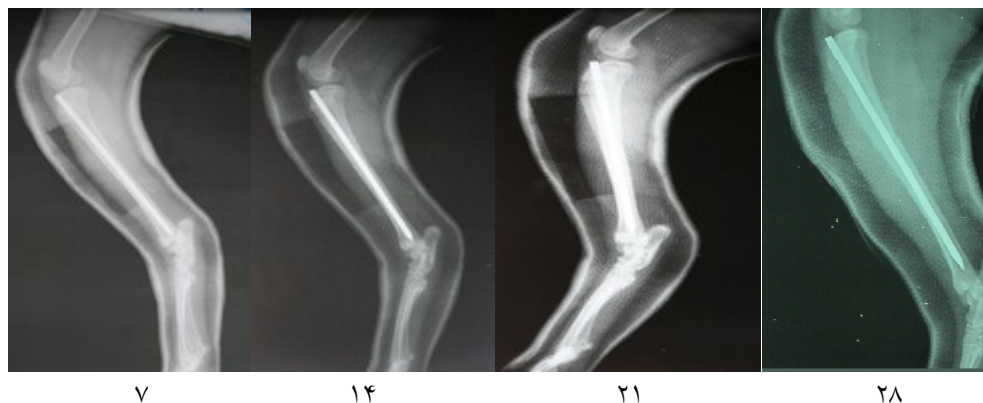به منظور بررسی تأثیر داروی کتوپروفن بر مخاط دستگاه گوارش، گربه‌ها در روزهای ۰، ۷، ۱۴ و ۲۸ آندوسکوپی^۱ شدند. تمامی آندوسکوپی‌ها توسط یک نفر و آشنا به کار با دستگاه مورد استفاده، انجام شد. به منظور ارزیابی عوارض احتمالی داروی کتوپروفن بر مخاط معده از سیستم امتیازبندی Forsyth و همکاران استفاده شد (Forsyth et al. 1998).

در این مطالعه از گربه‌های گروه کنترل و کتوپروفن در روزهای ۰، ۳، ۷، ۱۴، ۲۱ و ۲۸ جهت اندازه‌گیری میزان ازت اوره خون و کراتینین، نمونه خون گرفته شد. خون-گیری از ورید وداج با سرنگ ۲ سی‌سی و در زمان بیهوشی حیوان انجام شد. سپس نمونه خون در لوله‌ی حاوی ماده‌ی ضد انعقاد ریخته شد و پلاسمای آن با استفاده از سانتریفوژ (۳۰۰۰ دور در دقیقه) جدا و در فریزر ۲۰- درجه سانتی‌گراد تا زمان اندازه‌گیری نگهداری شد. اندازه‌گیری ازت اوره‌ی خون و کراتینین به ترتیب بر اساس روش آنزیمی اوره‌آز و روش ژافه^۲ و با استفاده از کیت استاندارد^۳ انجام گرفت.

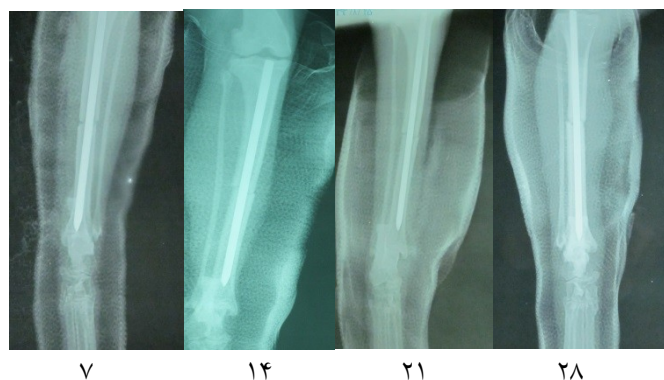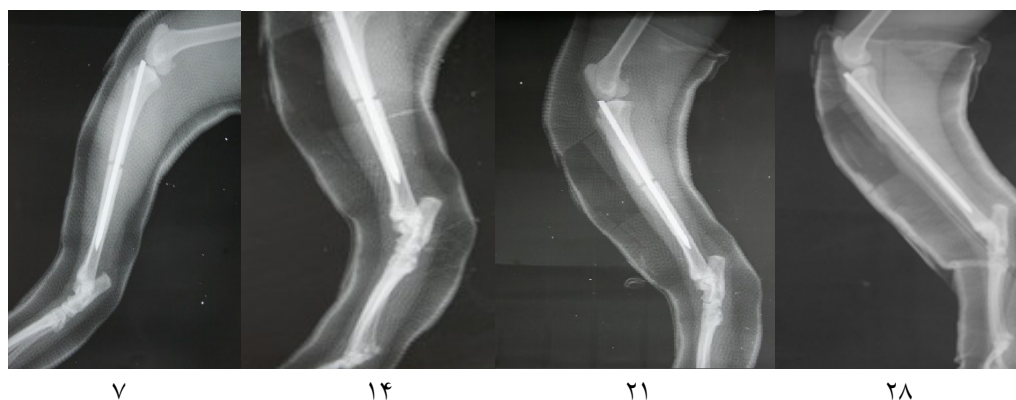
همچنین جهت ارزیابی فعالیت خون‌بندی گربه‌ها، زمان خون‌ریزی و تعداد پلاکت‌ها تعیین شد. زمان خون‌ریزی با استفاده از لنست و بر اساس کار Mathews و همکاران در سال ۲۰۰۱ اندازه‌گیری شد. به این منظور یک خراش با استفاده از لنست در مخاط داخلی دهان حیوانات تحت بیهوشی زده شد. سپس خون‌ریزی با کاغذ صافی هر ۳۰ ثانیه یک بار ارزیابی شد و با توقف کامل آن، زمان ثبت گردید. در این مطالعه جهت شمارش تعداد پلاکت‌ها از دستگاه اتوآنالیزر استفاده شد.

به منظور ارزیابی آماری داده‌های به دست آمده در مطالعه‌ی حاضر از نرم افزار SPSS نسخه ۲۲ استفاده شد. جهت مقایسه‌ی امتیازات داده شده به روند ترمیم استخوان در رادیوگرافی از آزمون Mann-Whitney استفاده شد.

- 1- Endoscope, Vetvu 1205 metal halide, Swiss
- 2- Jaffe
- 3- Pars Azmoon Co, Iran



تصویر ۱: رادیوگرام‌های مربوط به گروه سالین در روزهای ۷، ۱۴، ۲۱ و ۲۸ (به ترتیب از چپ به راست)



تصویر ۲: رادیوگرام‌های مربوط به گروه کتوپروفن در روزهای ۷، ۱۴، ۲۱ و ۲۸ (به ترتیب از چپ به راست)

۲۸ میان گروه کتوپروفن و سالین دیده نشد (جدول ۳ و نمودار ۱). ارزیابی زمان خونریزی نیز در روزهای ۰، ۷، ۱۴، ۲۱ و ۲۸ تفاوت معنی‌داری را بین دو گروه مورد مطالعه نشان نداد (جدول ۴).

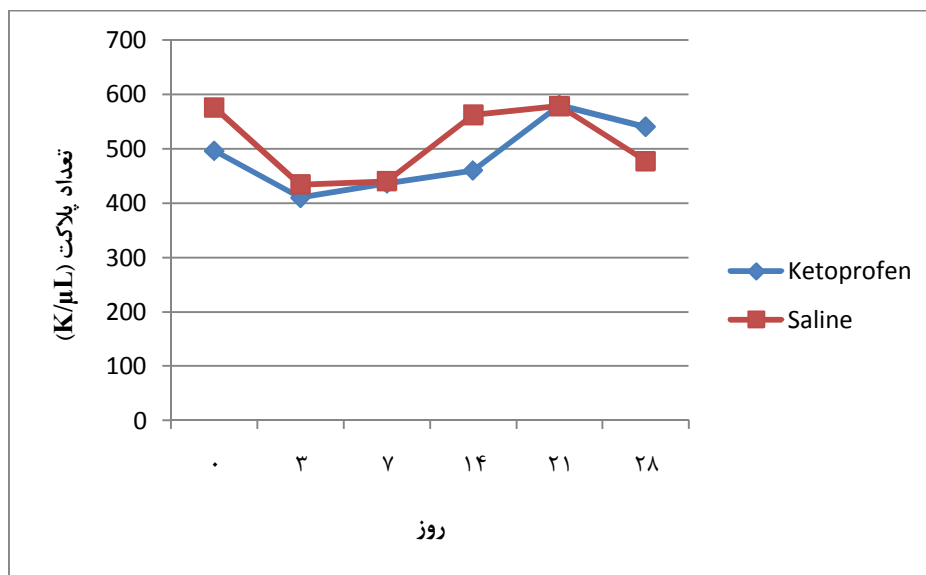
با ارزیابی اندوسکوپی مخاط معده و مری، در هیچ یک از گروه‌های تحت مطالعه علائمی دال بر خونریزی، اروزیون و زخم در روزهای ۰، ۷، ۱۴ و ۲۸ مشاهده نشد. همچنین تفاوتی در میزان ازت اوره‌ی خون و کراتینین و شمارش تعداد پلاکت‌ها در روزهای ۰، ۳، ۷، ۱۴، ۲۱ و

جدول ۳: میانگین \pm انحراف معیار ازت اوره خون (BUN) (میلی‌گرم بر دسی‌لیتر mg/dl) و کراتینین (Cr) (میلی‌گرم بر دسی‌لیتر mg/dl) در روزهای ۰، ۷، ۱۴، ۲۱ و ۲۸ در دو گروه کتوپروفن و سالین

۲۸		۲۱		۱۴		۷		۳		۰		
Cr	BUN	Cr	BUN	Cr	BUN	Cr	BUN	Cr	BUN	Cr	BUN	
۱/۴۸	۲۵/۲	۱/۴	۲۶/۶	۱/۵	۲۵	۱/۳۴	۲۳	۱/۵۶	۲۹/۲	۱/۱۴	۲۱/۸	کتوپروفن (تعداد=۵)
\pm	\pm	\pm	\pm	\pm	\pm	\pm	\pm	\pm	\pm	\pm	\pm	
۰/۳۳	۳/۷۶	۰/۲۱	۵/۹۴	۰/۳۳	۳/۵۳	۰/۲۰	۱/۵۸	۰/۱۸	۳/۲۷	۰/۲۸	۴/۹۶	
۱/۳۴	۲۵/۸	۱/۴۶	۲۳/۶	۱/۵۴	۲۶/۶	۱/۲۸	۲۳/۶	۱/۵۴	۲۸/۶	۱/۰۶	۲۰/۸	سالین (تعداد=۵)
\pm	\pm	\pm	\pm	\pm	\pm	\pm	\pm	\pm	\pm	\pm	\pm	
۰/۱۸	۱/۹۰	۰/۳۵	۵/۳۲	۰/۲۶	۲/۶۰	۰/۱۴	۱/۱۴	۰/۱۶	۳/۰۴	۰/۲۸	۲/۷۷	

جدول ۴: نتایج اندازه‌گیری زمان خونریزی (ثانیه) در روزهای ۰، ۷، ۱۴، ۲۱ و ۲۸ در دو گروه کتوپروفن و سالین

۲۸	۲۱	۱۴	۷	۰	
۱۱۴ \pm ۱۳/۴۱	۱۱۴ \pm ۱۳/۴۱	۱۰۲ \pm ۱۶/۴۳	۱۱۴ \pm ۲۵/۰۹	۱۱۴ \pm ۲۵/۰۹	کتوپروفن (تعداد=۵)
۱۴۴ \pm ۲۵/۰۹	۱۱۴ \pm ۳۹/۱۱	۱۲۰ \pm ۲۱/۲۱	۱۲۶ \pm ۲۵/۰۹	۱۳۲ \pm ۲۶/۸۳	سالین (تعداد=۵)



نمودار ۱: میانگین \pm انحراف معیار تعداد پلاکت‌ها در روزهای ۰، ۳، ۷، ۱۴، ۲۱ و ۲۸ در دو گروه کتوپروفن و سالین

بحث

مطالعه‌ی تجربی بررسی تأثیر NSAID ها در سگ مربوط به مطالعه‌ی Ochi و همکاران در سال ۲۰۱۱ است. در مطالعه ذکر شده اثرات تجویز طولانی مدت داروی کارپروفن بر روند ترمیم استئوتومی استخوان درشت نی سگ‌ها مورد ارزیابی قرار گرفت. بر پایه‌ی نتایج حاصله، کارپروفن منجر به کاهش تولید کالوس در دوره‌ی اولیه ترمیم استخوان و طولانی‌تر شدن فرایند ترمیم استخوان در مقایسه با گروه کنترل گردید. همچنین در گروه کارپروفن محتوی غضروفی کالوس بیش‌تر از گروه دیگر تعیین شد (Ochi et al. 2011). مطابق با نتایج مطالعه‌ی فوق، در مطالعه‌ی حاضر نیز ارزیابی رادیوگرافی روند ترمیم استخوان نشان داد که میزان تشکیل کالوس در روز ۲۸ در گروه کتوپروفن نسبت به گروه سالین به صورت معنی-داری پایین‌تر بوده است.

اکثر مطالعاتی که به اثرات سوء NSAID ها بر روند ترمیم استخوان اشاره نموده‌اند اختلال روند ترمیم را به مکانیزم عمل این داروها در مهار آنزیم COX II نسبت داده‌اند (Endo et al. 2005, Gerstenfeld et al. 2007, Simon et al. 2002). در طول روند ترمیم استخوان، فرایند هیپرتروفی و استخوانی شدن یک گام ضروری در جایگزینی استخوان است. این فرایند به واسطه‌ی پروستاگلاندین E2 (PGE2) انجام می‌گیرد و در نتیجه مهار آن موجب اختلالات ترمیمی استخوان می‌گردد (Geusens et al. 2013). از آنجایی که داروی کتوپروفن نیز می‌تواند موجب مهار PGE2 گردد، احتمالاً اثرات سوء مشاهده شده توسط این دارو در مطالعه‌ی حاضر را نیز می‌توان به اثر مهار این دارو بر آنزیم COX II نسبت داد.

در مطالعه‌ی حاضر از روش استئوتومی استخوان درشت‌نی و تثبیت آن با پین و سپس گچ‌گیری اندام به منظور ارزیابی روند ترمیم استخوان در گربه‌ها استفاده شد. پیش از این استئوتومی استخوان درشت‌نی در سگ-

مصرف داروهای NSAID خصوصاً در چند سال اخیر و همزمان با درک نقش این داروها در مدیریت درد پیرامون جراحی در دام‌های کوچک و از جمله گربه‌ها، رو به افزایش نهاده است. با این حال نگرانی‌هایی مبنی بر اثرات سوء این داروها در گربه‌ها وجود دارد (Lascelles et al. 2007). در واقع ممکن است گربه‌ها نسبت به اثرات سوء داروهای NSAID در مقایسه با سگ‌ها از حساسیت بیش‌تری برخوردار باشند (Dohoo and Dohoo 1996). با توجه به پایین بودن فعالیت گلوکوکورتیکوئیدها (کبدی گربه‌ها و اهمیت آن در متابولیسم NSAID ها، نیمه عمر این داروها در گربه نسبت به سگ بیش‌تر بوده و در نتیجه احتمال بروز اثرات ناخواسته نیز افزایش می‌یابد (Stegall et al. 2009).

بر پایه‌ی نتایج مطالعه‌ی حاضر، کتوپروفن توانسته است موجب اختلال در روند ترمیم استخوان پس از شکستگی تجربی درشت نی در گربه‌ها گردد. اولین گزارش‌ها مربوط به تأثیر سوء NSAID ها بر روند ترمیم استخوان مربوط به سال‌های ۱۹۷۹ و ۱۹۹۶ به ترتیب در رت و در انسان است (Butcher and Marsh 1996, Sudmann et al. 1979). از آن زمان تاکنون، مطالعات بسیاری بروز اختلال در روند ترمیم استخوان توسط NSAID ها را رد کرده (Brown et al. 2004, Gerstenfeld et al. 2003, Long et al. 2002) یا تأیید نموده‌اند (Endo et al. 2005). البته بیش‌تر این مطالعات مربوط به حیوانات آزمایشگاهی بوده و اطلاعات مربوط به گونه‌های دیگر حیوانی نادر است (Geusens et al. 2013). تحلیل نتایج دو مطالعه‌ی گذشته‌نگر پیرامون روند ترمیم استخوان در سگ‌ها نشان می‌دهد که احتمالاً داروهای NSAID می‌توانند موجب اختلال در روند ترمیم استخوان و پیشرفت delayed union و nonunion گردند (Hunt et al. 1980, Sumner-Smith 1974). اولین

1- Glucuronidation

ها جهت ارزیابی روند ترمیم استخوان مورد استفاده قرار گرفته است (Lewallen et al. 1984, Markel et al. 1977, Ochi et al. 2011, Paterson et al. 1995). استئوتومی استخوان در مقایسه با روش‌های دیگری مثل استئوتومی و ایجاد نقیصه در استخوان، حالتی شبیه‌تر به شکستگی واقعی در اندام ایجاد می‌نماید. از طرف دیگر این روش نیاز به مدت زمان بیش‌تری برای ترمیم داشته و کنترل شرایط در تمام طول مطالعه را دشوار می‌سازد (Mills and Simpson 2012). همچنین با توجه به این که کارگذاری پین به تنهایی مانع از اثرات همه‌ی نیروهای مؤثر بر استخوان از جمله نیروهای چرخشی نمی‌گردد (Mills and Simpson 2012)، لذا معمولاً در هنگام استفاده از پین، از وسایل کمکی دیگر از قبیل سیم یا گچ نیز استفاده می‌شود که در مطالعه‌ی حاضر از گچ در تمام طول مطالعه استفاده شد.

عوارض گوارشی بیش‌ترین عارضه به دنبال استفاده از NSAID ها است (KuKanich et al. 2012). NSAID با مهار PGE2 می‌توانند به صورت غیر مستقیم موجب عوارض مخاطی در معده شوند. در واقع PGE2 در دستگاه گوارش یک حالت محافظتی دارد و می‌تواند موجب افزایش جریان خون مخاطی، افزایش تولید موکوس و بیکربنات و کاهش تولید اسید گردد (Simmons et al. 2004). هر دو آنزیم COX I و COX II به صورت مداوم در دستگاه گوارش بیان می‌شوند. مهار یکی از این دو آنزیم و نه هر دو، تأثیر اندکی بر مخاط معده داشته و عوارض خاصی را به دنبال ندارد. اما مهار هر دو آنزیم می‌تواند موجب عوارض شدید مخاطی در معده گردد. این عوارض در محدوده‌ای میان آسیب‌های اندک با علائمی از قبیل بی‌اشتهایی، استفراغ و اسهال تا عوارض شدیدی همانند زخم معده، خونریزی و مرگ قرار دارند (KuKanich et al. 2012). در مطالعه‌ی حاضر تجویز کتوپروفن هیچ تأثیری بر مخاط معده نداشت. پیش از این Luna و همکاران در سال ۲۰۰۷ متعاقب تجویز ۹۰ روزه داروی کتوپروفن در سگ‌ها

ضایعات ملایم تا شدید مخاطی معده را در پایان مطالعه گزارش نمودند. دوز مورد استفاده در مطالعه‌ی قبلی ۲ میلی‌گرم بر کیلوگرم تا ۴ روز و سپس ۱ میلی‌گرم بر کیلوگرم به صورت خوراکی تا پایان مطالعه بود. فورسیت و همکاران نیز در سال ۱۹۹۸ متعاقب تجویز خوراکی کتوپروفن با دوز ۱ میلی‌گرم بر کیلوگرم ضایعات مخاطی را در ۳ سگ از ۶ سگ مورد مطالعه گزارش نمودند (Forsyth et al. 1998). Hazewinkel و همکاران (۲۰۰۳) معتقدند دوزهای پایین کتوپروفن خوراکی (۰/۲۵ میلی‌گرم بر کیلوگرم) احتمالاً موجب سرکوب کامل آنزیم‌های COX نشده و با هیچ‌گونه عارضه‌ی مخاطی معده همراه نیستند. در مطالعه‌ی حاضر تجویز کتوپروفن با دوز ۲ میلی‌گرم بر کیلوگرم منجر به عارضه‌ی قابل مشاهده‌ای در معده‌ی گربه‌ها نشد. Steagall و همکاران در سال ۲۰۰۹ به دنبال تجویز زیرپوستی داروی کارپروفن با دوز ۱، ۲ و ۴ میلی‌گرم بر کیلوگرم در گربه‌ها هیچ عارضه‌ی مخاطی را مشاهده نمودند. همچنین Parton و همکاران در سال ۲۰۰۰، متعاقب تجویز تک دوز داروی کارپروفن و اندوسکوپ‌ی در ۸ روز پس از تجویز دارو ضایعه قابل مشاهده‌ای را در گربه‌ها گزارش نکردند. با توجه به نتایج مطالعات قبلی در گربه و این مطالعه، احتمال می‌رود که گربه‌ها در مقایسه با سگ‌ها بتوانند در برابر عوارض معدی ناشی از تجویز ضد التهاب‌های غیر استروئیدی مقاومت بیش‌تری از خود نشان دهند. البته مطالعات بیش‌تری به منظور اطمینان از اثرات معدی NSAID ها در گربه نیاز است. خصوصاً این نکته حائز اهمیت است که در ۲ گربه از ۵ گربه‌ی گروه کتوپروفن در مطالعه‌ی حاضر علائمی از قبیل بی‌اشتهایی و اسهال دیده شد که می‌تواند دال بر آسیب گوارشی ملایم متعاقب استفاده از داروی کتوپروفن باشد.

آنزیم COX به صورت مداوم در کلیه‌ها تولید شده و در مواردی مثل ایسکمی یا فشار خون میزان آن افزایش می‌یابد (KuKanich et al. 2012). PGE2 و پروستاگلندین (PGI2) موجب افزایش خون‌رسانی

مطالعه‌ی حاضر با توجه به راحتی اندازه‌گیری این فاکتورها در شرایط کلینیکی تصمیم به ارزیابی آن‌ها گرفته شد و با نظر به این نکته که با گذر زمان ممکن است علائم ناشی از آسیب کلیوی پیشرفت کنند، اندازه‌گیری آن‌ها تا روز ۲۸ ادامه یافت.

در مطالعه‌ی حاضر فعالیت خون‌بندی گربه‌ها نیز مورد ارزیابی قرار گرفت. فعالیت خون‌بندی در اثر تعامل اندوتلیوم عروقی و پلاکت‌ها رخ می‌دهد. مهار آنزیم COX I موجب مهار ترومبوکسان A2 شده که به دنبال آن مهار تجمع پلاکتی رخ داده و در نتیجه عملکرد خون‌بندی تحت تأثیر قرار می‌گیرد (Fresno et al. 2005). NSAID ها می‌توانند از تشکیل ترومبوکسان A2 جلوگیری کرده یا تشکیل آن را کاهش دهند که در نتیجه عملکرد پلاکت‌ها از قبیل به هم چسبیدن آن‌ها دچار اختلال می‌شود (Raekallio et al. 2006). زمان خون‌ریزی یکی از فاکتورهای مهم ارزیابی فعالیت خون‌بندی است و ارزیابی آن در قسمت‌های مختلفی از بدن امکان‌پذیر است. بیش-تر مطالعات از مخاط گونه‌ای^۲ برای ارزیابی زمان خون-ریزی استفاده نموده‌اند (Luna et al. 2007) که در مطالعه-ی حاضر هم از همین محل استفاده شد. مطالعات نشان داده‌اند تجویز داروی کتوپروفن در سگ‌ها نمی‌تواند منجر به افزایش زمان خون‌ریزی در این حیوانات گردد (Luna et al. 2007). همچنین Steagall و همکاران در سال ۲۰۰۹ به دنبال تجویز زیر پوستی داروی کارپروفن تغییری در میزان تجمع پلاکتی و تعداد پلاکت‌ها مشاهده نکردند. با این حال کتوپروفن توانسته است موجب اختلال در تجمع پلاکتی سگ‌ها گردد اگرچه هیچ تأثیری بر زمان خون‌ریزی نداشته است (Lemke et al. 2002). برخی مطالعات نیز از اثرات سوء داروی کتوپروفن و ملوکسیکام بر روند تشکیل لخته در گربه‌ها سخن گفته‌اند (Lascelles et al. 2007). در مطالعه‌ی حاضر زمان خون‌ریزی در گروه کنترل و گروه درمان تفاوتی را نشان نداد و تمامی

سیستمیک و موضعی به کلیه‌ها شده و اثرات محافظتی خود را خصوصاً در شرایط هیپوولومی اعمال می‌کنند (Simmons et al. 2004). به طور کلی اعتقاد بر این است که تجویز طولانی مدت داروهای NSAID در دوزهای توصیه شده معمولاً با عوارض خاصی همراه نیست مگر این که شرایطی نظیر هیپوولومی عملکرد طبیعی کلیه را مختل ساخته باشد (Autefage and Gosselin 2007, Hanson et al. 2006, Mansa et al. 2007). اندازه‌گیری میزان ازت اوره‌ی خون و کراتینین به عنوان شاخصی برای ارزیابی فعالیت‌های کلیوی مطرح است. مطالعات مختلفی به بررسی این شاخص، متعاقب تجویز ضد التهاب‌های غیراستروئیدی در سگ‌ها و گربه‌ها پرداخته‌اند (Lascelles et al. 1995, Parton et al. 2000). در سال ۲۰۰۴ نشان دادند که تجویز پیش از جراحی ملوکسیکام و کارپروفن تأثیری بر فعالیت کلیوی سگ‌های بیهوش شده ندارد. Steagall و همکاران نیز در سال ۲۰۰۹ متعاقب تجویز زیر پوستی داروی کارپروفن در گربه‌ها تغییری در میزان ازت اوره‌ی خون و کراتینین در قبل و پس از درمان مشاهده نکردند. با این حال در یک مطالعه‌ی گذشته‌نگر نشان داده شد که ۵۰ درصد گربه‌های دارای نارسایی کلیوی سابقه‌ای از مصرف ضد التهاب‌های غیراستروئیدی دارند (Steagall et al. 2009). گفته شده است شاخص‌های ازت اوره‌ی خون و کراتینین برای تشخیص زودهنگام آسیب کلیوی قابل اطمینان نبوده و فقط نشان‌گرهای خوبی برای آسیب شدید کلیوی هستند (Raekallio et al. 2006). همچنین تنها زمانی که ۷۵ درصد عملکرد کلیه‌ها مختل شده باشد، میزان ازت اوره‌ی خون و کراتینین افزایش خواهد یافت (Steagall et al. 2009). در واقع اندازه‌گیری میزان فیلتراسیون گلوبولینی (GFR) و تصویربرداری سبیتی‌گرافی کلیه^۱ به عنوان روش‌های استاندارد طلایی نفروپاتی و نارسایی کلیوی در مراحل اولیه مطرح هستند (Raekallio et al. 2006). در

میزان ازت اوره خون و کراتینین، شمارش تعداد پلاکت‌ها و زمان خون‌ریزی در گربه‌ها ندارد. لذا با توجه به نتایج به دست آمده از مطالعه‌ی حاضر پیشنهاد می‌شود تجویز این دارو در گربه‌ها خصوصاً پس از اعمال جراحی ارتوپدی با احتیاط بیشتری انجام گیرد. همچنین تا وقتی که اثر مصرف طولانی مدت این دارو در گربه‌ها تعیین نشده است، به منظور ممانعت از عوارض احتمالی، ارزیابی دوره‌ای فاکتورهای بیوشیمی و هماتولوژیک حیوان توصیه می‌گردد.

داده‌های به دست آمده در یک محدوده بودند. لازم به ذکر است که زمان خون‌ریزی طبیعی در سگ‌ها کم‌تر از ۳۰۰ ثانیه اندازه‌گیری شده است (Mathews et al. 2001). با این حال نویسندگان نتوانستند اطلاعات دقیقی پیرامون زمان دقیق خون‌ریزی در گربه‌ها به دست آورند. با توجه به نتایج مطالعه‌ی حاضر به نظر می‌رسد تجویز داروی کتوپروفن در دوره‌ی کوتاهی پس از جراحی ارتوپدی شکستگی تجربی درشت‌نی می‌تواند موجب اختلال در روند طبیعی ترمیم استخوان در گربه‌ها گردد. همچنین این دارو تأثیر سوئی بر سلامتی مخاط معده،

منابع

- Autefage, A. and Gosselin, J. (2007). Efficacy and safety of the long-term oral administration of carprofen in the treatment of osteoarthritis in dogs. *Revue de Médecine Vétérinaire*, 1: 119-127.
- Brown, K.M.; Saunders, M.M.; Kirsch, T.; Donahue, H.J. and Reid, J.S. (2004). Effect of COX-2-specific inhibition on fracture-healing in the rat femur. *The Journal of Bone and Joint Surgery*, 86: 116-123.
- Butcher, C. and Marsh, D.R. (1996). Nonsteroidal anti-inflammatory drugs delay tibial fracture union. *Injury*, 27: 375. [abstract]
- Crandell, D.E.; Mathews, K.A. and Dyson, D.H. (2004). Effect of meloxicam and carprofen on renal function when administered to healthy dogs prior to anesthesia and painful stimulation. *American Journal of Veterinary Research*, 65: 1384-1390.
- Dohoo, S.E. and Dohoo, I.R. (1996). Postoperative use of analgesics in dogs and cats by Canadian veterinarians. *The Canadian Veterinary Journal*, 37: 546-551.
- Endo, K.; Sairyō, K.; Komatsubara, S.; Sasa, T.; Egawa, H.; Ogawa, T. et al. (2005). Cyclooxygenase-2 inhibitor delays fracture healing in rats. *Acta Orthopaedica*, 76: 470-472.
- Erpek, S.; Kilic, N.; Kozaci, D.; Dikicioglu, E. and Kavak, T. (2006). Effects of flunixin meglumine, diclofenac sodium and metamizole sodium on experimental wound healing in rats. *Revue De Médecine Vétérinaire*, 157: 185-192.
- Forsyth, S.; Guilford, W.; Haslett, S. and Godfrey, J. (1998). Endoscopy of the gastroduodenal mucosa after carprofen, meloxicam and ketoprofen administration in dogs. *Journal of Small Animal Practice*, 39: 421-424.
- Fresno, L.; Moll, J.; Peñalba, B.; Espada, Y.; Andaluz, A.; Prandi, D. et al. (2005). Effects of preoperative administration of meloxicam on whole blood platelet aggregation, buccal mucosal bleeding time, and haematological indices in dogs undergoing elective ovariohysterectomy. *The Veterinary Journal*, 170: 138-140.
- Gadzhanova, S.; Ilomäki, J. and Roughead, E.E. (2013). COX-2 Inhibitor and non-Selective NSAID use in those at increased risk of NSAID-related adverse events. *Drugs and Aging*, 30: 23-30.
- Gerstenfeld, L.G.; Al-Ghawas, M.; Alkhiary, Y.; Cullinane, D.; Krall, E.; Fitch, J. et al. (2007). Selective and Nonselective Cyclooxygenase-2 Inhibitors and Experimental Fracture-Healing Reversibility of Effects After Short-Term Treatment. *The Journal of Bone and Joint Surgery*, 89: 114-125.
- Gerstenfeld, L.C.; Thiede, M.; Seibert, K.; Mielke, C.; Phippard, D.; Svagr, B. et al. (2003). Differential inhibition of fracture healing by non-selective and cyclooxygenase-2 selective non-steroidal anti-inflammatory drugs. *Journal of Orthopaedic Research*, 21: 670-675.
- Geusens, P.; Emans, P.J.; de Jong, J.J. and van den Bergh, J. (2013). NSAIDs and fracture healing. *Current Opinion in Rheumatology*, 25: 524-531.

- Glew, A.; Aviad, A.D.; Keister, D.M. and Meo, N.J. (1996). Use of ketoprofen as an antipyretic in cats. *The Canadian Veterinary Journal*, 37: 222-225.
- Hanson, P.D.; Brooks, K.C.; Case, J.; Conzemius, M.; Gordon, W.; Schuessler, J. et al. (2006). Efficacy and safety of firocoxib in the management of canine osteoarthritis under field conditions. *Veterinary Therapeutics*, 7: 127-140.
- Hazewinkel, H.A.W.; Van den Brom, W.E.; Theijse, L.F.H.; Pollmeier, M. and Hanson, P.D. (2003). Reduced dosage of ketoprofen for the short-term and long-term treatment of joint pain in dogs. *The Veterinary Record*, 152: 11-14.
- Hunt, J.; Aitken, M.; Denny, H. and Gibbs, C. (1980). The complications of diaphyseal fractures in dogs: a review of 100 cases. *Journal of Small Animal Practice*, 21: 103-119.
- KuKanich, B.; Bidgood, T. and Knesl, O. (2012). Clinical pharmacology of nonsteroidal anti-inflammatory drugs in dogs. *Veterinary Anaesthesia and Analgesia*, 39: 69-90.
- Lascelles, B.; Cripps, P.; Mirchandani, S. and Waterman, A. (1995). Carprofen as an analgesic for postoperative pain in cats: dose titration and assessment of efficacy in comparison to pethidine hydrochloride. *Journal of Small Animal Practice*, 36: 535-541.
- Lascelles, B.D.; Henderson, A.J. and Hackett, I.J. (2001). Evaluation of the clinical efficacy of meloxicam in cats with painful locomotor disorders. *Journal of Small Animal Practice*, 42: 587-593.
- Lascelles, B.D.X.; Court, M.H.; Hardie, E.M. and Robertson, S.A. (2007). Nonsteroidal anti-inflammatory drugs in cats: a review. *Veterinary Anaesthesia and Analgesia*, 34: 228-250.
- Lees, P.; Taylor, P.M.; Landoni, F.; Arifah, A. and Waters, C. (2003). Ketoprofen in the cat: pharmacodynamics and chiral pharmacokinetics. *The Veterinary Journal*, 165: 21-35.
- Lemke, K.A.; Runyon, C.L. and Horney, B.S. (2002). Effects of preoperative administration of ketoprofen on whole blood platelet aggregation, buccal mucosal bleeding time, and hematologic indices in dogs undergoing elective ovariohysterectomy. *Journal of the American Veterinary Medical Association*, 220: 1818-1822.
- Lewallen, D.; Chao, E.; Kasman, R. and Kelly, P. (1984). Comparison of the effects of compression plates and external fixators on early bone-healing. *The Journal of Bone and Joint Surgery*, 66: 1084-1091.
- Long, J.; Lewis, S.; Kuklo, T.; Zhu, Y. and Riew, K.D. (2002). The effect of cyclooxygenase-2 inhibitors on spinal fusion. *The Journal of Bone and Joint Surgery*, 84: 1763-1768.
- Luna, S.P.; Basilio, A.C.; Steagall, P.V.; Machado, L.P.; Moutinho, F.Q.; Takahira, R.K. et al. (2007). Evaluation of adverse effects of long-term oral administration of carprofen, etodolac, flunixin meglumine, ketoprofen, and meloxicam in dogs. *American Journal of Veterinary Research*, 68: 258-264.
- Mansa, S.; Palmér, E.; Grøndahl, C.; Lønaas, L. and Nyman, G. (2007). Long-term treatment with carprofen of 805 dogs with osteoarthritis. *The Veterinary Record*, 160: 427-430.
- Markel, M.D.; Bogdanske, J.J.; Xiang, Z. and Klohnen, A. (1995). Atrophic nonunion can be predicted with dual energy x-ray absorptiometry in a canine ostectomy model. *Journal of Orthopaedic Research*, 13: 869-875.
- Mathews, K.A.; Pettifer, G.; Foster, R. and McDonell, W. (2001). Safety and efficacy of preoperative administration of meloxicam, compared with that of ketoprofen and butorphanol in dogs undergoing abdominal surgery. *American Journal of Veterinary Research*, 62: 882-888.
- Mills, L.A. and Simpson, A.H. (2012). In vivo models of bone repair. *Journal of Bone and Joint Surgery*, 94: 865-874.
- Monteiro-Steagall, B.; Steagall, P. and Lascelles, B. (2013). Systematic review of nonsteroidal anti-inflammatory drug-induced adverse effects in dogs. *Journal of Veterinary Internal Medicine*, 27: 1011-1019.
- Ochi, H.; Hara, Y.; Asou, Y.; Harada, Y.; Nezu, Y.; Yogo, T. et al. (2011). Effects of long-term administration of carprofen on healing of a tibial osteotomy in dogs. *American Journal of Veterinary Research*, 72: 634-641.
- Parton, K.; Balmer, T.; Boyle, J.; Whittem, T. and MacHon, R. (2000). The pharmacokinetics and effects of intravenously administered carprofen and salicylate on gastrointestinal mucosa and selected biochemical measurements in healthy cats. *Journal of Veterinary Pharmacology and Therapeutics*, 23: 73-79.
- Paterson, D.; Hillier, T.; Carter, R.; Ludbrook, J.; Maxwell, G. and Savage, J. (1977). Experimental delayed union of the dog tibia and its use in assessing the effect of an electrical bone growth stimulator. *Clinical Orthopaedics and Related Research*, 128: 340-350.

- Raekallio, M.R.; Hielm-Björkman, A.K.; Kejonen, J.; Salonen, H.M. and Sankari, S.M. (2006). Evaluation of adverse effects of long-term orally administered carprofen in dogs. *Journal of the American Veterinary Medical Association*, 228: 876-880.
- Simmons, D.L.; Botting, R.M. and Hla, T. (2004). Cyclooxygenase isozymes: the biology of prostaglandin synthesis and inhibition. *Pharmacological Reviews*, 56: 387-437.
- Simon, A.M.; Manigrasso, M.B. and O'Connor, J.P. (2002). Cyclo-Oxygenase 2 Function Is Essential for Bone Fracture Healing. *Journal of Bone and Mineral Research*, 17: 963-976.
- Slingsby, L.S. and Waterman-Pearson, A.E. (2000). Postoperative analgesia in the cat after ovariohysterectomy by use of carprofen, ketoprofen, meloxicam or tolfenamic acid. *Journal of Small Animal Practice*, 41: 447-450.
- Slingsby, L.S. and Watterman-Pearson, A.E. (2002). Comparison between meloxicam and carprofen for postoperative analgesia after feline ovariohysterectomy. *Journal of Small Animal Practice*, 43: 286-289.
- Steagall, P.; Moutinho, F.Q.; Mantovani, F.; Passarelli, D. and Thomassian, A. (2009). Evaluation of the adverse effects of subcutaneous carprofen over six days in healthy cats. *Research in Veterinary Science*, 86: 115-120.
- Sudmann, E.; Dregelid, E.; Bessesen, A. and Mørland, J. (1979). Inhibition of fracture healing by indomethacin in rats. *European Journal of Clinical Investigation*, 9: 333-339.
- Sumner-Smith, G. (1974). A comparative investigation into the healing of fractures in miniature poodles and mongrel dogs. *Journal of Small Animal Practice*, 15: 323-328.

Evaluation of adverse effects of ketoprofen following experimental tibial osteotomy in cats

Moarabi, A.V.¹; Mosalla Nejad, B.¹; Imani, H.²; Baniadam, A.¹ and Hosseini, H.³

Received: 15.05.2015

Accepted: 30.12.2015

Abstract

Non-steroidal anti-inflammatory drugs (NSAIDs) are a group of analgesics, which have been used in veterinary medicine progressively, especially in recent years. It has been reported that NSAIDs may be associated with adverse effects which lead to some concerns about their using in stressful conditions including surgery. The objective of this study was to evaluate potential adverse effects of ketoprofen following experimental tibial osteotomy in cats. To conduct the study 10 domestic short hair adult male cats were used. After restraining and routine preparation, the tibia of the right leg was exposed and separated using a gigli wire. Fixation was performed with intramedullary pin and fiberglass cast. After surgery, the animals received treatment of ketoprofen (2 mg/kg) or normal saline subcutaneously. Evaluation of the adverse effects of treatments in bone healing via radiographic analysis, gastric mucosa via endoscopic evaluation, and renal function and hemostasis via blood analysis, was done until 28th day postoperatively. The results of this study showed a significant lower callus formation in ketoprofen group compared to saline ($P < 0.05$). Endoscopic evaluation, blood urea nitrogen (BUN) and creatinine, platelet count and bleeding time (BT) did not show any significant differences in both groups. Based on the results of this study it seems that ketoprofen could delay normal bone healing in experimental tibial osteotomy in cats. It is recommended to use ketoprofen in cats with more caution, especially after orthopedic surgeries.

Key words: Ketoprofen, Adverse effects, Bone healing, Cat

1- Associated Professor, Department of Clinical Sciences, Faculty of Veterinary Medicine, Shahid Chamran University of Ahvaz, Ahvaz, Iran

2- Assistant Professor, Department of Clinical Sciences, Faculty of Veterinary Medicine, Shahid Chamran University of Ahvaz, Ahvaz, Iran

3- DVM Graduated from Faculty of Veterinary Medicine, Shahid Chamran University of Ahvaz, Ahvaz, Iran

Corresponding Author: Imani, H., E-mail: h.imani@scu.ac.ir