

سنوروز عضلانی در یک خرگوش صحرائی

حسین نورانی^۱، مهرداد خسروی^۲ و خداداد پیرعلی خیرآبادی^۳

تاریخ دریافت: ۹۰/۲/۱۵

تاریخ پذیرش: ۹۰/۱۰/۲۶

خلاصه

سنوروز خرگوش در اثر مرحله لاروی تنیا سریالیس، کرم نواری سگ و سایر گوشتخوران ایجاد می‌شود. این مرحله لاروی یا سنوروس سریالیس بیشتر در بافت زیر پوست خرگوش یافت می‌شود. سنوروس دارای چندین پروتواسکولکس بوده که آن را از سیستمی سرکوس که فقط یک پروتواسکولکس دارد، تفریق می‌نماید. این مقاله اولین گزارش سنوروس سریالیس در یک خرگوش وحشی شکار شده در شهرکرد از ایران می‌باشد که خصوصیات ماکروسکوپی و میکروسکوپی آن و ضایعات همراه را توصیف می‌نماید. از نظر ماکروسکوپی، یک کیست ۴ سانتی‌متری و پر از مایع با خوشه‌های سفید رنگ پروتواسکولکس‌ها در عضلات ناحیه لگن مشاهده شد. در سطح داخلی این کیست تعداد ۱۴۷ پروتواسکولکس وجود داشت. مطالعه هیستوپاتولوژیک عضلات درگیر چندین مقطع پروتواسکولکس، قلاب‌ها و تعداد زیادی اجسام آهکی را آشکار ساخت. بافت عضلانی احاطه کننده کیست تحت فشار قرار گرفته و دچار آتروفی شده بود. تکثیر بافت همبند و سلول‌های التهابی بیشتر از نوع لنفوسیت، پلازما سل و ماکروفاژها در داخل عضلات این نواحی حضور داشت. کیست بر اساس خصوصیات مرفولوژیک، میزبان واسط و عضلات درگیر شده، سنوروس تنیا سریالیس شناخته شد. با توجه به حضور گونه‌های تنیای تشکیل دهنده سنوروس در ایران و توانایی بالقوه آنها به عنوان یک بیماری مشترک و ایجاد ضررهای اقتصادی در صنعت دامپروری، توجه بیشتر به کنترل بیماری سنوروز توصیه و تاکید می‌گردد.

کلمات کلیدی: سنوروز، تنیا سریالیس، خرگوش وحشی

مقدمه

خورده می‌شوند. انکوسفرها در روده از تخم خارج شده و به دیواره روده و عروق خونی نفوذ می‌کنند و در ارگان‌های مختلف توزیع شده و سنوروس‌ها را بوجود می‌آورند (۷ و ۸).

در ایران مطالعات متعددی در مورد وقوع سنوروس در گوسفند (۲، ۴، ۱۰ و ۱۳)، بز (۳ و ۱۱) و قوچ کوهی (۱۵) وجود دارد. بر اساس دانش نویسندگان مقاله، تا کنون کرم بالغ تنیا سریالیس در ایران گزارش نشده است و تنها یک مورد سنوروس سریالیس در فضای بین ماهیچه یک خرگوش مشاهده شده است که اطلاعات بیشتر در

سنوروز عفونتی است که توسط لارو (متاستود یا سنوروس) برخی از تنیاهای شامل تنیا مالتی سپس^۱، تنیا سریالیس^۲، تنیا براونی^۳ و تنیا گلومراتا^۴ ایجاد می‌شود (۸). تنیا مالتی سپس و تنیا سریالیس در بین گونه‌های تنیا، دو تا از معمول‌ترین آنها بوده که باعث تشکیل سنوروس می‌شود (۶).

در چرخه زندگی تنیا سریالیس، سگ و سایر گوشتخوران میزبان نهایی و خرگوش و جوندگان میزبان واسط می‌باشند (۶ و ۷). تخم و بندهای رسیده انگل بالغ در مدفوع گوشتخوران دفع شده و توسط میزبان واسط

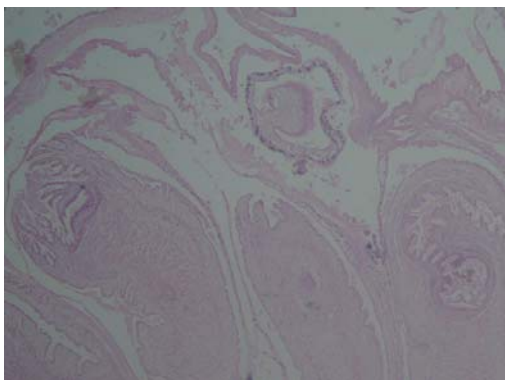
(نویسنده مسئول)

E-mail: nourani_hossein@yahoo.com

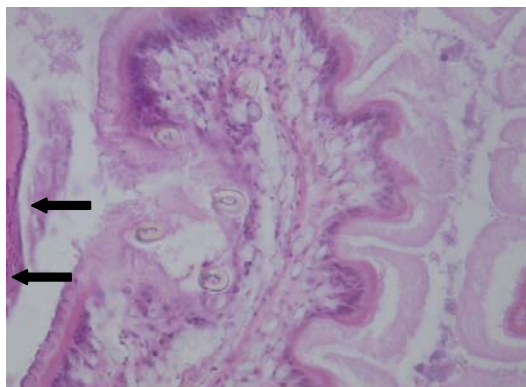
^۱ استادیار گروه پاتوبیولوژی، دانشکده دامپزشکی، دانشگاه شهرکرد^۲ دانشجو دکتری حرفه‌ای دامپزشکی، دانشکده دامپزشکی، دانشگاه شهرکرد^۳ استادیار گروه پاتوبیولوژی، دانشکده دامپزشکی، دانشگاه شهرکرد

- 1- *Taenia multiceps*
- 2- *Taenia serialis*
- 3- *Taenia brauni*
- 4- *Taenia glomerata*

از نظر میکروسکوپی چندین مقطع پروتواسکولکس‌ها در کیست سنوروس مشاهده شد (تصویر ۲) که در برخی از آنها برش‌های عرضی تعدادی از قلاب‌های پروتواسکولکس نیز دیده شد (تصویر ۳). تعداد زیادی اجسام آهکی^۵ نیز در داخل کیست به صورت سازمان یافته قرار گرفته بودند (تصویر ۲ و ۴). در داخل بافت عضلانی احاطه کننده کیست علاوه بر آتروفی برخی سلول‌های عضله اسکلتی، تکثیر بافت همبند و میزان زیادی سلول‌های التهابی بیشتر از نوع لنفوسیت، پلازما سل و ماکروفاژها نیز مشاهده شد (تصویر ۵).



تصویر ۲: نمای میکروسکوپی چندین پروتواسکولکس موجود در کیست سنوروس (H&E, ×4).



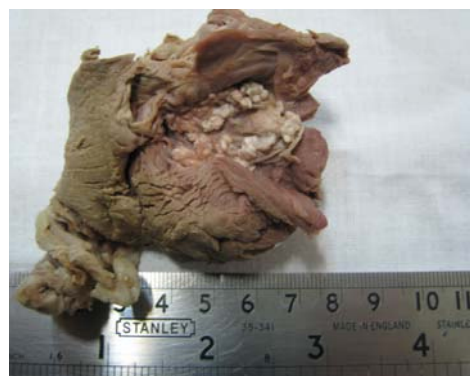تصویر ۳: مقاطع عرضی تعدادی از قلاب‌های پروتواسکولکس با پیکان‌ها مشخص شده‌اند (H&E, ×40).

مورد آن منتشر نشده است (۱). در این مقاله خصوصیات ماکروسکوپی و میکروسکوپی سنوروس سریالیس و ضایعات مرتبط با آن در یک خرگوش وحشی توصیف می‌شود.

تاریخچه و روش تشخیص

بخشی از عضلات ناحیه لگن یک خرگوش شکار شده در شهرکرد به دلیل وجود یک کانون برآمده به بخش پاتولوژی دانشکده دامپزشکی دانشگاه شهرکرد ارجاع داده شد. بعد از ثبت خصوصیات ماکروسکوپی کیست و شمارش مستقیم تعداد پروتواسکولکس‌ها با استفاده از استریومیکروسکوپ، جهت مطالعه آسیب‌شناسی از بافت حاوی کیست نمونه‌برداری شد و در فرمالین بافر ۱۰٪ قرارداده شد. پس از پایدار شدن نمونه‌ها، آماده‌سازی بافت و تهیه قالب‌های پارافینی، برش‌هایی به ضخامت ۵ میکرومتر گرفته شد و به روش متداول هماتوکسیلین-اؤزین رنگ‌آمیزی گردید.

در بررسی ماکروسکوپی عضلات ناحیه لگن، یک عدد کیست سنوروس کروی با قطر ۴ سانتی‌متر و پر از مایع مشاهده شد. در سطح داخلی این کیست تعداد ۱۴۷ پروتواسکولکس به صورت دانه‌های سفید رنگ ۲-۳ میلی‌متری وجود داشت (تصویر ۱).



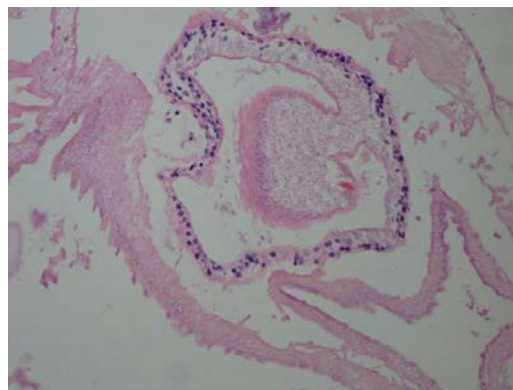
تصویر ۱: نمای ماکروسکوپی کیست سنوروس در داخل عضلات ناحیه لگن خرگوش. تعداد زیادی پروتواسکولکس به صورت کانون‌های سفید رنگ به غشاء داخلی کیست متصل شده‌اند.

⁵ - Calcareous corpuscles

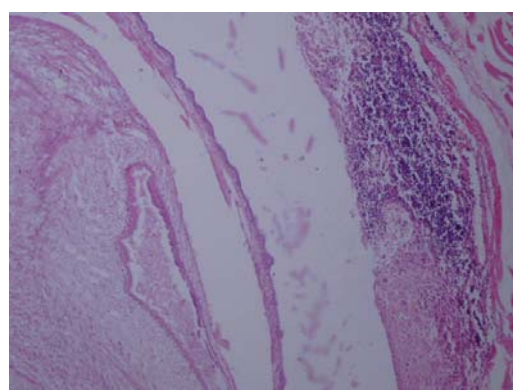
آن منتشر نشده است (۱). علاوه بر خرگوش، سنوروس‌های این گونه تنها در انسان، گربه، کانگرو و اپوسوم نیز گزارش شده است (۸ و ۱۲).

در خرگوش سنوروس سریالیس بیشتر در بافت همبند بین عضلات و یا در زیر پوست تشکیل می‌شود و در مواردی که تورم بافت‌های نرم وجود دارد این کیست بایستی به عنوان تشخیص تفریقی در نظر گرفته شود (۵ و ۱۲). در خرگوش‌های اهلی کیست تنیا سریالیس در نواحی آناتومیکی مختلف همانند عضلات گونه، پای خلفی، زیر بغل و فک پائین گزارش شده است (۹ و ۱۲). قرار گرفتن این کیست در داخل حلقه یک خرگوش باعث برجستگی و بیرون زدگی چشم شده است (۱۲). اخیراً ضایعات شدید استخوان کتف ناشی از این کیست در یک خرگوش اهلی گزارش شده است (۹). در مطالعه حاضر خصوصیات میکروسکوپی سنوروس مشاهده شده و واکنش بافتی به حضور کیست همانند یافته‌های O'Reilly و همکاران (۲۰۰۲) بود (۱۲).

سنوروز یک بیماری مشترک بوده و موارد انسانی آن بیشتر در کشورهای آفریقایی گزارش شده است و می‌تواند عواقب وخیمی را در انسان بوجود آورد که شامل درگیری گسترده سیستم اعصاب مرکزی، چشم و عضلات نواحی مختلف بدن می‌باشد (۸ و ۱۴). در انسان گونه‌ای از تنیا که باعث بیماری سنوروز می‌شود، بحث انگیز بوده ولی عفونت با لاروهای تنیا مالتی سپس، تنیا سریالیس و تنیا برانی بیشترین علل سنوروز انسانی را تشکیل می‌دهند (۸). با توجه به این که انسان یک میزبان واسط حساس برای گونه‌های تنیای تشکیل دهنده سنوروس می‌باشد و از طرف دیگر شواهد وجود دو تا از معمول‌ترین این گونه‌های تنیا یعنی تنیا مالتی سپس و تنیا سریالیس در ایران بر اساس نتایج این مطالعه و سایر تحقیقات وجود دارد (۲، ۴، ۱۰ و ۱۳)، بایستی با رعایت شرایط بهداشتی، استفاده از داروهای ضد انگلی مناسب در گوشت‌خوران و رعایت اصول تغذیه آنها و ... از بیماری سنوروز در انسان و ضررهای اقتصادی آن در حیوانات جلوگیری نمود.



تصویر ۴: بزرگنمایی بیشتر تصویر ۲ که در آن اجسام آهکی شده، مشاهده می‌شوند (H&E, ×40).



تصویر ۵: سلول‌های التهابی و تکثیر بافت همبند در داخل بافت عضلانی احاطه کننده کیست، مشاهده می‌شوند (H&E, ×10).

بحث

در این مطالعه کیست مشاهده شده در عضلات ناحیه لگن خرگوش، سنوروس تنیا سریالیس تشخیص داده شد زیرا خرگوش میزبان واسط این گونه تنیا می‌باشد. با توجه به این که مطالعه‌ای در زمینه ابتلاء حیوانات گوشت‌خوار به انگل بالغ تنیا سریالیس در ایران وجود ندارد و از سوی دیگر خرگوش مبتلا شده به سنوروس در این مطالعه اهلی نبوده است و تاریخچه‌ای در مورد آن وجود ندارد، امکان تعیین منشأ آلودگی وجود نداشت (۱). وقوع سنوروس‌های تنیا سریالیس در خرگوش‌های وحشی بیشتر از اهلی می‌باشد (۱۲) ولی در ایران تنها یک مورد سنوروس سریالیس در فضای بین ماهیچه یک خرگوش مشاهده شده است که اطلاعات بیشتر در مورد

منابع

- 7- Hough I. (2000). Subcutaneous larval *Taenia serialis* in a ring-tailed opossum (*Pseudocheirus peregrinus*). Australian Veterinary Journal, 78 (7): 468.
- 8- Ibechukwu B.I. and Onwukeme K.E. (1991). Intraocular coenurosis: a case report. British Journal of Ophthalmology, 75: 430-431.
- 9- Lucas A.L. (2010). *Taenia serialis* in a domestic rabbit. Veterinary Record, 166: 407.
- 10- Moghaddar N. (2007). Coenurosis in sheep of fars province, Iran. Journal of Applied Animal Research, 31: 83-84.
- 11- Nourani H. and Pirali Kheirabadi K. (2009). Cerebral coenurosis in a goat: pathological findings and literature review. Comparative Clinical Pathology, 18(1): 85-87.
- 12- O'Reilly A., McCowan C., Hardman C. and Stanley R. (2002). *Taenia serialis* causing exophthalmos in a pet rabbit. Veterinary Ophthalmology, 5: 227-230.
- 13- Oryan A., Moghaddar N. and Gaur S.N. (1994). Metacestodes of sheep with special reference to their epidemiological status, pathogenesis and economic implications in Fars Province, Iran. Veterinary Parasitology, 51: 231-240.
- 14- Sharma D.K. and Chauhan P.P.S. (2006). Coenurosis status in Afro-Asian region: A review. Small Ruminant Research, 64: 197-202.
- 15- Toofanian F. and Ivoghli B. (1976). Cerebral coenurosis in a wild sheep (*Ovis ammon*). Journal of Wildlife Diseases, 12: 550-551.
- ۱- اسلامی علی (۱۳۷۶). کرم شناسی دامپزشکی، جلد دوم، ستودها، انتشارات دانشگاه تهران، چاپ دوم، صفحه ۱۱۹.
- ۲- جوادی افشین، هاشم‌زاده‌فرهنگ حسین و شهبازی پریسا (۱۳۸۹). مطالعه میزان آلودگی مغز گوسفند و بزهای کشتار شده به سنوروس سربرالیس در کشتارگاه تبریز، مجله دامپزشکی ایران، دوره ۶، شماره ۱، صفحات ۶۳-۵۹.
- 3- Gharagozlou M.J., Mobedi I., Akhavan P. and Helan J.A. (2003). A pathological and parasitological study of *Coenurus gaigeri* infestation of goats from Iran. Indian Journal of Veterinary Pathology, 27: 95-97.
- 4- Ghazaei C. (2005). Evaluation of the effect of antihelminthic agents albendazole, fenbendazole and praziquantel in treatment of coenurosis disease in sheep. Journal of Animal and Veterinary Advances, 4: 852-854.
- 5- Goudswaard M.F. and Thomas J.A. (1991). *Coenurus serialis* infection of a white rabbit. Veterinary Record, 129(13): 295.
- 6- Holmberg B.J., Hollingsworth S.R., Osofsky A. and Tell L.A. (2007). *Taenia coenurus* in the orbit of a chinchilla. Veterinary Ophthalmology, 10 (1): 53-59.