

یافته‌های طبیعی اولتراسونوگرافی چشم در گوسفند نژاد لری - بختیاری

مهرداد یادگاری^۱، سارنگ سروری^۲، حسین غضنفری^۳ و مرتضی طیبی^۴

تاریخ دریافت: ۸۹/۹/۲۵

تاریخ پذیرش: ۹۰/۱۱/۳۰

خلاصه

استفاده از اولتراسونوگرافی برای معاینه و تشخیص عوارض ساختارهای درونی چشم در بسیاری از بیماری‌های چشمی ضرورت دارد و با توجه به اینکه تاکنون مطالعه‌ای مدون در خصوص اندازه‌های طبیعی چشم گوسفند نژاد لری - بختیاری انجام نشده است، به دست آوردن این اندازه‌ها می‌تواند معیاری مناسب برای تشخیص و عوارض برخی بیماری‌های چشم در این نژاد باشد. با استفاده از اولتراسونوگرافی، چشم‌های راست و چپ ۲۰ راس گوسفند نژاد لری بختیاری سالم مورد مطالعه قرار گرفت. پس از توصیف تصاویر اولتراسونوگرافی چشم، مقادیر ضخامت عدسی، عمق اتاقک قدامی، عمق زجاجیه، طول محور قدامی خلفی چشم اندازه‌گیری شدند، که میانگین و انحراف معیار این اندازه‌ها به ترتیب 0.79 ± 0.18 ، 0.22 ± 0.12 ، 1.09 ± 0.25 و 2.16 ± 0.25 سانتی‌متر به دست آمد. اندازه‌های به دست آمده از اولتراسونوگرافی چشم گوسفند نژاد لری - بختیاری نشان داد که اختلاف معنی‌داری بین چشم راست و چپ و همچنین جنس نر و ماده وجود ندارد ($P \geq 0.05$). از نتایج حاصل از این تحقیق می‌توان به عنوان شاخص‌های استاندارد در ارزیابی اولتراسونوگرافی چشم گوسفند نژاد لری - بختیاری استفاده نمود.

کلمات کلیدی: اولتراسونوگرافی، چشم، گوسفند لری - بختیاری

مقدمه

شدگی شبکیه، جدا شدگی مشیمیه، خونریزی در اتاقک خلفی چشم، التهاب قسمت قدامی ملتحمه، عفونت داخلی چشم، کوچکی غیر طبیعی چشم، نئوپلاسم‌های داخل چشمی، اجسام خارجی و آسیب‌های وارده به عصب چشم کاربرد دارد (۳).

تحقیقات فراوانی در خصوص گوسفند نژاد لری - بختیاری انجام شده است، ولی در خصوص شاخص‌های اولتراسونوگرافی چشم در گوسفند نژاد لری - بختیاری که به لحاظ بازده اقتصادی، میزان رشد و میزان تولید شیر جزء نژادهای برتر ایران محسوب می‌شود (۱)، اطلاعاتی وجود ندارد. به دست آوردن این اندازه‌ها می‌تواند معیاری برای تشخیص بعضی بیماری‌ها و عوارض

گوسفند نژاد لری - بختیاری از جمله نژادهای مهم گوسفند در ایران است و جزء نژادهای گوشتی و از بزرگترین نژادهای دنبه‌دار ایران محسوب می‌شود (۱). استفاده از اولتراسونوگرافی برای معاینه و تشخیص عوارض ساختارهای درونی چشم، در بسیاری از بیماری‌های چشمی ضرورت دارد. از قابلیت‌های اولتراسونوگرافی در ارزیابی ساختارهای داخلی چشم می‌توان به اندازه‌گیری ضخامت قرنیه، اتاقک قدامی چشم، ضخامت عدسی، عمق زجاجیه چشم، طول محور قدامی - خلفی چشم، حجم کره چشم اشاره کرد. اولتراسونوگرافی در ارزیابی برخی از اختلالات چشمی از قبیل کاتاراکت (آب مروارید)، در رفتگی عدسی، جدا

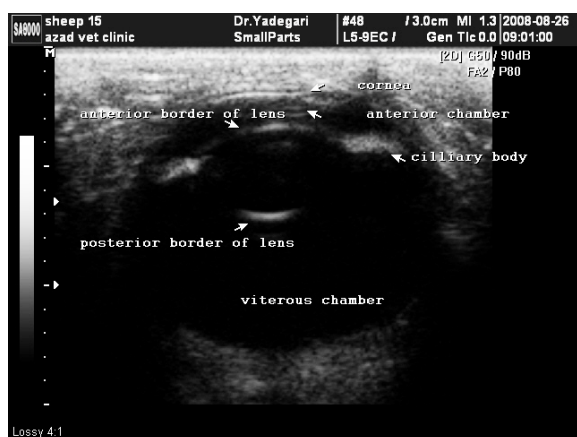
^۱ استادیار گروه علوم درمانگاهی، دانشکده دامپزشکی، دانشگاه آزاد اسلامی واحد شهرکرد

^۲ دانشیار گروه علوم درمانگاهی، دانشکده دامپزشکی، دانشگاه تهران

^۳ استادیار گروه علوم درمانگاهی دانشکده پزشکی، دانشگاه علوم پزشکی شهرکرد

^۴ دانش‌آموخته دانشکده دامپزشکی، دانشگاه آزاد اسلامی واحد شهرکرد

قدامی عدسی، کپسول خلفی عدسی و مجموعه شبکیه، مشیمیه و صلبیه به صورت اکوژنیک در تصاویر دیده شد، همچنین سایر ساختارهای قابل مشاهده عبارت بودند از: اجسام مژگانی و عنیبه، دیسک بینایی، اتافک قدامی، مرکز عدسی و زجاجیه که در تصاویر دیده می شدند. در برخی از تصاویر، قرنیه به صورت سه لایه نازک قابل رویت بود که لایه‌های خارجی و داخلی آن اکوژن و لایه میانی یا همان استروما فاقد اکو و سیاه‌رنگ بود (تصویر ۱).



تصویر ۱: ساختارهای مشاهده شده در اولتراسونوگرافی چشم گوسفند نژاد لری - بختیاری

اندازه و میانگین ساختارهای داخلی چشم با استفاده از روش‌های آماری بیان شده به دست آمد که هیچ کدام از متغیرها در چشم راست و چپ با یکدیگر اختلاف نداشتند ($P \geq 0.05$)، همچنین در اندازه‌گیری‌های چشم در دو جنس نر و ماده نیز اختلاف معنی‌داری بین هیچ یک از پارامترها وجود نداشت ($P \geq 0.05$) (جدول ۱).

چشمی در گوسفند باشد. در این مطالعه اندازه و ابعاد ساختارهای طبیعی چشم گوسفند نژاد لری - بختیاری با استفاده از اولتراسونوگرافی تعیین گردید.

مواد و روش کار

تعداد ۲۰ رأس گوسفند نژاد لری بختیاری بالغ به ظاهر سالم، ۱-۲ ساله با میانگین وزنی 32 ± 5 کیلوگرم، به طور مساوی از هر دو جنس انتخاب شدند. پس از کاهش استرس‌های محیطی و قرار گرفتن حیوان در محیطی آرام و با نور مناسب در حالت ایستاده و بدون استفاده از مقید کننده‌های شیمیایی، از روش قرنیه‌ای، اقدام به اولتراسونوگرافی چشم‌ها گوسفندان مورد نظر با ترانسدایوسر خطی و با فرکانس ۹ مگاهرتز با دستگاه اولتراسونوگرافی MEDISON, EX8000 شد. برای اولتراسونوگرافی چشم در این تحقیق اسکن‌های سهمی استاندارد از چشم تهیه شد. پس از بررسی تصاویر اولتراسونوگرافی چشم، ضخامت عدسی، عمق اتافک قدامی، عمق زجاجیه، طول محور قدامی - خلفی چشم بر روی تصاویر ضبط شده اندازه‌گیری شدند. میانگین و انحراف معیار برای هر کدام از متغیرها محاسبه شد و متغیرهای محاسبه شده در گوسفندان نر و ماده و چشم راست و چپ هر گوسفند با کمک بسته نرم‌افزاری SAS مورد آزمون آماری قرار گرفت. جهت مقایسه میانگین‌ها از آزمون دانکن استفاده گردید.

نتایج

در اولتراسونوگرافی چشم گوسفند نژاد لری - بختیاری چهار اکوژنیسیته اصلی از ۴ ناحیه شامل قرنیه، کپسول

جدول ۱: میانگین اندازه‌گیری ساختارهای چشم چپ و راست در دو جنس نر و ماده در ده راس گوسفند نژاد لری بختیاری

چشم‌های راست و چپ تعداد نمونه ۴۰		چشم گوسفندان ماده تعداد نمونه ۱۰		چشم گوسفندان نر تعداد نمونه ۱۰		چشم چپ تعداد نمونه ۲۰			چشم راست تعداد نمونه ۲۰		پارامتر	
انحراف معیار	میانگین	P value	انحراف معیار	میانگین	انحراف معیار	میانگین	P value	انحراف معیار	میانگین	انحراف معیار		میانگین
۰/۹۶	۰/۷۹	۰/۸۳	۰/۱۴	۰/۷۹	۰/۱۴	۰/۷۸	۰/۸۷	۰/۰۹	۰/۷۹	۰/۱۰	۰/۷۹	ضخامت عدسی
۰/۱۸	۰/۲۳	۰/۱۷	۰/۰۲	۰/۲۳	۰/۰۲	۰/۲۴	۰/۰۹	۰/۰۲	۰/۲۳	۰/۰۲	۰/۲۴	عمق اتاقک قدامی
۰/۱۳	۱/۰۹	۰/۹۶	۰/۱۸	۱/۰۹	۰/۱۸	۱/۰۹	۰/۹۱	۰/۱۳	۱/۰۹	۰/۱۵	۱/۰۹	عمق زجاجیه
۰/۲۵	۲/۱۶	۰/۲۷	۰/۳۲	۲/۱۵	۰/۴۰	۲/۱۵	۰/۹۸	۰/۲۲	۲/۱۵	۰/۲۸	۲/۱۶	طول محور قدامی - خلفی چشم

بحث

در تحقیق دیگر به بررسی تصاویر اولتراسونوگرافی به منظور اندازه‌گیری شاخص‌های طبیعی چشم گاو و اختلاف بین ابعاد چشم در ۳۰ راس گاو نژاد هولشتاین فریزین بالغ (۶۰ چشم) و ۸ راس گاو نژاد جرسی بالغ (۱۶ چشم) پرداخته شده است. اختلاف اندازه محور طولی کره چشم در گاو هولشتاین فریزین با گاو جرسی معنی‌دار بوده است، اگر چه عمق اتاقک خلفی در گاو نژاد هولشتاین فریزین کوچکتر بوده است. در گاو نژاد جرسی، ضخامت عدسی بزرگتر و قرنیه نازکتر بوده است (۶).

در مطالعه‌ای دیگر با استفاده از سونوگرافی، چشم‌های راست و چپ ۶ راس اسپچه خزر سالم مورد ارزیابی قرار گرفته است و مقادیر ضخامت عدسی، عمق اتاقک قدامی، عمق زجاجیه، طول محور قدامی خلفی چشم بر روی تصاویر ضبط شده اندازه‌گیری شده، که میانگین و انحراف معیار این اندازه‌ها به ترتیب $۱۰/۴۴ \pm ۰/۵۴$ ، $۲/۹۴ \pm ۰/۰۲$ ، $۳۳/۱۴ \pm ۰/۳$ ، $۱۸/۵۷ \pm ۰/۳$ ، فوق، اندازه‌های به دست آمده از اولتراسونوگرافی چشم اسپچه خزر تفاوت معنی‌داری را با سایر نژادهای اسب نشان داده است و اختلاف معنی‌داری بین چشم راست و چپ نیز دیده نشده است (۵).

اولتراسونوگرافی به عنوان یک روش غیر تهاجمی و ارزشمند برای ارزیابی ساختاری چشم به شمار می‌رود. اولتراسونوگرافی ابعاد طبیعی ساختارهای مختلف چشم را مشخص نموده و در تشخیص بسیاری از ناهنجاری‌ها و بیماری‌های چشم که در اثر عوامل مختلفی بوجود می‌آید، کاربرد دارد (۳).

به دست آوردن شاخص‌های طبیعی اولتراسونوگرافی چشم در حیوانات مختلف مورد بررسی قرار گرفته و تحقیقات فراوانی در این باره وجود دارد.

در تحقیقی که با استفاده از اولتراسونوگرافی و سنجش بیولوژی و با تکنیک غوطه‌وری در نرمال سالین انجام شد، به ارزیابی کمی چشم‌های نرمال ۶۰ گوسفند بالغ و ۶۰ گاو بالغ پرداخته شد. در تحقیق فوق ۵ ساختار داخل چشمی از قبیل ضخامت قرنیه، عمق اتاقک قدامی، ضخامت عدسی، عمق زجاجیه و طول محور قدامی - خلفی چشم، در گوسفند و گاو مورد ارزیابی قرار گرفته است. چشم‌ها بلافاصله از لاشه‌های گاو و گوسفند جدا و منجمد شده و اندازه‌گیری به روش A- Mode و B- Mode انجام گرفته است که تفاوتی بین اندازه‌گیری پارامترهای داخل چشمی، با این دو روش وجود نداشته است (۲).

یکدست نبوده و قسمت میانی نازک‌تر از قسمت‌های پیرامون بوده است (۴).

از نتایج حاصل از این تحقیق می‌توان به عنوان شاخص‌های استاندارد در ارزیابی ساختارهای داخلی چشم و متعاقباً تشخیص برخی از عوارض چشمی گوسفند نژاد لری - بختیاری استفاده نمود.

در تحقیق دیگری به ارزیابی اولتراسونوگرافی پارامترهای چشم در سگ بر اساس اختلاف سن، با استفاده از روش اسکن دامنه پرداخته شده است. نتایجی که در طی تحقیق یاد شده به دست آمده، نشان داده است که ضخامت قرنیه در سگ‌های ۲۰ روزه نازک‌تر از سگ‌های بالغ بوده و پارامترهای چشم چپ و راست اختلاف جزئی داشته‌اند. ضخامت قرنیه در سگ‌های بالغ

تشکر و قدردانی

از زحمات سرکار خانم دکتر طاهره نظری به خاطر انجام کارهای آماری این تحقیق و پرسنل محترم کلینیک دامپزشکی دانشگاه آزاد واحد شهرکرد تقدیر و تشکر می‌نماییم.

منابع

4- Paunksnis A., Svaldeniene E., Paunksniene M. and Babrauskiene V. (2001). Ultrasonographic evaluation of eye parameters in dogs of different age. *Ultragarasas*, 2(39): 128-133.

5- Soroori S., Masoudifardm M., Raoofi A. and Aghazadeh M. (2009). Ultrasonographic findings of some ocular structures in Caspian miniature horse. *Iranian Journal of Veterinary Research*, 10 (4): 329-333.

6- Timothy J., Gayle D. and Hallowell I. (2008). Ultrasonographic anatomy of the bovine eye. *Veterinary Radiology and Ultrasound*, 49 (2): 271-282.

۱- ستاری محمد (۱۳۴۹). گوسفندداری در ایران، انتشارات دانشگاه تهران، چاپ دوم، شماره ۱۸۳۲، صفحه ۲۴۱.

2- EL-Maghraby H.M., Nyland G.T. and Bellhorn R.W. (1995). Ultrasonographic and biometric evaluation of sheep and cattle eyes. *Veterinary Radiology and Ultrasound*, 36 (2): 148-151.

3- Mutton J. and Nyland G.T. Eye. In: Nyland G.T. and Mutton J.S. (2002). *Small Animal Diagnostic Ultrasound*. 2th ed. Saunders, London, pp: 307-322.