

مسمومیت حاد با قارچ‌کش تبوکونازول در سگ (گزارش موردی)

مجید یارقلی^۱، طاهره علی‌اصفهانی^۲، شمس‌السادات موسوی^۳، امیرمهدی عرفانی^۱، علی بشیری دزفولی^۴،
محمدباقر حاج‌کاظمی^۱، مهدی حیدری^۱ و جمیله سالارآملی^{*۵}

تاریخ دریافت: ۹۳/۸/۷

تاریخ پذیرش: ۹۴/۳/۳

چکیده

یک قلاده سگ نر ۶ ساله از نژاد بومی، با علائم بالینی افسردگی، بی‌اشتهایی، اسهال، تشنگی شدید، خروج کف از دهان و بدون پاسخ به درمان حمایتی طی ۲ ساعت، در یکی از شهرهای استان زنجان تلف شد. نمونه‌هایی از اندام‌های کبد و کلیه حیوان به صورت فرمالینه برای آزمایش پاتولوژی و محتویات معده و بافت‌های کبد، قلب، کلیه، مغز و طحال حیوان به صورت یخ‌زده به مرکز تحقیقات سم‌شناسی و مسمومیت‌های دامی دانشکده‌ی دامپزشکی دانشگاه تهران ارسال شد. در کالبدگشایی، اندام‌ها تیره، پر خون و دهیدراته گزارش شده بود. مطالعات هیستوپاتولوژیک نشان‌دهنده‌ی پرخونی، خون‌ریزی و نکروز در بافت‌های کبد و کلیه به همراه تغییر چربی در کبد بود. با توجه به وجود رنگ صورتی در محتویات معده و وجود گندم‌های آغشته به رنگ صورتی، احتمال مسمومیت با یک نوع قارچ‌کش که به وسیله‌ی بذر آلوده‌ی کشاورزی به معده حیوان راه یافته بود را تقویت می‌کرد. در مرکز تحقیقات سم‌شناسی، با استفاده از روش گازکروماتوگرافی مجهز به دکتور نیتروژن_فسفر (GC_NPD) جهت تعیین نوع ماده‌ی سمی، عامل مسمومیت قارچ‌کش تبوکونازول معرفی شد. این نخستین گزارش مسمومیت با تبوکونازول در سگ از ایران است.

کلمات کلیدی: قارچ‌کش، تبوکونازول، سگ، مسمومیت، گازکروماتوگرافی، هیستوپاتولوژی

مقدمه

کریستال‌های بی‌رنگی که قابلیت حل شدن در اغلب حلال‌های ارگانیک را دارد، در بازار عرضه می‌شود. تبوکونازول مقاومت خوبی در خاک و روی بذر دارد و در برابر دمای بالا نیز مقاوم است. این ماده برای زنبورها، ماهی‌ها و سایر موجودات خطرناک است (Goel et al. 2001).

تبوکونازول یک قارچ‌کش سیستمیک از گروه تری‌آزول‌هاست که مکانیسم اثر آن جلوگیری از بیوسنتز ارگوسترول موجود در غشای سلولی قارچ‌ها و توقف رشد این پاتوژن‌ها است (Shen et al. 2012).

استفاده از قارچ‌کش‌ها امری ضروری در کشاورزی است، هر چند آلودگی‌هایی را نیز در محیط‌زیست در پی دارد. برای پیش‌گیری از این آلودگی‌ها، ضروری است قارچ‌کش‌ها را به شکل مدیریت شده مصرف نمود تا میزان آسیب به محیط‌زیست به حداقل میزان ممکن برسد.

تبوکونازول با دو نام تجاری راکسیل (۶٪ FS) و ۲٪ (DS) و فولیکور (۲۵٪ EW)، در اختیار مصرف‌کننده قرار می‌گیرد تا عمدتاً در ضدعفونی کردن بذرها به ویژه گندم علیه بیماری‌های قارچی مانند سیاهک پنهان و آشکار گندم مورد استفاده قرار گیرد. این قارچ‌کش به حالت

^۱ کارشناس اداره کل دامپزشکی استان زنجان

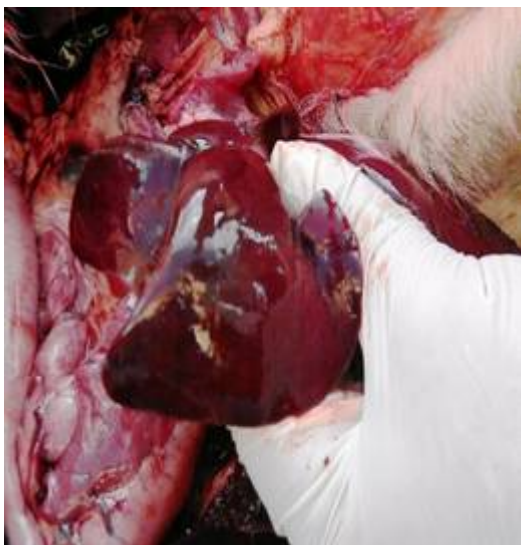
^۲ کارشناس گروه علوم پایه، دانشکده‌ی دامپزشکی، دانشگاه تهران

^۳ دانش‌آموخته‌ی دکترای تخصصی پاتولوژی، دانشکده‌ی دامپزشکی، دانشگاه تهران

^۴ دانشجوی دکترای تخصصی سم‌شناسی، دانشکده‌ی دامپزشکی، دانشگاه تهران

^{*۵} استاد گروه علوم پایه، دانشکده‌ی دامپزشکی، دانشگاه تهران

محتویات معده و بافت‌ها با پیک‌های کروماتوگرام نمونه‌های استاندارد مقایسه و نتیجه نهایی گزارش شد. در مطالعه‌ی بالینی، علائم افسردگی، بی‌اشتهایی، اسهال، تشنگی شدید و خروج کف از دهان در هر دو قلابه سگ مشاهده شد. سگ تلف شده مورد کالبدگشایی قرار گرفت و علائم پرخونی، تیرگی اندام‌های داخلی، دهیدراتاسیون و بزرگی کبد در لاشه گزارش شد (تصویر ۱). در کالبدگشایی دستگاه گوارش، هیچ‌گونه نشانه‌ای مبنی بر آنتریت نکروتیک یا تخریش دال بر بروز مرگ حاد به دنبال ابتلا به بیماری‌های باکتریایی مانند سالمونلا و یا بیماری‌های ویروسی نظیر دیستمپر یافت نشد. نتایج آزمایش‌های میکروبی نیز منفی گزارش شد. محتویات معده به شدت صورتی‌رنگ بود و لاشه‌ی متلاشی شده یک پرنده (به احتمال زیاد یک کلاغ) و مقداری گندم آغشته به رنگ صورتی در آن قابل تشخیص بود (تصویر ۲).



تصویر ۱: بزرگی و پرخونی کبد سگ مبتلا به مسمومیت با تبوکونازول

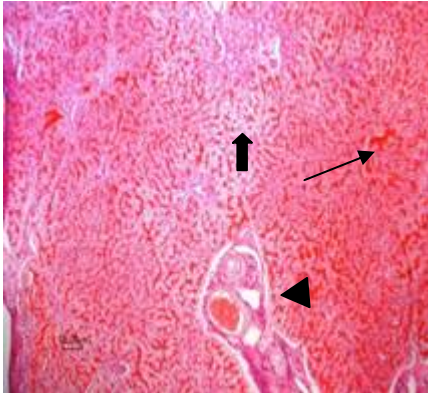
تاریخچه‌ی بیماری

در دی‌ماه ۱۳۹۲، در شهرستانی از توابع استان زنجان، دو قلابه سگ از نژاد بومی به یک بیماری با علائم بالینی حاد مبتلا شدند. با توجه به علائم بالینی، تشخیص اولیه‌ی علت بیماری، مسمومیت بود و سگ‌ها تحت درمان حمایتی قرار گرفتند. یکی از سگ‌ها به سرم درمانی و استفاده از ویتامین ب-کمپلکس پاسخ داد و بهبود یافت. دیگری که ۶ ساله بود، پس از ۲ ساعت تلف شد.

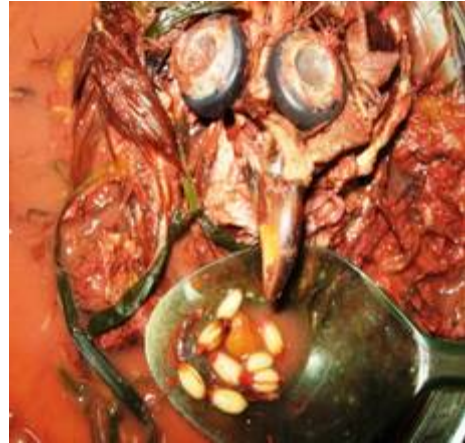روش تشخیص

بعد از نکروپسی حیوان تلف شده، کلیه و کبد برای بررسی تغییرات پاتولوژیک جمع‌آوری شد. نمونه‌ها در فرمالین ۱۰ درصد قرار داده شدند. سپس به وسیله‌ی اتانول ۷۰ درصد دهیدراته و سپس حمام پارافین ۵۶ درجه‌ی سانتی‌گراد برای ورود پارافین به درون نسوج مورد استفاده قرار گرفت. مقاطع ۵ میکرونی از بلوک‌های پارافینی با استفاده از میکروتوم چرخشی (آلمانی) تهیه شد. با استفاده از متد استاندارد، رنگ‌آمیزی هماتوکسیلین-ائوزین (H&E) روی بافت‌ها انجام گرفت (Luna 1968). برای بررسی‌های تکمیلی با استفاده از فتومیکروسکوپ (Olympus) از نمونه‌ها عکس‌برداری شد. مجموعه بررسی‌ها، مشاهدات محیطی در محل تلف شدن حیوان و مشاهدات بالینی، احتمال وقوع مسمومیت با نوعی قارچ‌کش را تقویت کرد.

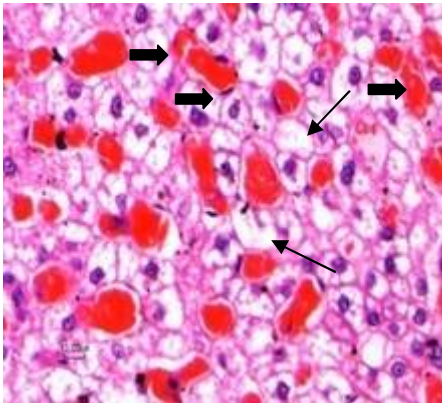
در این پژوهش برای آماده‌سازی نمونه و استخراج سموم در محتویات معده و سایر بافت‌ها از روش توصیه شده توسط EPA شماره ۱۰۱۳۱۶ استفاده شده است (Gronberg et al. 1991). به منظور شناسایی سم احتمالی، نمونه‌های استاندارد قارچ‌کش‌ها (Augsburg، آلمان) تهیه و به دستگاه گاز کروماتوگراف تزریق شد. نمونه‌های استخراج شده با مقداری متانول بازسازی و برای تجزیه به دستگاه کروماتوگرافی گازی (GC) با علامت تجاری Varian مجهز به آشکارساز NPD تزریق شد. در پایان، پیک‌های حاصل از تزریق نمونه‌های



تصویر ۳: الگوی نکروز و اتساع سینوزوئیدهای کبدی مرکز لوبولی (فلش بلند) و الگوی تغییر چربی مرکز آسینی (فلش کوتاه) است. جهت پیکان ورید مرکز لوبولی کبد را نشان می‌دهد (بزرگنمایی ۱۰×).



تصویر ۲: محتویات معده‌ی سگ کاملاً صورتی رنگ و آثاری از لاشه پرنده به همراه گندم مسموم شده با تبوکونازول. محتویات آغشته به رنگ صورتی مشاهده شد.

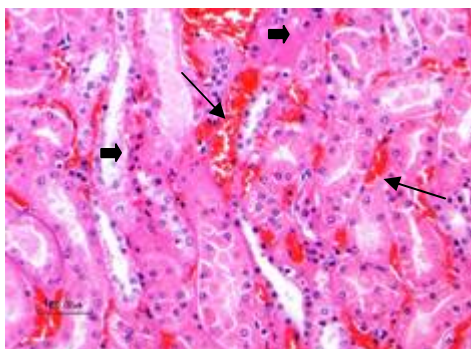


تصویر ۴: پیکان‌های بلند نشان‌دهنده‌ی تغییر چربی در سلول‌های کبدی است و پیکان‌های کوتاه یک هسته پیکنوزه و نکروز هپاتوسیت‌ها را نشان می‌دهد که در نتیجه‌ی آن اتساع و پرخونی شدید سینوزوئیدهای کبدی (نوک پیکان‌ها) رخ داده است (بزرگنمایی ۴۰×).

پس از تطبیق پیک‌های نمونه‌های استخراج شده بافت‌ها با پیک‌های استاندارد، تطبیق پیک‌ها با استاندارد تبوکونازول، تأیید شد. نمونه‌ها برای تأیید قطعی مسمومیت با دستگاه گاز کروماتوگرافی-اسپکترومتری جرمی (GC_Mass) هم آنالیز شد و در نهایت مسمومیت با تبوکونازول تأیید قطعی شد. بر اساس ارتفاع پیک‌های به دست آمده، میزان تجمع در بافت‌ها به شرح ذیل بود: کبد < قلب < کلیه < مغز < طحال < خون.

در بررسی‌های هیستوپاتولوژیک، در کبد، نکروز هپاتوسیت‌ها به همراه هسته‌های پیکنوزه با الگوی مرکز لوبولی و تغییر چربی وسیع با الگوی مرکز آسینی قابل توجه بود. همچنین اتساع شدید و گسترده‌ی سینوزوئیدها به دلیل تخریب هپاتوسیت‌ها مشاهده شد (تصاویر ۳ و ۴).

در کلیه نیز پرخونی به ویژه در قسمت دوم کورتکس به همراه نکروز حاد لوله‌های کلیوی (ATN) به صورت پراکنده و منفرد مشاهده می‌شد (تصویر ۵).



تصویر ۵: پرخونی در کلیه با پیکان‌های بلند و نکروز حاد لوله‌های کلیوی (ATN) با پیکان‌های کوتاه مشخص شده است (بزرگنمایی ۴۰×).

بحث و نتیجه گیری

مسمومیت با تبوکونازول (یک ضد قارچ کش مورد استفاده در کشاورزی) چه در مواردی که انسان یا حیوان مستقیماً دسترسی به سم داشته باشد و چه غیرمستقیم از طریق دسترسی به گیاهان آلوده، رخ می دهد. علائم مسمومیت با تبوکونازول در موش صحرایی (رت) توصیف شده، که شامل بی قراری، عدم تعادل، اسپاسم در برخی اندامها و ضعف شدید است، اما مسمومیت در سگ نادر می باشد. هیچ گزارشی از مسمومیت حاد با تبوکونازول در سگ وجود ندارد و تنها مطالعات اندکی روی مسمومیت مزمن با این ماده در سگ صورت گرفته است (Nasreddine and Parent-Massin, 2002).

جایگاه متابولیسم قارچ کش های کونازولی-تریازولی در میکروزوم های کبدی است (Ward et al. 2006). بسیاری از آفت کش ها و سم ها در غلظت های زیاد در کبد تجمع می یابند. در نتیجه، بیشترین آثار مخرب ناشی از سموم نیز در این اندام قابل مشاهده است (Nasreddine and Parent-Massin 2002, Selvi and Revathi 2012). گزارش حاضر، بیشترین میزان تجمع تبوکونازول پس از محتویات معده، در کبد بود و در مطالعه هیستوپاتولوژی نیز هپاتوسیت ها دچار تغییر چربی، نکروز و تخریب وسیع شده بودند. در تحقیق دیگری، واکوئله شدن و تخریب سلول های کبدی موش صحرایی در مسمومیت مزمن با تبوکونازول گزارش شده است که ممکن است در اثر استفاده از منابع ذخیره ای برای دریافت انرژی توسط حیوان بوده باشد (Selvi and Revathi 2012). ولی در گزارش پیش رو، بروز این تغییرات شدید و وسیع می تواند به دلیل تأثیر سم روی هپاتوسیت های متابولیزه کننده این سم باشد، چرا که این مسمومیت یک مورد حاد می باشد. مطالعه روی متابولیسم تبوکونازول در پستانداران و گیاهان نشان داده که اجزاء فعال شبه تبوکونازول از گروه تری آزول ها، طی مکانیسم هایی از جمله اکسیداسیون و کونژوگه شدن، به متابولیت هایی تبدیل می شوند که قابلیت

تجمع در بافت های مختلف و دژنراسیون آن ها را دارند (Nasreddine and Parent-Massin 2002, Strickland et al. 2004).

در یک مطالعه، بافت های کبد و آبشش ماهیان در تماس با غلظت های کشنده تبوکونازول مورد بررسی قرار گرفته و واکوئله شدن وسیع، پیکنوز و نکروز هپاتوسیت ها و پرخونی مویرگ های کبدی مشابه آن چه در گزارش حاضر آمده است، مشاهده شد (Selvi and Revathi 2012). در تحقیق دیگری که توسط Lorenz در سال ۱۹۸۴ انجام شد، آسیب کبدی ناشی از مسمومیت با تبوکونازول به صورت تورم سلولی، نکروز هپاتوسیت ها و تغییر چربی در آبزیان گزارش شده بود که نتایج گزارش پیش رو نیز چنین تغییراتی را نشان می دهد. طبق مشاهدات Gerbracht و Spielmann در سال ۱۹۹۸ نیز تغییرات هیستوپاتولوژیک مشابه در سگ تماس گرفته با تبوکونازول مشاهده شده بود. در گزارش های دیگر آثاری از بروز هپاتومگالی، افزایش پرولیفراسیون هپاتوسیت ها و حتی ایجاد تومور کبدی در حیوانات دریافت کننده تبوکونازول جلب توجه می کرد (Martin et al. 2007, Peffer et al. 2007). طبق تحقیقات Allen و همکاران در سال ۲۰۰۶، قارچ کش های تریازولی دارای دو گروه کلی تومورزا و غیر تومورزا در کبد موش هستند ولی هر دو گروه از نظر اعمال اثر روی فعالیت آنزیم سیتوکروم اکسیداز کبدی (عامل متابولیزه کننده ی فاز یک بیوترانس فورمیشن) و القاء جراحات پاتولوژیک مطرح شده در کبد موش، مشابه عمل می کنند.

در مطالعه ای که توسط Moser و همکاران در سال ۲۰۰۱ انجام شد، تأثیر تبوکونازول روی سیستم ایمنی، تناسلی و عصبی رت مورد بررسی قرار گرفت که طبق نتایج آن تحقیق، تأثیر بر سیستم عصبی به صورت تغییرات رفتاری و نوروپاتولوژی مشاهده شده بود. مطالعات Sancho و همکاران در سال ۲۰۰۹، نشان داد که تماس کوتاه مدت با تبوکونازول در مقادیر تحت حاد،

دلیل بروز واکنش‌های استرس اکسیداتیو و تولید رادیکال‌های آزاد، مستقیماً روی سلامتی موجودات تأثیر می‌گذارد. به این معنی که تبوکونازول و متابولیت‌های آن، عامل ایجاد برخی از واکنش‌های اکسیداتیو و مخرب می‌باشد (Toni et al. 2011).

محیطزیست و حیواناتی که در آن زندگی می‌کنند، به ویژه دام‌های اهلی به طرق مختلف در معرض آلودگی‌های انواع آفت‌کش‌ها قرار دارند. استفاده از آفت‌کش‌ها در محیط‌های کشاورزی، یک ضرورت برای مراقبت از محصولات است. از سوی دیگر همین مراقبت از محصولات، سلامت حیات وحش و دام‌های حاضر در چنین محیط‌هایی را نیز به مخاطره می‌اندازد. در این میان قارچ‌کش‌ها با میزان مصرف نسبتاً بالا در محصولات کشاورزی، یکی از ترکیبات مورد توجه از نظر احتیاط در مصرف می‌باشد. در این مقاله تلاش شده اثرات سمی قارچ‌کش تیوکونازول بر بافت‌های حیاتی در یک وقوع طبیعی مورد بررسی قرار گیرد. این گزارش به خوبی نشان می‌دهد که امکان مواجهه موجودات غیرهدف، از جمله سگ و حتی انسان با این ترکیبات به سادگی فراهم می‌گردد و ممکن است دوز مسمومیت‌زا و کشنده این قارچ‌کش برای انسان حتی بسیار پایین‌تر از سگ باشد. مطالعه‌ی حاضر به منزله‌ی زنگ خطر و هشدار است که باید آن را جدی گرفت و برای تصحیح آن چاره‌ای اندیشید.

موجب اختلالات فیزیولوژیک در ماهی نر می‌شود و همچنین این قارچ‌کش یک سم عصبی بالقوه است.

تبوکونازول و قارچ‌کش‌های تریازولی، دارای اثرات تخریبی شدید روی سیستم اندوکراین بوده و طی آن موجب مهار آنزیم‌های کلیدی در تولید هورمون‌های استروئیدی از جمله آنزیم استرول ۱۴-آلفا دمتیلاز، آروماتاز و سیتوکروم p17 می‌شود. از این رو این ترکیبات را از مختل‌کننده‌های سیستم اندوکراین دانسته و بسیاری از تغییرات و اختلالات ناشی از آن‌ها را با این اثرات مرتبط می‌دانند (Zarn et al. 2003, Kjærstad et al. 2007, Taxvig et al. 2007).

در تحقیقی که در سال ۱۹۹۸ توسط Ronis و همکارانش انجام شده بود، فعالیت قارچ‌کش‌های مهارکننده‌ی بیوسنتز ارگوسترول در میکروزوم‌های کلیه‌ی بلدرچین نر با آنچه قبلاً در میکروزوم‌های کبد بلدرچین مطالعه شده بود، مقایسه شد و طبق نتایج ایشان، الگوهای مختلفی از مهار و القاء آنزیم‌های سیتوکروم p450 کلیوی در متابولیسم تستوسترون مطرح شد، در حالی که در میکروزوم‌های کبد بلدرچین تنها مهار این آنزیم‌ها توسط این قارچ‌کش‌ها مشاهده شده بود. ضایعات بافت کلیه در این گزارش حاکی از بروز نکروز پراکنده در لوله‌ها و پرخونی شدید است که می‌تواند در نتیجه‌ی تأثیر تبوکونازول بر سلول‌ها و تخریب آن‌ها از طریق همین مکانیسم‌های مهار و القاء آنزیمی باشد.

نتایج یک تحقیق در این زمینه نشان داد که مواجهه با تبوکونازول در دامداری و یا در شرایط آزمایشگاهی به

منابع

Allen, J.W.; Wolf, D.C.; George, M.H.; Hester, S.D.; Sun, G.; Thai, S.-F. et al. (2006). Toxicity profiles in mice treated with hepatotumorigenic and non-hepatotumorigenic triazole conazole fungicides: propiconazole, triadimefon, and myclobutanil. *Toxicologic Pathology* 34: 853-862.

Gerbracht, U. and Spielmann, H. (1998). The use of dogs as second species in regulatory testing of

pesticides I. interspecies comparison. *Archives of toxicology*, 72, 319-329.

Goel, L.B.; Singh, D.P.; Sinha, V.C.; Singh, A.; Singh, K.P.; Tewari, A.N. et al. (2001). Efficacy of Raxil (tebuconazole) for controlling the loose smut of wheat caused by *Ustilago segetum* var. *tritiei*. *Indian Phytopathology* 54: 270-271.

- Gronberg, R.R., Chopade, H.M.; Mathew A.E, (1991). An analytical residue method for the determination of tebuconazole and HWG 2061 residues in bovine and poultry tissues, milk and eggs. *Residue Analytical Method – Animals*: 171-174.
- Lorenz, G. (1985). [Liver damage caused by pesticides]. *Zentralblatt für allgemeine Pathologie und pathologische Anatomie* 130: 533-538.
- Luna, L.G. (1968). *Manual of histologic staining methods of the Armed Forces Institute of Pathology*. McGraw-Hill, 3rd edition.
- Martin, M.T.; Brennan, R.J.; Hu, W.; Ayanoglu, E.; Lau, C.; Ren, H. et al. (2007). Toxicogenomic study of triazole fungicides and perfluoroalkyl acids in rat livers predicts toxicity and categorizes chemicals based on mechanisms of toxicity. *Toxicological Sciences* 97: 595-613.
- Moser, V.; Barone, S.; Smialowicz, R.; Harris, M.W.; Davis, B.J.; Overstreet, D. et al. (2001). The effects of perinatal tebuconazole exposure on adult neurological, immunological, and reproductive function in rats. *Toxicological Sciences* 62: 339-352.
- Nasreddine, L. and Parent-Massin, D. (2002). Food contamination by metals and pesticides in the European Union. Should we worry? *Toxicology Letters* 127: 29-41.
- Peffer, R.C.; Moggs, J.G.; Pastoor, T.; Currie, R.A.; Wright, J.; Milburn, G. et al. (2007). Mouse liver effects of cyproconazole, a triazole fungicide: role of the constitutive androstane receptor. *Toxicological Sciences* 99: 315-325.
- Ronis, M.J.; Celander, M. and Badger, T.M. (1998). Cytochrome P450 enzymes in the kidney of the bobwhite quail (*Colinus virginianus*): induction and inhibition by ergosterol biosynthesis inhibiting fungicides. *Comparative Biochemistry and Physiology. Part C, Pharmacology, Toxicology and Endocrinology* 121: 221-229.
- Sancho, E.; Fernández-Vega, C.; Villarroel, M.J.; Andreu-Moliner, E. and Ferrando, M.D. (2009). Physiological effects of tricyclazole on zebrafish (*Danio rerio*) and post-exposure recovery. *Comparative Biochemistry and Physiology, Part C: Toxicology & Pharmacology* 150: 25-32.
- Selvi, C.V. and Revathi, K. (2012). Histological changes in the gills and liver of *Labeo rohita* exposed to tebuconazole. *Journal of Experimental Zoology, India* 15: 279-281.
- Shen, Z.; Zhu, W.; Liu, D.; Xu, X.; Zhang, P. and Zhou, Z. (2012). Stereoselective degradation of tebuconazole in rat liver microsomes. *Chirality* 24: 67-71.
- Strickland, T.C.; Potter, T.L. and Joo, H. (2004). Tebuconazole dissipation and metabolism in Tifton loamy sand during laboratory incubation. *Pest management Science* 60: 703-709.
- Taxvig, C.; Hass, U.; Axelstad, M.; Dalgaard, M.; Boberg, J.; Andeasen, H.R. and Vinggaard, A.M. (2007). Endocrine-disrupting activities in vivo of the fungicides tebuconazole and epoxiconazole. *Toxicological Sciences* 100: 464-473.
- Toni, C.; Loro, V.L.; Santi, A.; de Menezes, C.C.; Cattaneo, R.; Clasen, B.E. and Zanella, R. (2011). Exposure to tebuconazole in rice field and laboratory conditions induces oxidative stress in carp (*Cyprinus carpio*). *Comparative Biochemistry and Physiology Part C: Toxicology & Pharmacology* 153: 128-132.
- Ward, W.O.; Delker, D.A.; Hester, S.D.; Thai, S.-F.; Wolf, D.C.; Allen, J.W. and Nesnow, S. (2006). Transcriptional profiles in liver from mice treated with hepatotumorigenic and nonhepatotumorigenic triazole conazole fungicides: propiconazole, triadimefon, and myclobutanil. *Toxicologic Pathology* 34: 863-878.
- Zarn, J.A.; Brüsweiler, B.J. and Schlatter, J.R. (2003). Azole fungicides affect mammalian steroidogenesis by inhibiting sterol 14 alpha-demethylase and aromatase. *Environmental Health Perspectives* 111: 255-261.

Poisoning of dog by Tebuconazole fungicide- a case report

Yargholi, M.¹; Aliesfahani, T.²; Mosavi, Sh.S.³; Mehdi Erphani, A.¹; Bashiri Dezfouli, A.⁴; Bagher Hajkazemi, M.¹; Heidary, M.¹ and Salar-Amoli, J.⁵

Received: 29.10.2014

Accepted: 24.05.2015

Abstract

This case report surveys a six years old male dog which was perished in 2 hours. The clinical symptoms including depression, anorexia, diarrhea, severe thirst and foamy saliva was seen. Albeit the supportive treatment, the dog was perished. Formalin-fixed samples of liver and kidney were collected for pathological examination. Besides, for toxicological experiments the frozen gastric contents along with part of liver, heart, kidney, brain, spleen and blood experiments were sent to Toxicology Research Center of Veterinary Medicine School of Tehran University. Necropsy findings revealed the congested, dark and dehydrated organs. Histopathological studies showed bleeding, congestion and necrosis in kidney and liver tissues along with fatty changes in hepatocytes. According to the pinkish appearance of gastric contents, existence of carcass (possibly a crow) and wheat seeds imbedded with pink color, we speculated that the dog was probably poisoned by a fungicide. In toxicological examinations using gas chromatography method (GC-NPD), the cause of poisoning was revealed to be tebuconazole fungicide. This is the first report of tebuconazole intoxication in dogs in Iran.

Key words: Fungicide, Tebuconazole, Dog, Poisoning, Gas chromatography, Histopathology

1- Expert of Veterinary Directorate of Zanjan Province, Zanjan, Iran

2- Expert of the Department of Basic Sciences, Faculty of Veterinary Medicine, University of Tehran, Tehran, Iran

3- DVSc Graduated of Pathology, Faculty of Veterinary Medicine, University of Tehran, Tehran, Iran

4- PhD Student of Toxicology, Faculty of Veterinary Medicine, University of Tehran, Tehran, Iran

5- Professor, Department of Basic Sciences, Faculty of Veterinary Medicine, University of Tehran, Tehran, Iran

Corresponding Author: Salar-Amoli, J., E-mail: jsalar@ut.ac.ir