بررسی تأثیر آلبندازول، *اکیناسه‌پورپوره‌آ*، آقطی و نانوذرات اکسید روی بر کیست هیداتیک تک‌حفره‌ای در موش کوچک آزمایشگاهی

محمدحسین راضی‌جلالی[۱*]، علیرضا البرزی[۲]، حسین نجف‌زاده‌ورزی[۳]، مسعود قربانپور[۴] و لیلا درخشان[۵]

تاریخ دریافت: ۹۲/۱۱/۱۲ تاریخ پذیرش: ۹۳/۱۰/۶

چکیده

هیداتیدوزیس از مهم‌ترین بیماری‌های مشترک انسان و دام می‌باشد. جراحی، درمان انتخابی و درمان دارویی برای بیماران غیرقابل جراحی توصیه می‌شود. در این مطالعه، اثرات درمانی داروهای گیاهی اکیناسه، آقطی و نانواکسید روی در مقایسه با آلبندازول در آلودگی تجربی موش آزمایشگاهی بررسی گردید. تعداد ۳۶ سر موش به ۶ گروه تقسیم شدند. تعداد ۲۰۰۰ عدد پروتواسکولکس زنده به صورت داخل صفاقی به موش‌های گروه آلوده تزریق و مدت ۸ ماه نگهداری شدند. به گروه غیرآلوده به عنوان شاهد به صورت داخل صفاقی سرم فیزیولوژی تزریق شد. تعداد ۶ موش از گروه آلوده با نانواکسید روی، یک گروه با اکیناسه، یک گروه با آقطی و یک گروه نیز با آلبندازول به مدت یک ماه، روزانه درمان شدند. پس از اتمام دوره‌ی درمان، موش‌ها کالبدگشایی شدند. تعداد، اندازه و حجم کیست‌های جدا شده تعیین گردید. نتایج نشان داد که در تمامی گروه‌های آلوده، کیست تشکیل شده است. علاوه بر آن تعداد، اندازه و حجم کیست‌ها در گروه‌های درمان شده در مقایسه با گروه شاهد آلوده کاهش معنی‌داری داشت ($P<۰/۰۵$). کم‌ترین تعداد کیست در گروه درمانی اکیناسه و کم‌ترین اندازه و حجم کیست در گروه تحت درمان با آقطی مشاهده شد. بیش‌ترین تعداد، حجم و اندازه کیست در گروه شاهد آلوده مشاهده گردید. بررسی اثر درمانی آقطی، اکیناسه و نانواکسید روی در مطالعه‌ی حاضر مؤید اثرات کاهشی مشخص در تعداد، اندازه و حجم کیست بود. به نظر می‌رسد اثر کاهشی آقطی و اکیناسه با تحریک سیستم ایمنی میزبان مرتبط باشد. اثرات پروتواسکولکس‌کشی نانواکسید روی ممکن است به دلیل اثرات ضد استرس اکسیداتیوی آن و یا مشابه اثرات کشندگی آن بر سلول‌های سرطانی باشد. به هر حال یافتن مکانیسم اثر هریک از این‌ها و به خصوص مواد مؤثره گیاهان مورد نظر، نیازمند مطالعات تکمیلی بیش‌تری می‌باشد.

کلمات کلیدی: هیداتیدوزیس، آلبندازول، اکیناسه، آقطی، نانو اکسید روی

مقدمه

هیداتیدوزیس یکی از قدیمی‌ترین بیماری‌های شناخته شده بشر است. انگل *اکینوکوکوس گرانولوزوس* عامل ایجاد کیست هیداتیک تک‌حفره‌ای در میزبان‌های واسط است. سگ میزبان نهایی انگل و در میان علف‌خواران گوسفند مهم‌ترین میزبان واسط آن محسوب می‌شود. در گوسفند مهم‌ترین اندامی که در آن کیست‌های هیداتیک تشکیل می‌شود، به‌ترتیب ریه، کبد، مغز و سایر احشا می‌باشند (Smego and Sebanego 2005).

ابتلای انسان که به عنوان میزبان بن‌بست این انگل مطرح است، بلع تخم‌های این سستود می‌تواند منجر به تشکیل کیست‌های اولیه یک‌حفره‌ای گردد. گاهی در اثر پارگی تصادفی کیست‌های اولیه، تکثیر غیرجنسی انگل

[۱*] دانشیار گروه پاتوبیولوژی، دانشکده‌ی دامپزشکی، دانشگاه شهید چمران اهواز E-mail: mh.jalali@scu.ac.ir (نویسنده‌ی مسئول)

[۲] استادیار گروه پاتوبیولوژی، دانشکده‌ی دامپزشکی، دانشگاه شهید چمران اهواز

[۳] استاد گروه علوم پایه، دانشکده‌ی دامپزشکی، دانشگاه شهید چمران اهواز

[۴] استاد گروه پاتوبیولوژی، دانشکده‌ی دامپزشکی، دانشگاه شهید چمران اهواز

[۵] دانشجوی دکتری تخصصی انگل‌شناسی دامپزشکی، دانشکده‌ی دامپزشکی، دانشگاه شهید چمران اهواز

موجب تولید و گسترش کیست‌های ثانویه نیز می‌شود. در ایران هیداتیدوزیس یکی از بیماری‌های اندمیک و مهم و علت مراجعات بسیار به بخش جراحی بیمارستان‌ها می‌باشد (Mousavi and Hazrati Tappeh 2010). روش درمانی، یکی از چالش‌های اساسی مرتبط با کیست هیداتیک است. گرچه عمل جراحی درمان انتخابی آن است، اما درمان دارویی برای بیماران غیرقابل جراحی توصیه می‌شود. یافتن داروهای جدید با اثرات ضدانگلی مناسب و هم‌چنین تقویت‌کننده‌ی سیستم ایمنی به منظور از بین بردن و جلوگیری از گسترش انگل در بدن همواره مد نظر محققان قرار داشته است. از آن جا که داروهای گیاهی در مقایسه با داروهای شیمیایی در ایران به میزان زیاد قابل دسترس و تولید می‌باشند و نسبت به داروهای شیمیایی عوارض کم‌تری دارند و امکان پذیرش آن‌ها توسط بیمار بیش‌تر است، در این مطالعه از دو گیاه دارویی اکیناسه و آقطی در درمان کیست هیداتیک استفاده گردید. *اکیناسه پورپوره‌آ* یا گیاه سرخارگل با نام علمی *Echinacea purpurea* یکی از گیاهان پرمصرف در جهت تقویت ایمنی به خصوص در بیماری‌های ویروسی تضعیف‌کننده‌ی ایمنی می‌باشد، اثرات محرک سیستم ایمنی گیاه اکیناسه شامل افزایش تولید سایتوکین‌ها، تحریک ماکروفاژ و لنفوسیت‌های T و افزایش سلول‌های کشنده طبیعی می‌باشد (Currier and Miller 2001, Zhai et al. 2007). آقطی گیاهی از خانواده‌ی *کاپریفولیاسه* (*Caprifoliaceae*) است و یوروسالیک اسید موجود در عصاره‌ی آن یک ترکیب فعال دارای اثرات ضدموتاسیونی، ضدویروسی، ضد اکسیداتیو مستقیم، ضد التهابی، ضد درد و ضد تکثیر سلولی می‌باشد (Ikeda et al. 2008, Ramachandran and Prasad 2008). از آن جا که نانوداروها نسبت به داروهای معمولی از مزیت‌هایی نظیر کاهش عوارض جانبی، تجویز مقادیر کم‌تر، خلوص بالاتر، انتخابی‌تر عمل کردن داروها در بافت‌های هدف، دارورسانی بهتر و راحت‌تر در بدن و کاهش سمیت دارویی برخوردار هستند، در این مطالعه علاوه بر گیاهان دارویی ذکر شده، از نانواکسید روی نیز جهت درمان کیست هیداتیک استفاده گردید (McNeil 2011). تجویز موضعی روی، سبب کاهش عفونت‌های ثانویه از طریق افزایش سیستم دفاعی موضعی و فعالیت کلاژنولایتیک و تحریک اپیتلیزاسیون مجدد زخم می‌شود (Moezzi et al. 2012). آلبندازول از ترکیبات بنزیمیدازول‌ها، یکی از داروهای معمول در درمان کیست هیداتیک است که علی‌رغم مصرف خوراکی، غلظت سرمی بالایی ایجاد می‌کند. سمیت کبدی و خونی شایع‌ترین و شدیدترین عوارض ناخواسته این دارو می‌باشد (Smego and Sebanego 2005). از آن جا که ایمنی میزبان نقش مهمی در پیش‌گیری از گسترش آلودگی در بدن و همین‌طور در از بین بردن کیست و کلسیفیکاسیون آن بر عهده دارد، به نظر می‌رسد تقویت ایمنی میزبان می‌تواند در درمان مؤثر باشد؛ بنابراین در این مطالعه، اثربخشی سه داروی ایمونومودولاتور (دو گیاه دارویی و یک نانو دارو) در مدل تجربی بر کیست هیداتیک در موش سوری بررسی شد.

مواد و روش کار

جداسازی، آزمایش و نگهداری پروتواسکولکس کیست هیداتیک

کبد و ریه‌ی گوسفندان آلوده به کیست هیداتیک از کشتارگاه اهواز جمع‌آوری و به آزمایشگاه انگل‌شناسی دانشکده‌ی دامپزشکی، دانشگاه شهید چمران اهواز انتقال داده شد؛ سطح کیست‌ها با الکل ۷۰ درصد ضدعفونی شد و با سرنگ استریل مایع حاوی پروتواسکولکس‌ها جمع‌آوری گردید. مایع استخراج شده از کیست هیداتیک با PBS (pH: ۷/۲) حاوی جنتامایسین (۴۰ میکروگرم در میلی‌لیتر) شستشو داده شده و جهت تأیید زنده بودن پروتواسکولکس‌ها به روش آزمایش ائوزین ۱ درصد بررسی شد. نمونه‌هایی که بیش از ۹۰ درصد زنده بودند، جهت تزریق به موش‌ها و ایجاد کیست‌های هیداتیک ثانویه مورد استفاده قرار گرفتند. پروتواسکولکس‌ها تا

زمان تزریق در محیط کشت RPMI استریل نگهداری شدند (Dematteis et al. 1999).

گروه‌بندی و آلوده کردن موش‌ها، کاربرد دارو

در این مطالعه از موش کوچک آزمایشگاهی، جنس نر، نژاد BALB/c، سن حدود ۸ هفته و وزن ۳۰-۲۵ گرم استفاده گردید. موش‌ها در وضعیت دمای ۲۴-۲۰ درجه‌ی سانتی‌گراد و ۱۲ ساعت نور و ۱۲ ساعت تاریکی و رطوبت ۵۵-۴۵ درصد با دسترسی آزاد به آب و غذا نگهداری شدند. موش‌های مورد نظر به ۲ گروه (گروه شاهد منفی با ۶ سر موش و گروه آلوده با ۳۶ سر موش در ۶ گروه ۶ تایی) تقسیم شدند. در موش‌های گروه آلوده برای ایجاد آلودگی تجربی مقدار ۰/۰۱۵ میلی‌لیتر از پروتواسکولکس ته نشین شده با PBS به حجم ۰/۲ میلی‌لیتر رسانده شد و در مجموع تعداد ۲۰۰۰ عدد پروتواسکولکس زنده با سرنگ انسولینی به صورت داخل صفاقی به هر یک از موش‌ها تزریق شد (Haniloo et al. 2008). در مجموع ۳۶ سر موش با این روش آلوده شدند. موش‌ها به مدت ۸ ماه در آزمایشگاه انگل‌شناسی نگهداری شدند. بعد از طی این مدت، تعداد ۶ سر موش از گروه آلوده کالبدگشایی و وضعیت موش‌ها از لحاظ آلودگی و وجود کیست هیداتیک ایجاد شده، بررسی شد؛ سپس موش‌های آلوده به کیست هیداتیک باقی مانده به ۵ گروه ۶ تایی تقسیم شدند.

گروه اول آلوده، بدون دریافت دارو و تا پایان دوره‌ی آزمایش (۳۰ روز) به عنوان گروه شاهد مثبت نگهداری شدند. گروه دوم آلوده، روزانه نانواکسید روی به مقدار ۵ میلی‌گرم به ازای هر کیلوگرم وزن بدن به صورت داخل صفاقی؛ گروه سوم آلوده، روزانه عصاره هیدروالکلی اکیناسه را به مقدار ۴۰۰ میلی‌گرم به ازای هر کیلوگرم وزن بدن (Freier et al. 2003) به صورت خوراکی دریافت کردند. گروه چهارم آلوده، روزانه عصاره‌ی هیدروالکلی آقطی، به مقدار ۱۵۰ میلی‌گرم به ازای هر کیلوگرم وزن بدن (Ebrahimzadeh et al. 2006) به صورت تزریق داخل صفاقی و گروه پنجم آلوده، روزانه آلبندازول، به مقدار ۱۵۰ میلی‌گرم به ازاء هر کیلوگرم وزن بدن (Hashemi Tabar et al. 2009) به صورت خوراکی دریافت کردند. تمام حیوانات ۴ گروه درمانی به مدت ۳۰ روز داروهای مورد نظر را دریافت کردند و حیوانات گروه شاهد مثبت و منفی در وضعیت یکسان تغذیه‌ای و فیزیکی نگهداری شدند. پس از اتمام دوره‌ی درمان (۳۰ روز)، موش‌های مورد آزمایش (گروه‌های درمانی و شاهد مثبت و منفی) با قرار دادن در دسیکاتور حاوی اتر کشته شدند. پس از کالبدگشایی، کیست‌ها به آرامی خارج و پس از جداسازی، تعداد، اندازه و حجم کیست‌های تشکیل شده در احشا تعیین شد. اندازه‌گیری کیست‌ها با خط‌کش و با در نظر گرفتن بزرگ‌ترین قطر هر کیست و شمارش آن‌ها به صورت مشاهده‌ی مستقیم و یا با استفاده از استریو میکروسکوپ انجام شد. برای اندازه‌گیری حجم آن‌ها، کل کیست‌های جمع‌آوری شده در هر گروه، در مزور با حجم ۱۰ میلی‌لیتر ریخته شد و پس از افزودن آب با سرنگ ۱۰ سی‌سی اختلاف حجم مایع به عنوان حجم کیست در نظر گرفته شد. تعداد، اندازه و حجم کیست‌ها در گروه‌های مختلف با استفاده از روش آماری آنالیز واریانس یک طرفه (One- WayAnova) تجزیه و تحلیل شد. آنالیز توسط نرم افزار SPSS 19 انجام گرفت و $P<0/05$، به عنوان اختلاف معنی‌دار در نظر گرفته شد.

نتایج

چنان که در جدول ۱ نشان داده شده است، درمان موش‌ها با داروی نانواکسید روی به مقدار ۵ میلی‌گرم به ازای هر کیلوگرم وزن بدن، اکیناسه به مقدار ۴۰۰ میلی‌گرم به ازای هر کیلوگرم وزن بدن، آقطی به مقدار ۱۵۰ میلی‌گرم به ازای هر کیلوگرم وزن بدن و آلبندازول به مقدار ۱۵۰ میلی‌گرم به ازای هر کیلوگرم وزن بدن، به مدت ۳۰ روز متوالی (با ۴ گروه داروی مورد بررسی) منجر به کاهش تعداد، اندازه و حجم کیست‌ها گردید که در مقایسه با

گروه شاهد آلوده شده (شاهد مثبت) این کاهش‌ها از نظر آماری معنی‌دار بود (P<۰/۰۵).

نتایج این مطالعه نشان داد که در تمام ۳۶ سر موشی که با روش تزریق داخل صفاقی، پروتواسکولکس دریافت کرده بودند، کیست هیداتیک ثانویه تشکیل شده است. کلیه‌ی کیست‌ها در محوطه‌ی بطنی تشکیل شده بودند. در هیچ یک از ۶ سر موشی که تحت عنوان گروه شاهد غیرآلوده (شاهد منفی) پروتواسکولکسی دریافت نکرده بودند، کیستی مشاهده نشد؛ در صورتی که نتایج بررسی کالبدگشایی تمام ۶ سر موشی که به عنوان شاهد مثبت در نظر گرفته شده بودند نیز ۱۰۰ درصد آلودگی به کیست هیداتیک نشان داده شد.

در موش‌های گروه شاهد مثبت، کم‌ترین تعداد کیست ۳۸ و بیش‌ترین آن ۱۲۶ عدد با میانگین ۶۷/۵ در هر سر موش به دست آمد. در موش‌های گروه شاهد مثبت، کم‌ترین اندازه‌ی کیست ۱ میلی‌متر و بیش‌ترین آن ۲۳ میلی‌متر با میانگین ۸/۵ میلی‌متر و در موش‌های گروه شاهد مثبت، کم‌ترین حجم کیست‌های حاصل، ۹ سانتی‌متر مکعب (سی‌سی) و بیش‌ترین حجم آن‌ها ۱۲ سی‌سی با میانگین ۹/۹ سی‌سی مشاهده گردید. کم‌ترین تعداد کیست در موش‌های آلوده (۱ عدد) در یک سر موش گروه تحت درمان با *اکیناسه پورپوره آ* و کم‌ترین اندازه‌ی کیست (۱ میلی‌متر) در گروه شاهد آلوده و گروه تحت درمان با آقطی و کم‌ترین حجم کیست (۰/۳ سی‌سی) در گروه تحت درمان با آقطی مشاهده گردید (تصویر ۱ و ۲).

تصویر ۱: موش آلوده شده (گروه شاهد) با پروتواسکولکس *اکینوکوکوس گرانولوزوس* بعد از ۸ ماه

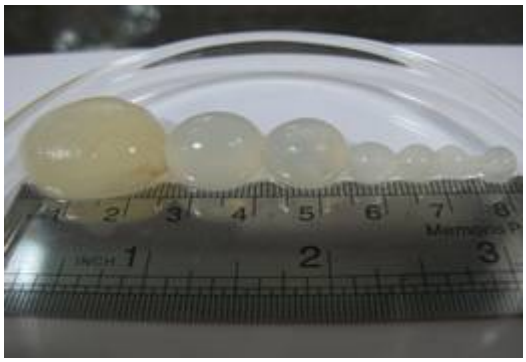

تصویر ۲: کیست‌های جدا شده از موش‌های آلوده شده با پروتواسکولکس *اکینوکوکوس گرانولوزوس* بعد از ۸ ماه

جدول ۱: اثر داروهای آلبندازول، اکیناسه، آقطی و نانواکسید روی بر کیست‌های هیداتیک تجربی ایجاد شده در موش آزمایشگاهی نژاد BALB/c، جنس نر

گروه	تعداد کیست	میانگین تعداد کیست	اندازه (میلی‌متر)	میانگین اندازه (میلی‌متر)	حجم (سی‌سی)	میانگین حجم (سی‌سی)
شاهد منفی (غیرآلوده)	۰	۰	۰	۰	۰	۰
شاهد مثبت (آلوده)	۱۲۶–۳۸	۶۷/۵±۳/۹۸	۲۳- ۱	۸/۵±۴/۵۰	۱۲- ۹	۹/۹±۴/۸۹
آلبندازول	۱۳- ۳	۶/۸±۳/۰۸	۱۴- ۲	۵/۵±۳/۵۵	۸–۱	۳/۱±۳/۸۴
اکیناسه	۴–۱	۲/۳±۲/۹۳	۹–۲	۴/۹±۳/۰۴	۸– ۰/۵	۲/۰۸±۴/۶۰
آقطی	۸–۲	۴/۸±۳/۶۶	۱۰- ۱	۵/۲±۳/۶۵	۸– ۰/۳	۲/۴±۳/۹۶
نانواکسید روی	۱۷- ۳	۸/۵±۲/۸۷	۹–۲	۳/۷±۴/۰۳	۸–۱/۲	۲/۹±۳/۵۰

بحث

مطالعه‌ی اثربخشی مواد و داروها به ویژه گیاهان دارویی بر کیست‌های هیداتیک در میزبان‌های واسط طبیعی *اکینوکوکوس گرانولوزوس* در غالب موارد امکان‌پذیر نیست. استفاده از حیوان مناسب آزمایشگاهی برای ایجاد کیست هیداتیک ثانویه به مطالعات متنوع در زمینه‌های مختلف کیست از جمله پاتولوژی، ایمونولوژی و درمان می‌تواند کمک بزرگی نماید و نتایج مطلوب حاصل از این مطالعات در نهایت، جهت استفاده در درمان موارد انسانی استفاده شود (Yamashita 1998). از آن جایی که ایجاد کیست هیداتیک در حیوانات آزمایشگاهی از طریق خوراندن تخم انگل همیشه با خطر آلودگی انسانی همراه بوده است، این روش در مطالعات تجربی کم‌تر استفاده می‌شود. برای ایجاد کیست هیداتیک ثانویه از حیوانات و روش‌هایی با نتایج متفاوت استفاده شده است، به طوری که، در مطالعه‌ی Kakru و همکاران در سال ۲۰۰۸، جهت ایجاد آلودگی تجربی کیست هیداتیک در موش‌های سوری، از دو مقدار مختلف پروتواسکولکس استفاده شده است. ایشان تعداد ۱۰۰۰ و ۲۰۰۰ عدد پروتواسکولکس را به صورت داخل صفاقی و همین تعداد پروتواسکولکس را در دو گروه از موش‌ها به صورت زیرجلدی تزریق کردند. تزریق داخل صفاقی ۱۰۰۰ عدد پروتواسکولکس موجب ایجاد آلودگی نشد، در حالی که ۲۰۰۰ عدد پروتواسکولکس توانست در بیش از ۸۰ درصد موش‌ها سبب ایجاد آلودگی گردد. Mousavi و Hazrati Tappeh در سال ۲۰۱۰، با تزریق ۱۰۰۰ و ۲۰۰۰ عدد پروتواسکولکس به صورت داخل صفاقی در موش سوری به بررسی این آلودگی در کبد موش‌ها پرداختند. در مطالعه‌ی فوق مشاهده گردید که مناسب‌ترین غلظت به منظور ایجاد کیست هیداتیک تجربی ۲۰۰۰ پروتواسکولکس در ۰/۵ میلی‌لیتر بوده است. در بررسی‌ای که روی رشد کیست هیداتیک *اکینوکوکوس گرانولوزوس* در حیوانات آزمایشگاهی صورت گرفت مشخص شد که، ژربیل و موش BALB/c و خرگوش حیوانات آزمایشگاهی مناسبی جهت تشکیل کیست هیداتیک ثانویه می‌باشند. از نظر تشکیل تعداد بیش‌تر کیست، موش BALB/c حیوان مناسب‌تری است. در مقابل ژربیل حیوان مناسب‌تری جهت تشکیل کیست هیداتیک ثانویه بارور است و برخی از انواع موش‌ها از جمله موش NMR1 نسبت به تشکیل کیست هیداتیک ثانویه مقاومت نشان داده‌اند (رفیعی و کریگ ۱۳۸۲).

در حال حاضر روش جراحی، درمان اصلی بیماران مبتلا به کیست هیداتیک است، در صورتی که کیست‌ها در منطقه‌ی حساس و یا بیماری پیشرفته نبوده و امکان برداشت کامل کیست فراهم شود، این روش تا ۹۰ درصد موفقیت‌آمیز خواهد بود (World Health Organization 1996). به هر حال به دلیل این که در بیماران دارای کیست‌های متعدد و یا در مواردی که کیست‌ها اندام‌های متعدد و دسترس‌ناپذیری را آلوده کرده باشند، انجام روش جراحی امکان‌پذیر نیست، استفاده از درمان دارویی به عنوان یک درمان جایگزین توصیه می‌شود. دو دارو از گروه بنزیمیدازول‌ها (آلبندازول و مبندازول) به عنوان درمان توصیه شده توسط سازمان بهداشت جهانی به صورت گسترده در بیماران آلوده به کیست هیداتیک ارزیابی و استفاده شدند (World Health Organization 1996). جستجوی منابع اطلاعات علمی در دسترس نشان داد که تا کنون اثرات درمانی گیاه آقطی، اکیناسه و نانوذرات اکسید روی بر کیست هیداتیک در وضعیت آلودگی تجربی مطالعه نشده است، اما اثرات پروتواسکولکس‌کشی برخی از گیاهان در شرایط آزمایشگاهی بررسی شده است.

Elissondo و همکاران در سال ۲۰۰۸، به بررسی اثر تیمول (Thymol) بر پروتواسکولکس، میکروکیست و کیست هیداتیک ثانویه پرداختند. در مطالعه‌ی ایشان مشخص گردید که درصد زنده بودن پروتواسکولکس‌ها

بعد از ۲ دقیقه مواجه با غلظت ۲۵۰ میکروگرم در میلی-لیتر تیمول به ۱/۳ درصد کاهش می‌یابد . اثرات پروتواسکولکس‌کشی تیمول به مقدار تیمول و زمان در معرض قرار گرفتن پروتواسکولکس‌ها بستگی دارد. نتایج مشابهی در مورد درمان با تیمول در شرایط آزمایشگاهی در ارتباط با میکروکیست و کیست‌های ثانویه موشی مشاهده گردید. Moazeni و همکاران در سال ۲۰۱۲a، به بررسی اثرات پروتواسکولکس‌کشی اسانس میوه گیاه زنیان (*Trachyspermum ammi*) *ajowan* پرداختند. پروتواسکولکس‌ها با مقادیر ۳، ۵ و ۱۰ میلی‌گرم در میلی‌لیتر اسانس گیاه زنیان به مدت ۱۰، ۲۰، ۳۰ و ۶۰ دقیقه مواجه شده‌اند. میزان ۱۰۰ درصد پروتواسکولکس‌ها پس از این که به مدت ۱۰ دقیقه در معرض غلظت ۱۰ میلی‌گرم در میلی‌لیتر اسانس زنیان قرار گرفتند، از بین رفتند . نتایج مطالعه‌ی فوق روشن ساخت که قدرت پروتواسکولکس‌کشی گیاه زنیان بالا است و می‌تواند به عنوان یک اسکلوسیدال طبیعی استفاده شود. در بررسی اثرات عصاره‌ی میوه‌ی گیاه *مالاتوس فیلیپینی* *Mallotus philippinensis* (Lam.) مشخص شد که غلظت ۱۰ و ۲۰ میلی‌گرم در میلی‌لیتر عصاره بعد از مدت زمان ۶۰ دقیقه به ترتیب سبب از بین رفتن پروتواسکولکس‌ها به میزان ۹۷ و ۹۸ درصد خواهد شد. غلظت ۲۰ میلی‌گرم در میلی‌لیتر عصاره در زمان بیش از ۲ ساعت باعث از بین رفتن کامل پروتواسکولکس‌ها گردید (Gangwar et al. 2013). در مطالعه‌ی دیگر ارزیابی خاصیت پروتواسکولکس‌کشی اسانس گیاه *مرزه خوزستانی* *Satureja khuzistanica* (Jamzad) مشخص ساخت که غلظت‌های ۳، ۵ و ۱۰ میلی‌گرم در میلی‌لیتر اسانس در مدت زمان ۱۰ تا ۶۰ دقیقه اثرات پروتواسکولکس‌کشی قابل ملاحظه‌ای دارد و غلظت ۵ میلی‌گرم در میلی‌لیتر اسانس بعد از مدت زمان ۶۰ دقیقه تمامی پروتواسکولکس‌ها را از بین می‌برد (Moazeni et al. 2012b). Gholami و همکاران در سال ۲۰۱۳، به بررسی عصاره‌ی میوه‌ی گیاه آقطی (*Sambucuse bulus*) روی پروتواسکولکس‌های کیست هیداتیک پرداختند . در مطالعه‌ی ایشان چهار غلظت عصاره‌ی آقطی ۱، ۱۰، ۵۰ و ۱۰۰ میلی‌گرم در میلی‌لیتر در مدت زمان ۵ تا ۶۰ دقیقه به طور بسیار معنی‌داری در مقایسه با گروه کنترل باعث از بین بردن پروتواسکولکس‌ها گردید.

Yones و همکاران در سال ۲۰۱۱، به بررسی اثرات عصاره‌ی الکلی مریم گلی (*Salvia officinalis*) و نوعی از آویشن (*Thymus vulgaris*) روی پروتواسکولکس‌ها پرداختند و مشخص شد که استفاده از این عصاره‌های گیاهی در غلظت‌ها و زمان‌های متفاوت به طور معنی‌داری سبب از بین رفتن پروتواسکولکس‌ها می‌شود. Moazeni و Nazer در سال ۲۰۱۰، به ارزیابی اثرات پروتواسکولکس‌کشی عصاره‌ی سیر (*Allium sativa*) پرداخته و مشخص کردند که دو غلظت ۲۵ و ۵۰ میلی‌گرم در میلی‌لیتر در مدت زمان ۱۰، ۲۰، ۳۰، ۵۰ و ۶۰ دقیقه باعث از بین بردن درصد بالایی از پروتواسکولکس‌ها گردیده است. عصاره‌ی سیر با غلظت ۵۰ میلی‌گرم در میلی‌لیتر بعد از ۱۰ دقیقه ۱۰۰ درصد پروتواسکولکس‌ها را از بین برده است.

Moazeni و Mohseni در سال ۲۰۱۲، به بررسی فعالیت پروتواسکولکس‌کشی عصاره‌ی الکلی سماق (*Rhuscoriaria*) روی پروتواسکولکس‌های کیست هیداتیک پرداختند. نسبت اسکولکس‌های مرده در گروه کنترل ۱۶ درصد تعیین گردید، در حالی که نسبت مرگ در پروتواسکولکس‌هایی که در معرض عصاره‌ی سماق با غلظت ۱۰ میلی‌گرم در میلی‌لیتر قرار داشتند بعد از مدت زمان ۱۰، ۲۰ و ۳۰ دقیقه به ترتیب ۹۴، ۹۷ و ۱۰۰ درصد مشخص گردید.

Suntar و همکاران در سال ۲۰۱۰، عصاره‌ی متانولی برگ‌های آقطی را واجد اثرات ضد دردی به واسطه‌ی وجود ترکیبات فلاوونوئیدی موجود در آن گزارش کردند. هم‌چنین Bratue و همکاران در سال ۲۰۰۳، حضور ترکیبات فلاونوئیدی در عصاره‌ی گیاه آقطی را دلیلی برای افزایش قابل توجه سلول‌های لنفوسیت دانستند و عصاره‌ی

آقطی را به عنوان محرک سیستم ایمنی ارزیابی نمودند. به نظر می‌رسد در مطالعه‌ی حاضر نیز گیاه آقطی با تحریک سیستم ایمنی میزبان سبب کاهش در تعداد، اندازه و حجم کیست‌ها گردیده است. مطالعات متعددی نیز در ارتباط با اثرات تحریک‌کنندگی سیستم ایمنی پس از استفاده از عصاره‌ی اکیناسه وجود دارد. از اثرات این گیاه، افزایش میزان پروپردین در خوکچه‌ی هندی، افزایش لوکوسیت در انسان و افزایش میزان گرانولوسیت‌های فاگوسیت‌کننده در موش‌ها و انسان‌هایی که در معرض تابش اشعه قرار گرفته‌اند، می‌باشد. تمام یافته‌های مذکور دال بر اثرات مثبت آقطی بر کارایی سیستم دفاع ایمنی بدن می‌باشد (صفایی‌خرم و همکاران ۱۳۸۹). Freier و همکاران در سال ۲۰۰۳، افزایش معنی‌دار پاسخ‌های ایمنی هومورال در موش آزمایشگاهی را پس از استفاده‌ی خوراکی عصاره‌ی اکیناسه نشان دادند. Mayahi و همکاران در سال ۲۰۱۱، نیز به بررسی اثرات پاسخ ایمنی هومورال در بیماری نیوکاسل پس از استفاده از عصاره‌ی اکیناسه پرداختند و افزایش پاسخ‌های ایمنی را در جوجه-های گوشتی نشان دادند. در مطالعه‌ای روی موش، پلی‌ساکاریدهای خالص شده گیاه اکیناسه اثرات تحریک سیستم ایمنی را نشان دادند. این اثرات شامل افزایش نوتروفیل‌ها، ماکروفاژها و فاگوسیتوز است. ماکروفاژهای صفاقی اینترلوکین‌های ۱، ۶، ۱۰ و فاکتور نکروز کننده‌ی توموری بیش‌تری تولید کرده و توانایی کشتن سلول‌های توموری و سلول‌های آلوده با *لیستریا مونوسایتوژن* و *کاندید آلبیکنس* را داشته‌اند (Roesler et al. 1991). چنین به نظر می‌رسد که در بررسی حاضر نیز گیاه اکیناسه با اثرات تحریک کنندگی بر سیستم ایمنی میزبان اثرات کاهشی خود را بر تعداد، اندازه و حجم کیست بر جای گذاشته است. اثرات پروتواسکولکس‌کشی نانو اکسید روی نتایج تقریباً مشابهی با داروی آلبندازول نشان داد. این نتایج ممکن است به دلیل اثرات ضد استرس اکسیداتیوی ناشی از افزایش تولید کاتالاز و سوپر اکسید دسموتاز در سلول‌های زنده که به صورت برون‌تنی (in vitro) در مطالعه‌ی Dawei و همکاران در سال ۲۰۱۰ نشان داده شده است و یا مشابه اثرات کشندگی بر سلول‌های سرطانی باشد که به صورت برون‌تنی در مطالعه‌ی Li و همکاران در سال ۲۰۱۰ مشاهده شده است. با این که در مطالعه‌ی حاضر اثرات پروتواسکولکس‌کشی *اکیناسه پور پوره‌آ*، آقطی و نانواکسید روی مشاهده گردید، ولی به هر حال یافتن ساز و کار اثر هریک از این‌ها و به خصوص مواد مؤثر گیاهان مورد بحث، نیازمند مطالعات تکمیلی بیش‌تری در آینده خواهد بود.

تشکر و قدردانی

نویسندگان مقاله، از حوزه‌ی معاونت پژوهشی دانشگاه شهید چمران اهواز، به دلیل اعطای هزینه‌ی این پایان‌نامه در قالب پژوهانه کمال سپاس‌گزاری را به عمل می‌آورند.

منابع

رفیعی، عبداله و کریگ، فیلیپ (۱۳۸۲). بررسی رشد کیست هیداتید *اکینوکوکوس گرانولوزوس* در حیوانات آزمایشگاهی. مجله دانشکده دامپزشکی دانشگاه تهران. ۵۸ (۳)، صفحات ۲۳۰-۲۲۷.

صفایی‌خرم، مهدی؛ کاربین، سعید و جعفرنیا، ساسان (۱۳۸۹). گیاه درمانی، تالیف : رودولف فریتزویس، فولکر فینتلمن، انتشارات سخن‌گستر، صفحات ۳۴۲-۳۴۰.

Bratue, M.M.; Guiu, L.; Samarineanu, M.; Gaidargiu, I. and Porta, S. (2003). A fruit extract of *Sambucus nigra* (*L.* Caprifoliacea) leads to co- stimulation of the immune system. Medical science, Cvol 4, 134- 138.

Currier, N.L. and Miller, S.C. (2001). *Echinacea purpurea* and melatonin augment natural-killer cells in leukemic mice and prolong life span. Journal of Alternative and Complementary Medicine. 7: 241-251.

Dawei, A.; Zhisheng, W. and Anguo, Z. (2010). Protective effects of nano-Zn on the primary culture mice intestinal epithelial cells in vitro against oxidative injury. World Journal of Agricultural Sciences. 6 (2): 149- 153.

Dematteis, S.; Baz, A.; Rottenberg, M.; Fernandez, C.; Orn, A. and Nieto, A. (1999). Antibody and Th1/Th2-type responses in BALB/c mice inoculated with live or dead *Echinococcus granulosus* protoscoleces. Parasite Immunology, 21: 19-26.

Ebrahimzadeh, M.A.; Mahmoudi, M. and Salimi, E. (2006). Antiinflammatory activity of *Sambucus ebulus* hexan extracts. Fitoterapia, 77: 146-148.

Elissondo, M.C., Albani, C.M.; Gende, L.; Eguaras, M. and Denegri, G. (2008). Efficacy of thymol against *Echinococcus granulosus* protoscoleces. Parasitology International. 57: 185-190.

Freier, D.O.; Wright, K.; Klein, K.; Voll, D.; Dabiri, K.; Cosulich, K. et al. (2003). Enhancement of the humoral immune response by *Echinacea purpurea* in female Swiss mice. Immuno pharmacology and Immunotoxicology. 25 (4): 551-560.

Gangwar, M.; Verma, V.C.; Singh, T.D.; Singh, S.K.; Goel, R.K. and Nath, G (2013). In-vitro scolicidal activity of *Mallotus philippinensis* (*Lam.*) Muell Arg. fruit glandular hair extract against hydatid cyst *Echinococcus granulosus*. Asian Pacific Journal of Tropical Medicine. 6(8):595-601.

Gholami, SH.; Rahimi-Esboei, B.; Ebrahimzadeh, M.A. and Pourhajibagher, M. (2013). *In vitro* effect of *Sambucus ebulus* on scolices of hydatid cysts. European Review for Medical and Pharmacological Sciences. 17: 1760-1765.

Haniloo, A.; Ghasemi, F.; Shikhi, A.K. and Ghavami, M.B. (2008). Immunoregulatory cytokine (TGF-ß and IL-10) responses in mice inoculated with protoscoleces and major hydatid fluid antigens of cystic *Echinococcosis*. Iranian Journal Parasitology, 3 (3): 18-23.

Hashemi Tabar, G.R.; Razmi, G.R. and Maleki, M. (2009). In vivo effect of albendazole and mebendazole on hydatid cyst of mice. Archives of Razi Institute, 64 (1): 45-50.

Ikeda, Y.; Murakami, A. and Ohigashi, H. (2008). Urosilic acid: an anti and proninflamantory triterpenoid. Molecular Nutrition and Food Research, 52: 26-42.

Kakru, D.K.; Sofi, B.S. and Assadullah, S. (2008). Novel route of infection in experimental model of hydatid disease. Indian Journal of Pathology and Microbiology, 51 (3): 373-375.

Li, J.; Guo, D.; Wang, X.; Wang, H.; Jiang, H. and Chen, B. (2010). The photodynamic effect of different size ZnO nanoparticles on cancer cell proliferation in vitro. Nanoscale Research Letter. 5: 1063-1071.

Mayahi, M.; SaifyAbadshapoory, M.R.; Najafzadeh, H. and Kefayat, M. (2011). Effect of dietary supplementation of *Echinacea purpurea* on the humoral immune response against Newcastle disease in Broiler chicks. International Journal of Poultry Science. 10 (11): 904- 907.

McNeil, S.E. (2011). Characterization of nanoparticles intended for drug delivery, Methods in Molecular Biology, 697 (1): 3-5.

Moazeni, M. and Mohseni, M. (2012). Sumac (*Rhus coriaria* L.): scolicidal activity on hydatid cyst protoscolices. Surgical Science. 3: 452-456.

Moazeni, M.; Saharkhiz, M.J. and Hosseini, A.A. (2012a). *In vitro* lethal effect of ajowan (*Trachyspermum ammi* L.) essential oil on hydatid cyst protoscoleces. Veterinary Parasitology. 187: 203-208.

Moazeni, M.; Saharkhiz, M.J.; Hoseini, A.K. and Mootabi Alavi, A. (2012b). *In vitro* scolicidal effect of *Satureja khuzistanica* (Jamzad) essential oil. Asian Pacific Journal of Tropical Biomedicine. 2: 616-620.

Moazeni, M. and Nazer, A. (2010). In vitro effectiveness of garlic (*Allium sativum*) extract on scolices of hydatid cyst. World Journal of Surgery. 34: 2677-2681.

Moezzi, A.; McDonagh, A.M. and Cortie, M.B. (2012). Zinc oxide particles: Synthesis, properties and applications. Chemical Engineering Journal, 78 (19): 2234-2239.

Mousavi, J. and Hazrati Tappeh, Kh. (2010). Production of experimental hydatid cyst in the eye, peritoneum and liver of BALB/c Mice. Turkiye Parazitolojy Dergisi, 34 (1): 21-23.

Ramachandran, S. and Prasad, NR. (2008). Effect of urosilic acid a triterpenoid antioxidant on ultraviolet-B radiation-induced toxicity, lipid peroxidation and DNA damage in human lymphocytes. Chemio-Biological interaction, 176: 99-107.

Roesler, J.; Emmendorffer, A.; Steinmuller, C.; Luettig, B.; Wanger, H. and Lohmann-Matthes, M.L. (1991). Application of purified polysacharides from cell cultures of the plant *Echinacea purpurea* to test subject mediates activation of the phagocyte system. International Journal of Immunopharmacology, 13: 931- 941.

Smego, R.A.Jr. and Sebanego, P. (2005). Treatment options for hepatic cystic echinococcosis. International Journal of Infectious Diseases, 9: 69-76.

Suntar, I.P.; Akkol, E.K.; Yalcin, F.N.; Koca, U.; Keles, H. and Yesilada, E. (2010). Wound healing potential of *Sambucus ebulus.* L leaves and isolation of an active component, quercetin 3-O glucoside. Journal of Ethnopharmacology. 129: 106- 114.

World Health Organization (1996). Guidelines for treatment of cystic and alveolar *echinococcosis.* WHO Informal Working Group on *Echinococcosis*. Bulletine of the World Health Organization, 74: 231- 242.

Yamashita, J. (1998). Development of *Echinococcus*in laboratory animals. Bulletin of the World Health Organisation, 39: 127-130.

Yones, D.A.; Taher, G.A. and Ibraheim, Z.Z. (2011). In-vitro effects of some herbs used in egyptian traditional medicine on viability of protoscolices of hydatid cysts. Korean Journal of Parasitology. 49: 255-263.

Zhai, Z.; Liu, Y.; Wu, L.; Senchina, D.S.; Wurtele, E.S.; Murphi, P.A. et al. (2007). Enhancement of innate and adaptive immune functions by multiple *Echinacea* species. Journal of Medicinal Food. 10: 423-434.

Survey on effects of albendazole, *Echinacea purpurea*, *Sambucus ebulus* and zinc oxide nanoparticles on unilocular hydatid cyst in mice

Razi Jalali, M.H.[1]; Alborzi, A.[2]; Najafzade Varzi, H.[3]; Ghorbanpour, M.[4] and Derakhshan, L.[5]

Received: 01.02.2014 Accepted: 27.12.2014

Abstract

Hydatidosis is one of the most common zoonotic diseases. Surgery is the preferred treatment for disease and chemotherapy is recommended for patients that surgically treatment is impossible. In this study, the therapeutic effects of herbal *Echinacea purpurea*, *Sambucus ebulus* and zinc oxide nanoparticles compared with albendazole was investigated on experimental infection model in mice. The 36 mice were divided into 6 groups. Two thulands Live protoscoleces (n=2000) were injected intraperitoneally. The mice were kept for 8 months. Two groups were considered as non-infected control group and infected control group. Third group, were treated with zinc oxide nanoparticles, group IV, with *Echinacea purpurea*, the fifth group, with *Sambucus ebulus* and group VI, with albendazole daily for one month. After the treatment period, mice were dissected. Number, size and volume of cysts in the viscera were determined. The results showed that in all infected groups, cysts were formed. Furthermore the number, size and volume of cysts in treated groups, in comparison with control infected group were reduced significantly ($P<0.05$). The minimum number in the treated group with *Echinacea purpurea*, the minimum size and volume of cysts were observed in the treated group with *Sambucus ebulus*. The largest number, volume and the maximum size of the cysts were observed in the infected control group. The study of therapeutic effects of *Sambucus ebulus* and *Echinacea purpurea* herbal medicines and zinc oxide nanoparticles demonstrated a significant reduction of the number, size and volume of the cysts. It seems that *Sambucus ebulus* and *Echinacea* by stimulates the host immune system, induced changes were mentioned. Scolicidal effects of zinc oxide maybe due to the protective effects against oxidative stresses and/or similar to cytotoxic effects on cancer cells. However, the mechanism of action by each of these ingredients, especially herbs issue requires further studies in the future.

Key word: Hydatidosis, Albendazole, *Echinacea purpurea*, *Sambucus ebulus*, Zinc oxide nanoparticles

1- Associate Professor, Department of Pathobiology, Faculty of Veterinary Medicine, Shahid Chamran University of Ahvaz, Iran
2- Assistant Professor, Department of Pathobiology, Faculty of Veterinary Medicine, Shahid Chamran University of Ahvaz, Iran
3- Professor, Department of Basic Sciences, Faculty of Veterinary Medicine, Shahid Chamran University of Ahvaz, Iran
4- Professor, Department of Pathobiology, Faculty of Veterinary Medicine, Shahid Chamran University of Ahvaz, Iran
5- DVSc Student of Veterinary Parasitology, Faculty of Veterinary Medicine, Shahid Chamran University of Ahvaz, Iran
Corresponding Author: Razi Jalali, M.H., E-mail: mh.jalali@scu.ac.ir