

ارزیابی رادیوگرافی و هیستوپاتولوژی اثرات بازدارندگی ترامادول و متامیزول بر روند ترمیم نقیصه‌ی تجربی استخوان درشت‌نی خرگوش

هادی نداف^{۱*}، عبدالواحد معربی^۲، صالح اسماعیل‌زاده^۳، هادی ایمانی‌راستابی^۴
و امیرحسین مودتی^۵

تاریخ دریافت: ۹۴/۸/۱۶

تاریخ پذیرش: ۹۵/۳/۲۲

چکیده

داروهای ضد التهابی غیراستروئیدی و اپیوئیدها از دسته داروهای هستند که به صورت وسیع جهت مدیریت در جراحی‌های ارتوپدی در انسان و دام مورد استفاده قرار گرفته‌اند. هدف از این مطالعه، بررسی و مقایسه‌ی اثر دو داروی متامیزول و ترامادول بر روند ترمیم نقیصه‌ی استخوانی، در استخوان درشت‌نی خرگوش بوده است. در این مطالعه ۳۰ سر خرگوش نر نیوزیلندی در دو گروه در نظر گرفته شد. یک نقیصه‌ی دایره‌ای شکل با قطر پنج میلی‌متر در سطح داخلی ناحیه‌ی متافیز استخوان درشت‌نی پای راست هر خرگوش ایجاد شد. در یک گروه متامیزول با دوز ۵ mg/kg و در گروه دیگر ترامادول با دوز ۴ mg/kg در یک دوره درمانی ۵ روزه هر ۱۲ ساعت و در ادامه، در یک دوره ۳ روزه هر ۲۴ ساعت و به شکل زیر جلدی، تجویز شد. ارزیابی ترمیم نقیصه‌ها با اخذ رادیوگراف در روزهای صفر، ۷، ۱۴، ۲۱، ۲۸، ۳۵ و ۴۲ صورت گرفت. همچنین ارزیابی هیستوپاتولوژی با رنگ‌آمیزی Goldner's trichrome در روزهای ۷، ۲۱ و ۴۵ انجام شد. نتایج حاصل از این تحقیق نشان داد که در گروه متامیزول شروع روند تشکیل کالوس نسبت به گروه ترامادول دیرتر صورت گرفته به طوری که در تصویر روزهای ۱۴، ۲۸ و ۳۵ اختلاف معنی‌داری در روند تشکیل کالوس وجود دارد. همچنین ارزیابی هیستوپاتولوژی بیانگر شروع سریع‌تر روند پر شدن نقیصه، متعاقب تجویز ترامادول نسبت به متامیزول می‌باشد. همچنین در پایان مطالعه، روند پر شدن نقیصه در گروه ترامادول امتیاز بیشتری را در مقایسه با گروه متامیزول از نظر پر شدن نقیصه به خود اختصاص داد. این تحقیق نشان داد که متامیزول نسبت به ترامادول تأثیر بیشتری در کند کردن روند ترمیم استخوان دارد.

کلمات کلیدی: ترامادول، متامیزول، رادیوگرافی، هیستوپاتولوژی، خرگوش

مقدمه

اپیوئیدی در سیستم اعصاب مرکزی عمل می‌کنند (Clarke et al. 2014). ترامادول یک ضد درد اپیوئیدی است که با اثر بر سیستم اعصاب مرکزی نقش خود را ایفا می‌کند (Budd and Langford 1999, Clarke et al. 2014, Grond and Sablotzki 2004, Huo et al. 1991, Shipton et al. 2003). ترامادول در مقایسه با اپیوئیدهای

به منظور کنترل درد پس از عمل جراحی همواره از دسته‌های متنوع دارویی از جمله داروهای ضد درد، بی‌حسی و ضد التهاب استفاده می‌شود. اپیوئیدها برای مدت دو هزار سال است که به منظور بر طرف نمودن درد در انسان استفاده می‌شوند. این داروها با اتصال به گیرنده‌های

(نویسنده‌ی مسئول)

E-mail: hdnaddaf@scu.ac.ir

^{۱*} دانشیار گروه علوم درمانگاهی، دانشکده‌ی دامپزشکی، دانشگاه شهید چمران اهواز

^۲ دانشیار گروه علوم درمانگاهی، دانشکده‌ی دامپزشکی، دانشگاه شهید چمران اهواز

^۳ دانشیار گروه پاتوبیولوژی، دانشکده‌ی دامپزشکی، دانشگاه شهید چمران اهواز

^۴ استادیار گروه علوم درمانگاهی، دانشکده‌ی دامپزشکی، دانشگاه شهید چمران اهواز

^۵ دانش‌آموخته‌ی دکترای تخصصی جراحی، دانشکده‌ی دامپزشکی، دانشگاه شهید چمران اهواز

است و اثرات ضد و نقیضی از آن گزارش نموده‌اند (Chrastil et al. 2013). همچنین اثر تجویز داروهای ضد التهاب غیراستروئیدی از جمله: ایندومتاسین، دیکلوفناک، کارپروفن و ... بر روند ترمیم شکستگی در مطالعات متعدد، مورد بررسی قرار گرفته و بیانگر ایجاد اختلال در این روند می‌باشد (Welting et al. 2011, Wehner et al. 2010, Lee and Han 2001, Landwehr et al. 2005, Krischak et al. 2007, Dimmen et al. 2009, Cottrell et al. 2009, Beck et al. 2003, Burd et al. 2013). بر اساس جستجوهای انجام شده، احتمالاً مطالعه‌ی منتشر شده‌ای در خصوص مقایسه‌ی اثرات بازدارندگی داروی متامیزول و ترامادول بر روند ترمیم شکستگی در خرگوش وجود ندارد. در نتیجه هدف از این تحقیق بررسی اثرات دو داروی مذکور بر روند طبیعی ترمیم استخوان درشت-نی خرگوش است.

مواد و روش کار

۳۰ سر خرگوش نر سفید نژاد نیوزیلندی با میانگین سنی ۱۲-۱۰ ماه و محدوده‌ی وزنی ۲/۶-۱/۵ کیلوگرم به صورت تصادفی به دو گروه ترامادول و متامیزول تقسیم شدند. ابتدا به آن‌ها داروی آسپرومازین (۱ mg/kg) به صورت عضلانی تزریق شده و پای راست آن‌ها از ناحیه‌ی وسط ران تا وسط درشت‌نی، موزنی گردید. پس از القای بی‌هوشی با تزریق داخل عضلانی مخلوط زایلازین (۸ mg/kg) و کتامین (۷۰ mg/kg) (Tranquilli et al. 2007)، با رهیافت سطح داخلی درشت‌نی پای راست، سطح داخلی ناحیه‌ی بالای استخوان درشت‌نی در دسترس قرار گرفت. بعد از کنار زدن بافت‌های نرم و جداسازی ضریع خارجی، با استفاده از موتور جراحی و ترفین (با قطر بیرونی پنج میلی‌متر)، در ۱/۵ سانتی‌متر پایین‌تر از برجستگی درشت‌نی، نقیصه‌ای به قطر پنج و عمق سه میلی‌متر ایجاد گردید (Delgado-Ruiz et al. 2014) (تصویر ۱). سپس بافت نرم روی نقیصه کشیده شده و بعد از آن پوست با الگوی ساده تکی بخیه شد.

کلاسیک در مدیریت درد در شرایط حاد و مزمن دارای نقش مهمی است (Halfpenny et al. 1999). داروی مزبور برای ارگان‌ها سمیت عمده‌ای نداشته و امکان سواستفاده از آن کم‌تر است. این امر اهمیت استفاده از آن در بیماران فاقد تحمل داروهای ضدالتهاب غیر-استروئیدی^۱، بیماران مسن و نیز برای بیمارانی که تحت جراحی‌های روزانه قرار می‌گیرند را نشان می‌دهد (Budd and Langford 1999).

داروهای ضد التهاب غیراستروئیدی نیز از جمله داروهای پر کاربرد جهت مدیریت درد پیرامون جراحی در انسان و دام هستند (Altman et al. 1995). از این داروها در جراحی بافت‌های نرم و سخت و درمان مشکلاتی چون استئوآرتریت^۲ و شکستگی‌ها به منظور کنترل درد پس از عمل استفاده می‌شود (Alves et al. 1999, Marsh and Li 2014). متامیزول با نام علمی دپیرون، به عنوان یکی از مشتقات پیرازولون بوده و نوعی داروی ضدالتهاب غیراستروئیدی ضعیف است (Baumgartner et al. 2009, Elves et al. 1982). این دارو دارای اثرات ضد دردی قوی همراه با اثرات ضدتب می‌باشد. به نظر می‌رسد متامیزول با مهار آنزیم سیکلواکسیژناز^۳ و با تأثیر اولیه روی سیستم اعصاب مرکزی سبب کاهش درد و تب می‌شود (Beck et al. 2003). متامیزول دارویی مطمئن و مهم در درمان و مدیریت درد پس از عمل است (Gali et al. 2014). استفاده از متامیزول در رژیم درمانی ضددردی به دلیل کاهش میزان مصرف داروهای اپیوئیدی، منجر به کاهش عوارض جانبی آن‌ها خواهد شد. در دامپزشکی نیز از داروی متامیزول در موارد مختلف کنترل درد استفاده شده‌است (Elves et al. 1982). مطالعات محدودی به بررسی اثر داروی ترامادول بر ترمیم شکستگی پرداخته

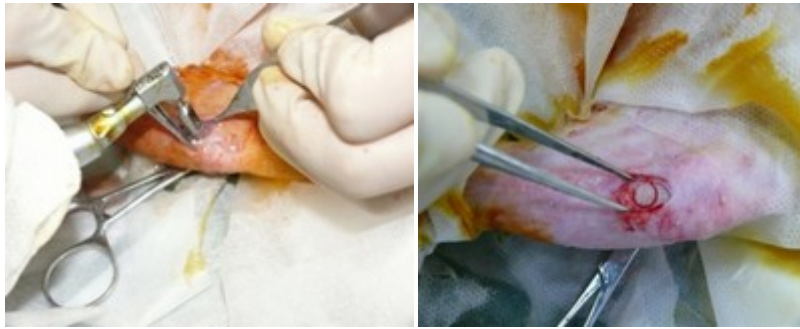
1- Non steroidal anti inflammatory drugs (NSAD)

2- Osteoarthritis

3- Cyclo-oxygenase 3 (COX3)

و در ادامه، در یک دوره ۳ روزه هر ۲۴ ساعت و به شکل زیر جلدی، تجویز شد (Clarke et al. 2014, Urrutia et al. 2007). خرگوش‌ها تا خاتمه‌ی تحقیق، به صورت انفرادی و در قفس‌های مخصوص، نگهداری شده و با آب و غذای کافی، تغذیه شدند.

پس از انجام جراحی، سفازولین (۲۵mg/kg) به شکل داخل عضلانی به مدت سه روز تجویز گردید. پس از بستن موضع جراحی در یکی از گروه‌های درمانی، متامیزول با دوز ۵ mg/kg و در گروه دیگر ترامادول با دوز ۴ mg/kg در یک دوره درمانی ۵ روزه هر ۱۲ ساعت



تصویر ۱: ایجاد نقیصه‌ی استخوانی در درشت‌نی خرگوش (چپ: ایجاد نقیصه با ترفین، راست: برداشت دیسک استخوانی از موضع نقیصه).

ارزیابی کمی روند ترمیم در نمونه‌های تهیه شده در روز هفتم با شمارش تعداد سلول‌های آماسی، فیبروبلاست‌ها، فیبروسیت‌ها، ماکروفاژها و عروق خونی تازه تشکیل، انجام گردید. به این منظور، از حداقل پنج میدان میکروسکوپی تصادفی (با لنز شی ۴۰) تصاویری تهیه شده و در هر یک از آن‌ها فاکتورهای مورد نظر به کمک امکانات نرم‌افزار ایمیج جی^۳ شمارش شد. همچنین روند ترمیم و میزان پیشرفت آن در این مقاطع، مورد ارزیابی کیفی قرار گرفت. ارزیابی آماری داده‌های غیرپارامتریک با آزمون من ویتنی^۴ و داده‌های پارامتریک با آزمون تی مستقل و به کمک ویرایش نوزدهم نرم‌افزار SPSS انجام شده و $P \leq 0.05$ معنی‌دار تلقی شد.

به منظور ارزیابی روند ترمیم نقیصه‌ها، تصاویر رادیوگرافی با نمای جانبی در روزهای صفر، ۷، ۱۴، ۲۱، ۲۸، ۳۵ و ۴۲ پس از جراحی تهیه گردید. لازم به ذکر است، تمامی رادیوگراف‌ها توسط یک رادیولوژیست به صورت یک سو کور مورد ارزیابی قرار گرفت و بر اساس جدول ۱ امتیازدهی شدند. همچنین در روز هفتم پس از عمل، پنج سر خرگوش از هر کدام از دو گروه با رعایت ملاحظات انسانی، آسان‌کشی شده و نمونه‌ی بافتی از محل نقیصه‌ی استخوانی در محلول بافر فرمالین ۱۰ درصد تهیه گردید. این کار در روزهای ۲۱ و ۴۵ پس از جراحی نیز روی تعداد مشابهی حیوان تکرار گردید. از نمونه‌های مزبور پس از پایدارسازی و کلسیم‌گیری (به کمک EDTA) مقاطعی به ضخامت پنج و هفت میکرومتر تهیه شده و به ترتیب به روش‌های هماتوکسیلین-ائوزین^۱ و تری‌کروم گلدنر^۲ رنگ‌آمیزی شدند.

3- Image J, 1.50e, Wayne Rasband, National Institutes of Health, USA
4- Mann-Whitney

1- Hematoxilin- Eosin (H&E)
2- Goldner's trichrom

جدول ۱: نحوه‌ی امتیازدهی به ترمیم نقیصه‌ها بر اساس ارزیابی رادیولوژی

امتیاز	توضیح
۰	امکان مشاهده نقیصه با محدوده‌ی کاملاً مشخص و یا افزایش رادیوآپسیته در محل نقیصه دیده نمی‌شود.
۱	افزایش رادیوآپسیته در محل نقیصه به میزان کم ولی قابل مشاهده، شروع نشانه‌های پرشدگی نقیصه ولی محدوده نقیصه قابل مشاهده است.
۲	محدوده نقیصه به واسطه پرشدگی نامشخص و نامعین شده است و یا افزایش رادیوآپسیته در محل نقیصه دیده می‌شود.
۳	نقیصه به طور کامل پر شده است و یا محدوده‌ی نقیصه مشابه استخوان مجاور شده است.

نتایج

ارزیابی رادیوگرافی

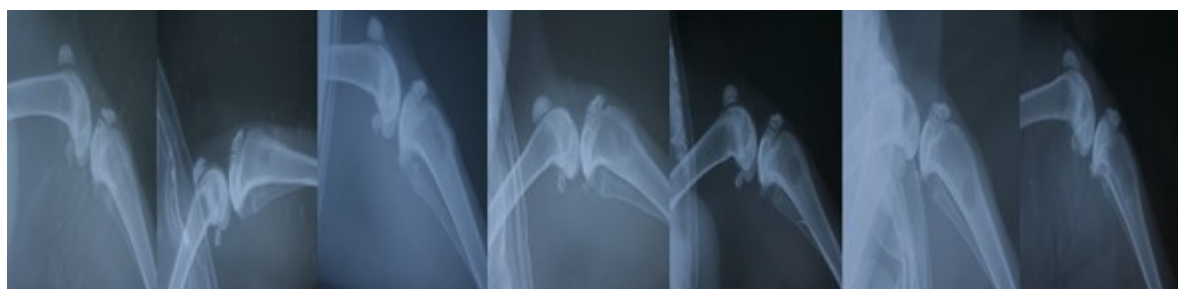به گروه متمیزول میانگین امتیازی بالاتری داشت ($P \leq 0/05$). بررسی نتایج در روز ۴۲ اختلاف مشهودی را در بین دو گروه درمانی نشان داد ($P \leq 0/05$). آغاز روند پر شدن نقیصه در گروه ترامادول از روز ۱۴ پس از جراحی و در گروه متمیزول از روز ۲۱ بود. به عبارت دیگر، در گروه ترامادول، شروع روند پر شدن نقیصه نسبت به گروه متمیزول سریع‌تر بود. علی‌رغم وجود روند افزایشی در تشکیل کالوس در نقیصه‌ی تجربی ایجاد شده، در هر دو گروه در پایان مطالعه، گروه ترامادول امتیاز بیشتری را در مقایسه با گروه متمیزول به خود اختصاص داد.

میانگین \pm انحراف معیار امتیازدهی به ترمیم نقیصه‌ی استخوانی در گروه‌های مورد مطالعه در جدول ۲ و نمای رادیوگرافی موضع نقیصه در زمان‌های مورد مطالعه در تصاویر ۲ و ۳ قابل مشاهده است. در روزهای صفر و هفت در هر دو گروه اثری از کالوس در موضع نقیصه‌ی استخوانی مشاهده نشد. ضمن این که در هر دو گروه به یک میزان التهاب بافت نرم و واکنش ضریع دیده شد. گروه ترامادول در روزهای ۱۴ و ۲۸ نسبت به گروه متمیزول از نظر تشکیل کالوس و پر شدن نقیصه، میانگین امتیازی بیشتری کسب نمود ($P \leq 0/05$). همچنین گروه ترامادول در روز ۳۵ از نظر شروع تشکیل کالوس نسبت

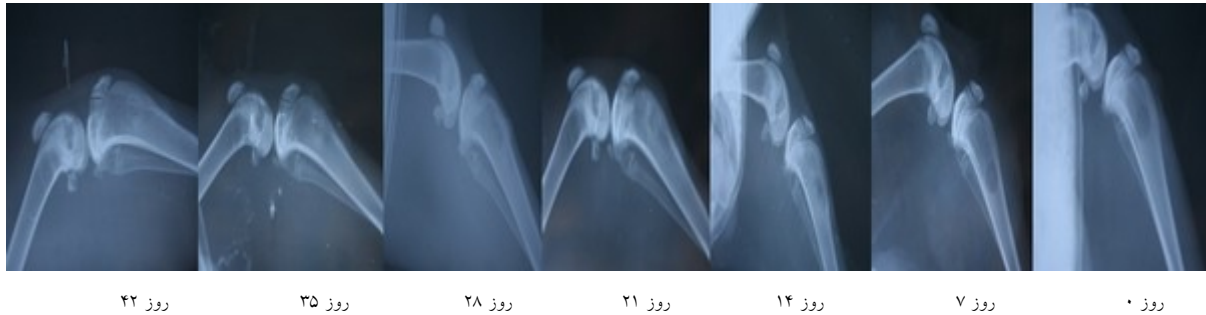
جدول ۲: میانگین \pm انحراف معیار امتیازدهی به ترمیم نقیصه‌ی استخوانی در گروه‌های مورد مطالعه

روز	۰	۷	۱۴	۲۱	۲۸	۳۵	۴۲
ترامادول	۰	۰	* $1/12 \pm 0/35$	$1/12 \pm 0/35$	* $1/75 \pm 0/5$	* 2 ± 0	* $2/5 \pm 0/57$
متمیزول	۰	.	.	$1/14 \pm 0/37$	1 ± 0	$1/25 \pm 0/5$	$1/5 \pm 0/57$

* معنی دار بودن بین گروه‌ها در روزهای مورد مطالعه ($P < 0/05$)



تصویر ۲: تصویرهای رادیوگرافی درشت نی در گروه متمیزول در زمان‌های مورد مطالعه



تصویر ۳: تصویرهای رادیوگرافی درشت نی در گروه ترامادول در زمان‌های مورد مطالعه

ارزیابی پاتولوژی

گروه ترامادول

روز هفتم

بافت ترمیمی در دو نمونه، عمدتاً از نوع بافت جوانه‌ی گوشتی بود که در یکی از آن‌ها نفوذ خفیف سلول‌های آماسی و اندکی خون‌ریزی نیز مشاهده گردید. نفوذ سلول‌های آماسی در نمونه‌ی باقی‌مانده شدیدتر و عمدتاً از نوع تک‌هسته‌ای‌ها بود (جدول ۳). البته از این نظر اختلاف معنی‌داری بین دو گروه دیده نشد. تشکیل تراپیکول‌های نازک استخوانی در هر دو نمونه‌ی مزبور از پیرامون به مرکز نقیصه شروع شده بود که در یکی از آن‌ها حدود یک سوم نقیصه (تصویر ۴A) و در نمونه‌ی باقی‌مانده به حاشیه‌ی باریکی از نقیصه محدود مانده بود. در

نمونه‌ی مذکور، چند توده‌ی تراپیکولار انوزینوفیلیک حاوی فضاهای شبیه لاکونا و احاطه شده توسط سلول‌های استئوکلاست در لا به لای بافت جوانه‌ی گوشتی قابل مشاهده بود. در دو نمونه از این گروه حجم اصلی نقیصه با خون پر شده و استخوان‌سازی حاشیه‌ای به کم‌تر از ده درصد نقیصه محدود شده بود. در این نمونه‌ها همچنین، اندکی بافت جوانه‌ی گوشتی نیز قابل مشاهده بود. یکی از نمونه‌های این گروه به دلیل مشکلات تکنیکی، قابل بررسی نبود. همچنین ارزیابی کمی آماس و ترمیم در این روز در جدول ۳ نشان داده شده است.

جدول ۳: میانگین \pm انحراف معیار نتایج ارزیابی کمی آماس و ترمیم در روز ۷ پس از جراحی

شاخص گروه	هتروفیل	لنفوسیت/پلاسماسل	ماکروفاژ	فیبروبلاست	فیبروسیت	عروق جدید
متامیزول	۳/۷ \pm ۱/۴	۳/۷ \pm ۲/۶	۴۴/۵ \pm ۱۶/۹	۴/۶ \pm ۵/۳	۲/۶ \pm ۱/۴	۱۶/۴ \pm ۱۰/۷
ترامادول	۹/۷ \pm ۹/۲	۵/۴ \pm ۵/۰	۴۳/۹ \pm ۱۶/۴	۴/۰ \pm ۳/۸	۱۳/۶ \pm ۱۰/۵	۹/۴ \pm ۴/۱

روز بیست و یکم

در حدود نیمی از نقیصه، در سه نمونه از این گروه با تراپیکول‌های نسبتاً نازک استخوانی (تصویر ۴B) و مابقی آن در دو مورد با بافت جوش‌گاهی حاوی اندکی سلول‌های آماسی پر شده بود. فضای مزبور در نمونه‌ی باقی‌مانده حاوی اجزای مغز استخوان بود. در تراپیکول‌های یاد شده نشانه‌های ابتدایی تشکیل استئون نیز مشاهده شد.

یکی از نمونه‌های این گروه به دلیل ورود نقیصه به درون صفحه‌ی رشد استخوان، از مطالعه حذف گردید.

روز چهل و پنجم

محل نقیصه در هر چهار نمونه‌ی تهیه شده از خرگوش‌های این گروه به دلیل مشکلات تکنیکی تا حد زیادی از دست رفته و تنها کم‌تر از ۴۰ درصد آن‌ها قابل مشاهده بود.

به ذکر است که از نظر مقادیر مذکور، اختلاف آماری معنی داری بین دو گروه دیده نشد.

روز بیست و یکم

دو حیوان از این گروه در ابتدای مطالعه به دلایل نامشخصی تلف شدند. فضای نقیصه در دو نمونه عمدتاً با ترابکول‌های استخوانی ضخیم (تصویر ۴E) حاوی استئون پر شده و مابقی آن حاوی بافت جوش‌گاهی بود. نمونه‌ی باقی‌مانده به دلیل مشکلات تکنیکی، قابل بررسی نبود.

روز چهل و پنجم

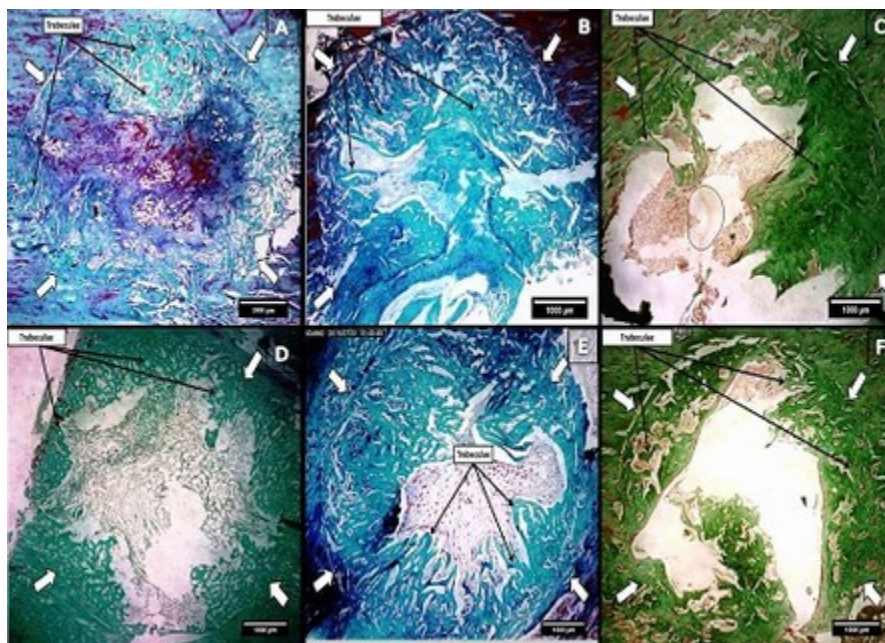
محل نقیصه در هر دو نمونه‌ی تهیه شده از خرگوش-های این گروه به دلیل مشکلات تکنیکی به کلی و در دو نمونه تا حد زیادی از دست رفته و تنها کم‌تر از ۴۰ درصد آن‌ها قابل مشاهده بود. این بخش در دو نمونه‌ی مزبور توسط ترابکول‌های نسبتاً نازک و حاوی استئون ابتدایی پر شده بود (تصویر ۴F).

این بخش در همه‌ی نمونه‌ها توسط ترابکول‌های ضخیم (تصویر ۴C) و حاوی استئون پر شده بود.

گروه متمیزول

روز هفتم

حدود ۳۰-۴۰ درصد فضای نقیصه در ۳ نمونه از این گروه با ترابکول‌های نازک استخوانی (تصویر ۴D) و مابقی آن در یک نمونه با بافت جوانه‌ی گوشتی، یک نمونه با مغز استخوان و یک نمونه با خون‌ریزی به همراه اندکی بافت جوانه‌ی گوشتی پر شده بود. در یکی از نمونه‌ها نشانه‌ای از تشکیل ترابکول‌های استخوانی مشاهده نشد و فضای نقیصه با خون‌ریزی و نوار نازکی از بافت جوانه‌ی گوشتی پر شده بود. در یکی از نمونه‌ها نیز محل نقیصه دچار واکنش آماسی چرکی خیلی شدید بود و ترابکول‌های استخوانی کم‌تر از ۱۰ درصد فضا را پر کرده بودند. همچنین ارزیابی کمی شاخص‌های آماس و ترمیم در این روز در جدول ۳ نشان داده شده است. لازم



تصویر ۴: سطح مقطع نقیصه‌های استخوانی در گروه‌های ترامادول (A-C) و متمیزول (D-F). پیکان‌های سفید، محدوده نقیصه را نشان می‌دهند. A (روز ۷ گروه ترامادول): ترابکول‌های نازک در حجم قابل توجهی از نقیصه، B (روز ۲۱ گروه ترامادول): ترابکول‌های ضخیم‌تر در حدود نیمی از نقیصه، C (روز ۴۵ گروه ترامادول): ترابکول‌های ضخیم در محل نقیصه. D (روز ۷ گروه متمیزول): ترابکول‌های نازک در بخشی از نقیصه، E (روز ۲۱ گروه متمیزول): ترابکول‌های نسبتاً ضخیم در بخش عمده نقیصه، F (روز ۴۵ گروه متمیزول): ترابکول‌های نازک و ضخیم در بخشی از نقیصه (رنگ‌آمیزی Goldner's trichrome)

بحث

استخوان مداخله می‌کند (Ruiz-Suarez and Barber 2008). در یک مطالعه نشان داده شده است که تمامی NSAID های مورد بررسی به منظور تعیین اثرگذاری بر ترمیم استخوان بین سال‌های ۱۹۷۶ و ۲۰۱۰، پتانسیل مهای ترمیم استخوان دارند (Barry 2010). مکانیسم NSAID ها در تداخل ترمیم شکستگی، ممانعت از چرخه-ی آنزیم‌ها و میانجی‌های ترمیمی است (Alves et al. 2008, Cottrell et al. 2009, Herbenick et al. 2014). مکانیسم عمل داروهای مزبور از طریق مهار فعالیت آنزیم سیکلواکسیژناز اعمال می‌شود که به دنبال آن با کاهش میزان تولید پروستاگلاندین‌ها از تاثیرات التهابی و ایجاد درد کاسته می‌شود. تا کنون دو آنزیم سیکلواکسیژناز شناسایی شده است: سیکلواکسیژناز یک (COX1) و سیکلواکسیژناز دو (COX2). COX1 به عنوان یک آنزیم ساختاری و COX2 به عنوان یک آنزیم القایی توصیف می‌شود. البته نوع سوم هم از آنزیم سیکلواکسیژناز (COX3) در کورتکس مغز سگ تشخیص داده شده است که در اعصاب محیطی به مقدار کم وجود دارد (Kukanich et al. 2012). برخی COX3 را نوعی COX1 تغییر یافته می‌دانند که به طور عمده در CNS وجود دارد (Jasiecka et al. 2014). مهار فعالیت COX3 منجر به کاهش سنتز پروستاگلاندین می‌شود. متمایزول به عنوان یک NSAID با مهار COX3 و با تأثیر اولیه روی سیستم اعصاب مرکزی سبب کاهش درد و تب می‌شود (Imagawa et al. 2011). احتمالاً متمایزول مهارکننده‌ی اختصاصی COX1 و COX2 است. این دارو مکانیسم ضد دردی پیچیده‌ای دارد و احتمالاً اثرات خود را از طریق مهار COX3 و اثر بر سیستم اپیوئیدی و کانابینوئیدی اعمال می‌کند (Jasiecka et al. 2014). به نظر می‌رسد مطالعه‌ای در خصوص بررسی اثر متمایزول بر روند ترمیم شکستگی صورت نگرفته است. التهاب، یک مرحله‌ی ضروری در روند التیام استخوان است که

کاربرد داروهای ضد التهابی غیراستروئیدی و مسکن‌های تخدیری به تنهایی یا همراه با هم در کنترل درد بعد از جراحی‌های ارتوپدی امری اجتناب‌ناپذیر و رایج است. در این میان، استفاده از NSAID به دلیل احتمال سو استفاده از داروهای مخدر، رواج بیش‌تری یافته است. این در حالی است که داروهای مزبور بر مبنای مطالعات متعددی عموماً سبب تأخیر ترمیم شکستگی یا مختل شدن آن شده (Altman et al. 1995, Simon et al. 2002) و لذا استفاده از آنها با نگرانی بالینی توأم بوده است (Hogevold et al. 1992). این تحقیق، به منظور بررسی اثرات دو داروی ترامادول و متمایزول بر روند طبیعی ترمیم استخوان درشت‌نی خرگوش انجام شد. نتایج مطالعه‌ی حاضر هم از نظر رادیوگرافی و هم از نظر هیستوپاتولوژی، بیان‌گر شروع سریع‌تر روند پر شدن نقیصه، متعاقب تجویز ترامادول نسبت به متمایزول می‌باشد. همچنین در پایان مطالعه، گروه ترامادول از دیدگاه رادیولوژی امتیاز بیش‌تری در مقایسه با گروه متمایزول از نظر پر شدن نقیصه به خود اختصاص داد ولی از نظر هیستوپاتولوژی مشابه هم بودند. مقایسه‌ی کمی روند ترمیم در روز هفت بیان‌گر تفاوت معنی‌داری بین دو گروه نبود.

مطالعات فراوانی در خصوص تأخیر در ترمیم شکستگی استخوان صورت گرفته است (Hogevold et al. 1992, Peters et al. 2011). نتایج این مطالعات نشان داده است که NSAID در انسان و حیوان منجر به تأخیر در روند ترمیم شکستگی می‌شود (Altman et al. 1995, Chrastil et al. 2013, Elves et al. 1982, Engesater et al. 1992, Herbenick et al. 2008, Hogevold et al. 1992). بیش‌ترین اثر بازدارندگی این داروها بر ترمیم استخوان در مراحل ابتدایی ترمیم استخوان می‌باشد (Barry 2010). با توجه به این که پاسخ التهابی در ترمیم استخوان و بافت‌های نرم یک مرحله‌ی ضروری است، NSAID ها از طریق وقفه در این روند التهابی در ترمیم

داخل غضروفی و تمایز کندروسیتی از تشکیل کالوس به دلیل کاهش سلول‌های مزانشیمی با منشاء پریوست موضعی و مغز استخوان ممانعت به عمل می‌آورند. در ادامه‌ی این روند، ممانعت از هیپرتروفی کندروسیتی و معدنی شدن استئوژنیک و مهار بلوغ استخوانی نیز رخ می‌دهد (Welting et al. 2011, Oh et al. 2013). استفاده از NSAID روند ترمیم استخوان را کند و میزان عدم جوش خوردگی را افزایش و در صورت وجود جوش-خوردگی باعث ضعف در استحکام موضع جوش خورده می‌شود (Herbenick et al. 2008). این روند به طور مشابه، متعاقب تجویز داروهای اپیوئیدی نظیر مورفین نیز دیده می‌شود (Chrastil et al. 2013). این داروها به منظور مدیریت درد پس از جراحی‌های ارتوپدی به طور روزمره استفاده می‌شوند. در مطالعه‌ای، تداخل داروهای اپیوئیدی با ترمیم شکستگی مشاهده گردیده است (Bhattacharyya et al. 2005). ظاهراً شواهد دیگری مبنی بر اثر مداخله‌گر داروهای ضد درد اپیوئیدی بر ترمیم شکستگی استخوان مشاهده نشده است (Chrastil et al. 2013). در گذشته چنین مطرح گردیده که اپیوئیدها با کاهش GnRH سبب هیپوگنادیسم شده که منجر به کاهش عملیات ترمیمی در استخوان شکسته می‌شود (Brinker et al. 2007). اپیوئیدها سبب توقف استحکام کالوس از طریق جلوگیری از روند بلوغ کالوس و بلوغ استخوانی شده که این پدیده در مطالعات هیستولوژی و رادیولوژی مشخص شده است (Chrastil et al. 2013, Beck et al. 2003). تجویز مورفین سبب مهار استحکام کالوس در ترمیم شکستگی تجربی در موش صحرایی شده است (Alves et al. 2014).

با توجه به مطالب گفته شده، شاید کند بودن شروع روند ترمیم استخوان به دنبال تجویز متمایزول نسبت به ترامادول را بتوان به دلیل اثرات مداخله‌گر داروهای NSAID با مکانیسم‌های ذکر شده دانست. کاهش سرعت و کیفیت روند ترمیم استخوان به عنوان یک نگرانی اصلی در استفاده از NSAID متعاقب جراحی ترمیمی شکستگی

علی‌رغم دردناک بودن، نقش مهمی در پاکسازی و تشکیل مجدد استخوان ایفا می‌کند. داروهای NSAID از طریق مهار COX1 و COX2 باعث کاهش درد و تأخیر در التیام استخوان می‌شوند (Simon et al. 2002, Marsh and Li 2007, Gerstenfeld et al. 1999). اعتقاد بر این است که پاسخ التهابی دارای اثر دو گانه بر ترمیم استخوان می‌باشد. هر چند مکانیسم سلولی این رخداد به خوبی مشخص شده است، مهار COX2 به عنوان هدف NSAID باعث مهار تمایز استئوبلاست‌ها در پریوستوم استخوان می‌شود (Pape et al. 2010). متعاقب شکستگی استخوان، افزایش پروستاگلاندین‌های آندوژن نظیر PGE₂، PGE_{2α} و PGI₂ رخ می‌دهد. پروستاگلاندین‌ها امتیاز ویژه‌ای در ترمیم شکستگی دارند. این ترکیبات، بازسازی پریوست و اندوستیوم استخوانی را فعال نموده و باعث ترغیب بلوغ استخوانی می‌شوند (Beck et al. 2003). مهار تولید PGE₂ در کاهش ترمیم استخوان متعاقب کاربرد NSAID نقش عمده‌ای دارد. این نقش از طریق تداخل با عملکرد پروتئین‌های مورفوزنتیک استخوان¹ اعمال می‌شود (Bigham-Sadegh et al. 2013, Gurgel et al. 2005, Jakob et al. 2004, Ruiz-Suarez and Barber 2011, Spiro et al. 2010, Welting et al. 2008). در مطالعه‌ای دیگر نشان داده شده است که دیکلوفناک می‌تواند اثر تداخلی بر BMP داشته باشد (Spiro et al. 2011, Peters et al. 2010). همچنین نشان داده شده است که NSAID از طریق مهار سنتز DNA منجر به کاهش تزیاید استئوبلاست‌ها می‌شود، در صورتی که معدنی شدن استخوان تحت تأثیر قرار نمی‌گیرد (Beck et al. 2003). در مطالعات مختلفی نشان داده شده است که ایندومتاسین و دیگر NSAIDها از طریق کاهش تشکیل کالوس و مختل کردن بلوغ سیستم هورس در ترمیم شکستگی مداخله نموده است (Burd et al. 2013). مهارکننده‌های اختصاصی COX2 با کاهش استخوان‌سازی

1- Bone morphogenetic protein (MBP)

اپوئیدی، در صورت نیاز به استفاده از NSAID باید دوز پایین این داروها را با حداقل یک هفته تأخیر پس از جراحی به کار برد.

می‌باشد لذا باید با احتیاط تجویز گردد (Alves et al. 2014, Bagher et al. 2012, Ballantyne 1998, Barry 2010). با توجه به نتایج مطالعه‌ی حاضر، علی‌رغم اثبات اثرات سوء NSAID در ترمیم استخوان و با توجه به عمق اثر و ایجاد حالت سرخوشی و اعتیاد به داروهای

تشکر و قدردانی

نویسندگان از حوزه‌ی معاونت پژوهشی دانشگاه شهید چمران اهواز به دلیل تامین هزینه‌های مالی این اثر تقدیر و تشکر می‌نمایند.

منابع

- Altman, R.D.; Latta, L.L.; Keer, R.; Renfree, K.; Hornicek, F.J. and Banovac, K. (1995). Effect of nonsteroidal antiinflammatory drugs on fracture healing: a laboratory study in rats. *Journal of Orthopaedic Trauma*, 9(5): 392-400.
- Alves, I.P.G.; Nicacio, G.M.; Diniz, M.S.; Rocha, T.L.A.; Kanashiro, G.P. and Cassu, R.N. (2014). Analgesic comparison of systemic lidocaine, morphine or lidocaine plus morphine infusion in dogs undergoing fracture repair. *Acta Cirurgica Brasileira*, 29(4): 245-251.
- Bagher, Z.; Rajaei, F. and Shokrgozar, M. (2012). Comparative study of bone repair using porous hydroxyapatite/ β -tricalcium phosphate and xenograft scaffold in rabbits with tibia defect. *Iranian Biomedical Journal*, 16(1): 18-24.
- Ballantyne, J. (1998). Tramadol: Its role in acute pain management. *Acute Pain*, 1 (2): 5-6.
- Barry, S. (2010). Non-steroidal anti-inflammatory drugs inhibit bone healing, A review. *Veterinary and Comparative Orthopaedics and Traumatology*, 23(6): 385-392.
- Baumgartner, C.M.; Koenighaus, H.; Ebner, J.K.; Henke, J.; Schuster, T. and Erhardt, W.D. (2009). Cardiovascular effects of dipyron and propofol on hemodynamic function in rabbits. *American Journal of Veterinary Research*, 70(11): 1407-1415.
- Beck, A.; Krischak, G.; Sorg, T.; Augat, P.; Farker, K.; Merkel, U. et al. (2003). Influence of diclofenac (group of nonsteroidal anti-inflammatory drugs) on fracture healing. *Archives of Orthopaedic and Trauma Surgery*, 123(7): 327-332.
- Bhattacharyya, T.; Levin, R.; Vrahas, M.S. and Solomon, D.H. (2005). Nonsteroidal antiinflammatory drugs and nonunion of humeral shaft fractures. *Arthritis and Rheumatism*, 53(3): 364-367.
- Bigham-Sadegh, A.; Karimi, I.; Alebouye, M.; Shafie-Sarvestani, Z. and Oryan, A. (2013). Evaluation of bone healing in canine tibial defects filled with cortical autograft, commercial-DBM, calf fetal DBM, omentum and omentum-calf fetal DBM. *Journal of Veterinary Science*, 14(3): 337-343.
- Brinker, M.R.; O'Connor, D.P.; Monla, Y.T. and Earthman, T.P. (2007). Metabolic and endocrine abnormalities in patients with nonunions. *Journal of Orthopaedic Trauma*, 21(8): 557-570.
- Budd, K. and Langford, R. (1999). Tramadol revisited (Editorial). *British Journal of Anaesthesia*, 82 (4): 493-495.
- Burd, T.A.; Hughes, M.S. and Anglen, J.O. (2013). Heterotopic ossification prophylaxis with indomethacin increases the risk of long-bone nonunion. *Journal of Bone Joint and Surgery (British)*, 85(5): 700-705.
- Chrastil, J.; Sampson, C.; Jones, K.B. and Higgins, T.F. (2013). Postoperative opioid administration inhibits bone healing in an animal model. *Clinical Orthopaedics and Related Research*, 471(12): 4076-4081.
- Clarke, K.W.; Trimb, C.M. and Hall, W. (2014). *Veterinary Anaesthesia*. 11th ed. Saunders, London, pp: 101-133.
- Cottrell, J.A.; Meyenhofer, M.; Medicherla, S.; Higgins, L. and O'Connor, J.P. (2009). Analgesic effects of p38 kinase inhibitor treatment on bone fracture healing. *Pain*, 142(1): 116-126.
- Delgado-Ruiz, R.A.; Calvo-Guirado, J.L.; Abboud, M.; Ramirez-Fernández, M.P.; Maté-Sánchez, J.E.; Negri, B. et al. (2014). Porous titanium granules in critical size defects of rabbit tibia with or without membranes. *International Journal of Oral Sciences*, 6(2):105-110.
- Dimmen, S.; Nordsletten, L. and Madsen, J.E. (2009). Parecoxib and indomethacin delay early fracture healing: a study in rats. *Clinical Orthopaedics and Related Research*, 467(8): 1992-1999.

- Elves, M.W.; Bayley, I. and Roylance, P.J. (1982). The effect of indomethacin upon experimental fractures in the rat. *Acta Orthopaedica, Scandinavica*, 53(1): 35-41.
- Engesater, L.B.; Sudmann, B. and Sudmann, E. (1992). Fracture healing in rats inhibited by locally administered indomethacin. *Acta Orthopaedica, Scandinavica*, 63(3): 330-333.
- Gali, J.C.; Sansanovicz, D.; Ventin, F.C.; Paes, R.H.; Quevedo, F.C. and Caetano E.B. (2014). Dipyron has no effects on bone healing of tibial fractures in rats. *Acta Ortopedica Brasileira*, 22(4): 210-213.
- Gerstenfeld, L.; Al-Ghawas, M.; Alkhiary, Y.; Cullinane, D.; Krall, E.; Fitch, J. et al. (2007). selective and nonselective cyclooxygenase-2 inhibitors and experimental fracture-healing reversibility of effects after short-term treatment. *Journal of Bone and Joint Surgery (American)*, 89(1):114-125.
- Grond, S. and Sablotzki, A. (2004). Clinical pharmacology of tramadol. *Clinical Pharmacokinetics*, 43(13): 879-923.
- Gurgel, B.C.D.V.; Ribeiro, F.V.; Silva, M.A.D.D.; Nociti Júnior, F.H.; Sallum, A.W.; Sallum, E.A. et al. (2005). Selective COX-2 inhibitor reduces bone healing in bone defects. *Brazilian Oral Research*, 19(4): 312-316.
- Halfpenny, D.M.; Callado, L.F.; Hopwood, S.E.; Bamigbade, T.A.; Langford, R.M. and Stamford, J.A. (1999). Effect of tramadol stereoisomers on norepinephrine efflux and uptake in the rat locus coeruleus measured by real time voltammetry. *British Journal of Anaesthesia*, 83(6): 909-915.
- Herbenick, M.A.; Spratt, D.; Stills, H. and Lawless, M. (2008). Effects of a cyclooxygenase 2 inhibitor on fracture healing in a rat model. *American Journal of Orthopaedics*, 37(7): E133-E137.
- Hogevold, H.E.; Groggaard, B. and Reikeraas, O. (1992). Effect of short-term treatment with corticosteroids and indomethacin on bone healing: a mechanical study of osteotomies in rats. *Acta Orthopaedica Scandinavica*, 63(6): 607-611.
- Huo, M.H.; Troiano, N.W.; Pelker, R.R.; Gundersen, C.M. and Friedlaender, G.E. (1991). The influence of ibuprofen on fracture repair: biomechanical, biochemical, histologic, and histomorphometric parameters in rats. *Journal of Orthopaedic Research*, 9(3): 383-390.
- Imagawa, V.H.; Fantoni, D.T.; Tatarunas, A.C.; Mastrocinque, S.; Almeida, T.F.; Ferreira, F. and Posso, I.P. (2011). The use of different doses of metamizol for post-operative analgesia in dogs. *Veterinary Anaesthesia and Analgesia*, 38(4): 385-393.
- Jakob, M.; Demartean, O.; Suetterlin, R.; Heberer, M. and Martin, I. (2004). Chondrogenesis of expanded adult human articular chondrocytes is enhanced by specific prostaglandins. *Rheumatology (Oxford)*, 43: 852-857.
- Jasiecka, A.; Maslanka, T. and Jaroszewski, J.J. (2014). Pharmacological characteristics of metamizole. *Polish Journal of Veterinary Sciences*, 17(1): 207-214.
- Krischak, G.D.; Augat, P.; Sorg, T.; Blakytyn, R.; Kinzl, L.; Claes, L. and Beck, A. (2007). Effects of diclofenac on periosteal callus maturation in osteotomy healing in an animal model. *Archives of Orthopaedic and Trauma Surgery*, 127: 3-9.
- KuKanich, B.; Bidgood, T. and Knesl, O. (2012). Clinical pharmacology of nonsteroidal anti-inflammatory drugs in dogs. *Veterinary Anaesthesia and Analgesia*, 39(1): 69-90.
- Landwehr, S.; Kiencke, P.; Giesecke, T.; Eggert, D.; Thumann, G. and Kampe, S. (2005). A comparison between IV paracetamol and IV metamizole for postoperative analgesia after retinal surgery. *Current Medical Research and Opinion*, 21(10): 1569-1575.
- Lee, S.C. and Han, T.H. (2001). Clinical efficacy and safety of slow-release tramadol for chronic osteoarthritis in an outpatient pain clinic. *European Journal of Pain*, 5(1): 131-134.
- Marsh, D.R. and Li, G. (1999). The biology of fracture healing: optimising outcome. *British Medical Bulletin*, 55(4):856-869.
- Oh, N.; Sunaga, T.; Yamazaki, H.; Hosoya, K.; Takagi, S. and Okumura, M. (2013). Limited inhibitory effects of non-steroidal anti-inflammatory drugs on in vitro osteogenic differentiation in canine cells. *Japanese Journal of Veterinary Research*, 61(3):97-107.
- Pape, H.C.; Marcucio, R.; Humphrey, C.; Colnot, C.; Knobe M. and Harvey E.J. (2010). Trauma-induced inflammation and fracture healing. *Journal of Orthopaedic Trauma*, 24(9): 522-525.
- Peters, A.; Ignatius, A.; Pohlemann, T.; Claes, L. and Menger, M.D. (2011). Small animal bone healing models: Standards, tips, and pitfalls results of a consensus meeting *Bone*, 49(4): 591-599.
- Ruiz-Suarez, M. and Barber, F.A. (2008). Postoperative pain control after shoulder arthroscopy. *Orthopedics*, 31(11), 1130.
- Shipton, E.A.; Roelofse, J.A. and Blignaut, R.J. (2003). An evaluation of analgesic efficacy and clinical acceptability of intravenous tramadol as an adjunct to propofol sedation for third molar surgery. *Anesthesia Progress*, 2003; 50(3): 121-128.

- Simon, AM.; Manigrasso, M.B. and O'Connor, J.P. (2002). Cyclo-oxygenase 2 function is essential for bone fracture healing. *Journal of Bone Mineral Research*, 17(6): 963-976.
- Spiro, A.S.; Timo Beil, F.; Baranowsky, A.; Barvencik, F.; Schilling, A.F.; Nguyen, K. et al. (2010). BMP-7- induced ectopic bone formation and fracture healing is impaired by systemic NSAID application in C57BL/6-mice. *Journal of Orthopedic Research*, 28: 785-791.
- Tranquilli, W.J.; Thurmon, J.C. and Grimm, K.A. (2007). *Lumb and Jones' Veterinary Anesthesia and Analgesia*. 4th ed. Blackwell Publishing, pp: 765-785.
- Urrutia, J.; Mardones, R. and Quezada, F. (2007). The effect of ketoprophen on lumbar spinal fusion healing in a rabbit model. *Journal of Neurosurgery: Spine*, 7(6): 631-636.
- Wehner, T.; Wolfram, U.; Henzler, T.; Niemeyer, F.; Claes, L. and Simon, U. (2010). Internal forces and moments in the femur of the rat during gait. *Journal of Biomechanics*, 43: 2473-2479.
- Welting, T.J.M.; Caron, M.M.J.; Emans, P.J.; Janssen, M.P.F.; Sanen, K.; Coolen, M.M.E. et al. (2011). Inhibition of cyclooxygenase-2 impacts chondrocyte hypertrophic differentiation during endochondral ossification. *European Cells and Materials*, 22: 420-437.

Radiographic and histopathologic evaluation of inhibitory effects of tramadol and Metamizol on experimental bone defect healing in rabbit tibia

Naddaf, H.¹; Moarabi, A.¹; Esmailzadeh, S.²; Imani Rastabi, H.³ and Mavadati, A.⁴

Received: 07.11.2015

Accepted: 11.06.2016

Abstract

Nonsteroidal anti-inflammatories and opioids are of drugs that have been widely used to manage the pain after orthopedic surgery in human and animals. The purpose of this study was to compare the inhibitory effects of metamizol and tramadol on bone defect healing in rabbit tibia. In this study, thirty male New Zealand white rabbits were divided into two groups. A five mm in diameter circular defect was created on the medial surface of the tibial metaphyseal region of the right foot of each rabbit. Respectively, in metamizole and tramadol groups, metamizole, 5 mg / kg and tramadol 4 mg/ kg were subcutaneously administrated in a 5-day course of treatment every 12 hours and then every 24 hours for three-days. Defect healing was assessed by obtaining radiographs on 0, 7, 14, 21, 28, 35, 42 days after surgery. Also, histopathologic evaluation was done at 7, 21 and 45 days using Goldner's trichrome staining. It also represents a faster start filling defect in the histopathological study, following administration of tramadol compared with metamizole. Also, at the end of the study, tramadol achieved more filling defect points compared with metamizole. The results of this study showed that the beginning of the process of callus formation in metamizol was later than tramadol, so there was a significant difference between groups, in the formation of callus so that in the radiographs taken on 14, 28 and 35 days. The results of this study showed that in comparison with tramadol, metamizol has more effects in slowing bone repair.

Key words: Tramadol, Metamizol, Radiography, Histopathology, Rabbit

1- Associate Professor, Department of Clinical Sciences, Faculty of Veterinary Medicine, Shahid Chamran University of Ahvaz, Ahvaz, Iran

2- Associate Professor, Department of Pathobiology, Faculty of Veterinary Medicine, Shahid Chamran University of Ahvaz, Ahvaz, Iran

3- Assistant Professor, Department of Clinical Sciences, Faculty of Veterinary Medicine, Shahid Chamran University of Ahvaz, Ahvaz, Iran

4- Resident in veterinary surgery, Faculty of Veterinary Medicine, Shahid Chamran University of Ahvaz, Ahvaz, Iran

Corresponding Author: Naddaf, H., E-mail: hdnaddaf@scu.ac.ir