

بررسی الگوهای هیستوپاتولوژی ضایعات پوستی غیر توموری در سگ‌های ارجاعی به بیمارستان دامپزشکی اهواز

طیبه دلفان^۱، آناهیتا رضائی^{۲*} و رضا آویزه^۳

تاریخ دریافت: ۹۵/۱/۲۴

تاریخ پذیرش: ۹۵/۹/۷

خلاصه

هدف از تحقیق حاضر بررسی الگوهای هیستوپاتولوژی در ضایعات پوستی سگ‌های مراجعه نموده به بیمارستان دامپزشکی اهواز می‌باشد. این مطالعه بر روی ضایعات جلدی ۴۰ قلاده سگ ارجاعی انجام شد. پس از انجام معاینه و بررسی کامل ماکروسکوپی و آرام‌بخشی حیوان، با استفاده از پانچ پوستی نمونه‌گیری انجام شد. از نمونه‌ها اسلایدهای رنگ‌آمیزی شده به روش هماتوکسیلین و ائوزین تهیه شد. در بررسی ماکروسکوپی تمامی موارد موربختگی و کم‌مویی مشاهده شد. در ۱۷ مورد (۴۲/۵ درصد) سبوره و ۱۹ مورد (۴۷/۵ درصد) نیز دلمه‌ی پوستی و زخم مشاهده شد. در بررسی میکروسکوپی، الگوی درماتیت اطراف عروقی در ۱۶ مورد (۴۰ درصد) مشاهده شد. ۱۲ مورد از آن‌ها درماتیت اطراف عروقی مزمن تلقی گردید. الگوی درماتیت ندولی و منتشر به ترتیب در یک و پنج مورد دیده شد. در دو مورد از درماتیت‌های منتشر مقاطع جرب مشاهده گردید. الگوی درماتوز آتروفیک در ۱۵ مورد (۳۷/۵ درصد) روئیت شد. الگوی پری‌فولیکولیت در ۱۸ مورد (۴۵ درصد) و فولیکولیت در هفت مورد (۱۷/۵ درصد) مشاهده گردید که پنج مورد از آن‌ها لومینال و دو مورد لومینال و دیواره‌ای بود. فرونکولوز نیز در یک مورد (۲/۵ درصد) مشاهده شد. الگوی درماتیت فیبروزه در دو نمونه (۵ درصد) تشخیص داده شد. درماتیت عروقی نیز در یک مورد (۲/۵ درصد) مشاهده گردید که با حضور سلول‌های التهابی در دیواره‌ی عروق درم همراه بود. در این مطالعه درماتیت اطراف عروقی دارای بیش‌ترین فراوانی بود که می‌تواند در اثر عوامل مختلف ایجاد شود. درماتوز آتروفیک در رتبه‌ی دوم قرار داشته که سوء تغذیه به عنوان اولین کاندید مطرح می‌باشد. این مطالعه به عنوان اولین تلاش در خصوص بررسی هیستوپاتولوژی ضایعات جلدی در سگ‌های ارجاعی بوده و نتایج پژوهش حاضر بیان‌گر طیف گسترده‌ای از الگوهای میکروسکوپی بوده و اهمیت این روش را در کنار سایر روش‌های تشخیصی بیش از پیش نشان می‌دهد.

کلمات کلیدی: ضایعات پوست، الگوهای هیستوپاتولوژی، سگ

مقدمه

پوست بزرگ‌ترین عضو بدن بوده و همچنین در مقایسه با سایر اندام‌ها بیش‌تر در معرض دید می‌باشد. این امر منجر می‌گردد که ضایعات و آسیب‌های آن بیش‌تر قابل روئیت بوده و جلب توجه نماید و صاحبان حیوان‌ها نیز بیش‌تر متوجه تغییرات پوستی حیوان خود شوند. به همین علت این گروه از ضایعات یکی از بیش‌ترین موارد مراجعات حیوانات کوچک به کلینیک‌های دامپزشکی را تشکیل می‌دهد (یوسفی و همکاران ۱۳۸۹). همچنین گاهی ضایعات التهابی پوست بیان‌گر بیماری‌های سیستمیک و داخلی هستند. با وجود اهمیت آسیب‌های این ارگان تا کنون در خصوص شناسایی میکروسکوپی این ضایعات در منطقه اقدامی صورت نگرفته است. پوست به دلیل تماس مداوم با عوامل مختلف عفونی، شیمیایی، فیزیکی و سایر موارد محیطی مستعد آسیب‌های

پوست بزرگ‌ترین عضو بدن بوده و همچنین در مقایسه با سایر اندام‌ها بیش‌تر در معرض دید می‌باشد. این امر منجر می‌گردد که ضایعات و آسیب‌های آن بیش‌تر قابل روئیت بوده و جلب توجه نماید و صاحبان حیوان‌ها نیز بیش‌تر متوجه تغییرات پوستی حیوان خود شوند. به همین علت این گروه از ضایعات یکی از بیش‌ترین موارد مراجعات حیوانات کوچک به کلینیک‌های دامپزشکی را

(نویسنده‌ی مسئول)

E-mail: a.rezaie@scu.ac.ir

^۱ دانش‌آموخته دکتری حرفه‌ای، دانشکده‌ی دامپزشکی، دانشگاه شهیدچمران اهواز

^{۲*} دانشیار گروه پاتوبیولوژی، دانشکده‌ی دامپزشکی، دانشگاه شهید چمران اهواز

^۳ استاد گروه درمانگاهی، دانشکده‌ی دامپزشکی، دانشگاه شهید چمران اهواز

بسیار زیادی می‌باشد. الگوهای توزیع ضایعات در پوست و نوع سلول‌های حاضر به عنوان یک کلید راهنما جهت تشخیص شمار زیادی از بیماری‌های پوستی بسیار کمک کننده می‌باشد. بر این اساس ده الگوی غیر نئوپلاستیک در پوست ارائه شده است. الگوهای تحلیلی اغلب اجازه می‌دهند به پاتولوژیست‌ها که یک لیست از بیماری‌های تشخیص تفریقی را تولید کنند. دیدن چند الگوی التهابی در بیوپسی، یک ویژگی معمول است. درماتیت اطراف عروقی، درماتیت بینابینی، واسکولیت، درماتیت ندولی و منتشر، درماتیت پوسچولی و وزیکولی داخل اپیدرمی، درماتیت پوسچولی و وزیکولی زیر اپیدرمی، پری-فولیکولیت، فولیکولیت و فرونکولوز، درماتیت فیروزه، پانیکولیت و درماتوز آتروفیک الگوهای هیستوپاتولوژی متفاوت می‌باشند (Ginn et al. 2007).

از مطالعات انجام شده در ایران می‌توان به مطالعه‌ی یوسفی و همکاران در خصوص الگوهای هیستوپاتولوژیک ضایعات غیر نئوپلاستیک سگ اشاره کرد. در مطالعه‌ی ایشان بیشترین مورد مربوط به درماتیت اطراف عروقی با ۳۳ درصد فراوانی بود (یوسفی و همکاران ۱۳۸۹). Pakzad Shahabi و Khoshnegah. علائم بالینی سگ‌های مبتلا به درماتیت آلرژیک را در مشهد مورد مطالعه قرار دادند (Khoshnegah and Pakzad Shahabi 2009). عدم اطلاع از وضعیت ضایعات پوستی در سگ‌های منطقه انگیزه‌ی اصلی این مطالعه بود. لذا این تحقیق به عنوان گام نخست در پی ارائه‌ی تابلوی ضایعات پوستی در حیوان مزبور است تا فتح بابی در خصوص مطالعات کامل‌تر درماتولوژی ایجاد نماید.

مواد و روش کار

این مطالعه بر روی ۴۰ قلاده سگ، از تاریخ ۹۳/۱۱/۱۲ لغایت ۹۴/۷/۳۰ به مدت ۸ ماه انجام گرفت. نمونه‌ها از موارد ارجاعی به دلایل مختلف اعم از انجام واکسیناسیون، معاینه، درمان، حیوانات آموزشی بخش‌های

داخلی دام کوچک، جراحی و کالبدگشایی دانشکده‌ی دامپزشکی دانشگاه شهید چمران اهواز گرفته شد. از تمام نمونه‌های مورد مطالعه معاینه و بررسی کامل به صورت ماکروسکوپی انجام گرفت. در صورت وجود ضایعه از نمونه‌ها تصاویر ماکروسکوپی اخذ شد و سابقه بیماری یا مصرف داروی خاص در تاریخچه ثبت گردید. جهت تهیه‌ی نمونه ابتدا آرام‌بخشی حیوان با دوز مشخص آسپرومازین و کتامین انجام شد و بعد از حدود ۱۰ دقیقه اقدام به نمونه‌گیری شد. ابتدا سطح ضایعه توسط پنبه الکلی ضدعفونی و سپس به وسیله‌ی پانچ پوستی، پنس و قیچی نمونه‌برداری صورت گرفت. زخم ایجاد شده در محل نمونه‌گیری توسط بتادین ضدعفونی شده و به روش درمان زخم باز، مدیریت شد. نمونه به ظرف کدگذاری شده حاوی فرمالین بافر ۱۰ درصد منتقل گردید. حجم محلول فرمالین بافر حداقل ۱۰ برابر حجم نمونه‌ی مورد نظر بود. ظرف نمونه به بخش پاتولوژی دانشکده‌ی دامپزشکی انتقال داده شد.

پس از انتقال نمونه‌ها به بخش پاتولوژی، به منظور تکمیل فرآیند پایدارسازی محلول فرمالین بافر ۲۴ ساعت بعد تعویض شد. پس از گذشت مدت زمانی در حدود یک هفته مقاطع از قسمت میانی برش داده و درون بسکت قرار داده شدند. با استفاده از دستگاه اتوتکنیکون مراحل پاساژ بافتی انجام شد. پس از ۱۸ ساعت نمونه‌ها از دستگاه خارج شدند و از آن‌ها بلوک‌های پارافینی تهیه گردید. از بلوک‌ها با استفاده از میکروتوم مقاطعی به ضخامت ۴ میکرومتر تهیه شد. مقاطع به روش استاندارد هماتوکسیلین و ائوزین رنگ‌آمیزی شدند. در نهایت لام‌های تهیه شده مورد مطالعه دقیق میکروسکوپی قرار گرفتند و الگوهای هیستوپاتولوژی به دقت تشخیص داده شد.

نتایج

در این مطالعه از ۴۰ ضایعه‌ی پوستی مختلف نمونه-برداری صورت گرفت. میانگین سنی سگ‌های این

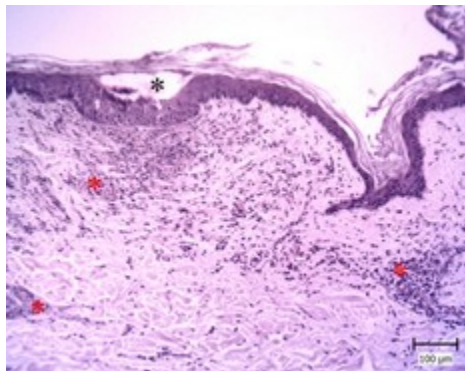
حیوان به طور سرتاسری دارای موربختگی و کم‌مویی بود. دلمه‌های پوستی و زخم در ۱۹ مورد (۴۷/۵ درصد) از موربختگی‌ها مشاهده گردید.

در بررسی میکروسکوپی بر اساس آسیب‌های مختلف اپیدرم و درم، الگوهای مختلفی ارائه شده که در ذیل به شرح آنان پرداخته می‌شود. لازم به ذکر است که در برخی از موارد دو یا چند الگو مشاهده شده است و در مجموع ۶۶ الگو یافت گردید (جدول ۱).

مطالعه ۲/۵ سال بود. ۲۱ سگ از جنس نر و ۱۹ سگ، ماده بودند. نمونه‌های بررسی شده در قالب موربختگی، زخم، سبوره و سایر ضایعات دسته‌بندی شدند. موربختگی‌ها به صورت کانونی و یا سرتاسری در تمامی نمونه‌ها مشاهده گردیدند. موربختگی‌های کانونی در ۳۰ مورد (۷۵ درصد) مشاهده شد که از این تعداد ۱۸ مورد همراه با کانون‌های کم‌تر از سه سانتی‌متر و ۱۲ مورد، دارای کانون‌های بزرگ‌تر بودند. در ۱۰ مورد (۲۵ درصد)

جدول ۱: فراوانی الگوهای مشاهده شده در بررسی میکروسکوپی نمونه‌های پوست سگ

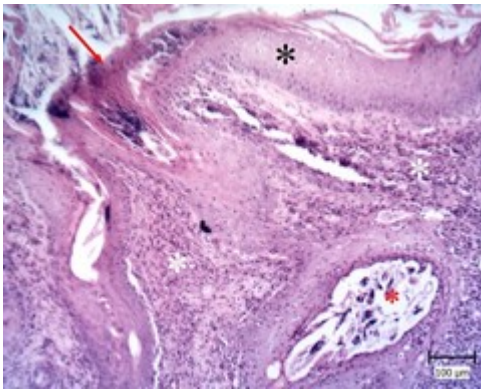
الگو	درماتیت اطراف عروقی		درماتیت ندولی و منتشر	درماتوز آتروفیک	پری‌فلویکولیت	فلیکولیت	فرولکولوز	واسکولیت	درماتیت فیبروزه
	حاد	مزمن							
فراوانی	۴	۱۲	۶	۱۵	۱۸	۷	۱	۱	۲



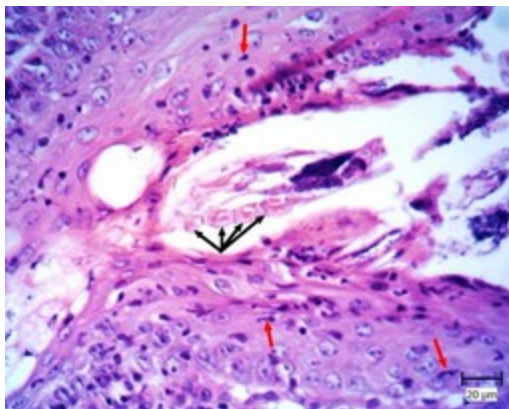
تصویر ۱: درماتیت اطراف عروقی حاد. به فضای خالی تشکیل شده در اپیدرم که زیر لایه‌ی شاخی و بالای طبقه‌ی خاردار قرار دارد (ستاره مشکی) توجه شود. همچنین در اطراف عروق نیز تجمع سلولی (ستاره قرمز) مشاهده می‌شود (رنگ آمیزی هماتوکسیلین و اتوزین).

درماتیت اطراف عروقی در ۱۶ مورد (۴۰ درصد) دیده شد. در این موارد سلول‌های التهابی مختلف در اطراف عروق خونی موجود در درم تجمع یافته بودند. در چهار مورد (۲۵ درصد) درماتیت اطراف عروقی حاد مشاهده شد که با پرخونی و ادم همراه بود. در هر چهار مورد، سلول‌های التهابی بیشتر از نوع ائوزینوفیل بودند (تصویر ۱). در یک مورد با شدت بیشتر مشاهده شد و در اپیدرم نیز یک کانون تجمع ائوزینوفیل در زیر لایه‌ی شاخی مشاهده شد که به عنوان پوسچول ائوزینوفیلی در نظر گرفته شد.

شاخی دیده شد. همچنین انگل‌های متعدد همراه با اریتروسیت‌ها قابل رویت بودند (تصویر ۳). در درم، مقاطع متعددی از انگل مشاهده گردید که توسط سلول‌های التهابی فراوان احاطه شده بودند. در فولیکول‌های مو تعداد زیادی از مقاطع انگل مشاهده گردید. این انگل‌ها بدنی کشیده داشته و دارای ۴ زوج پای کیتینی بودند (تصویر ۴). هایپرپلازی غدد سباسه در اطراف فولیکول‌ها و حضور سلول‌های التهابی درون مجرای غدد عرق از دیگر تغییرات مشاهده شده بود.

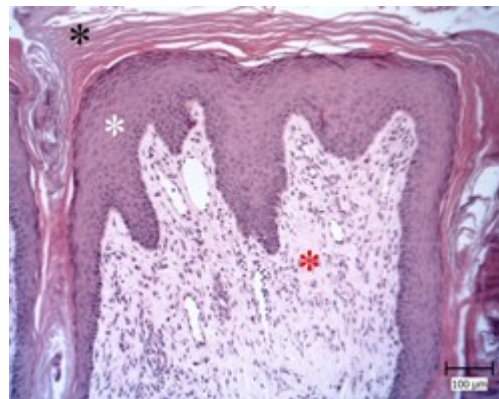


تصویر ۳: درماتیت منتشر. به آکانتوز (ستاره مشکی)، پوسچول موجود در زیر لایه‌ی شاخی (پیکان قرمز) و حضور انگل (ستاره قرمز) توجه شود (رنگ‌آمیزی هماتوکسیلین و ائوزین).



تصویر ۴: درماتیت منتشر. مقطع انگل دمودکس همراه با ضمام کیتینی (پیکان مشکی) و سلول‌های التهابی در اطراف آن (پیکان قرمز) مشاهده می‌شود (رنگ‌آمیزی هماتوکسیلین و ائوزین).

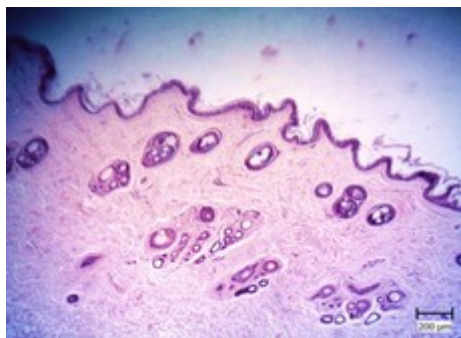۱۲ مورد (۷۵ درصد) به عنوان درماتیت اطراف عروقی مزمن تلقی گردیدند. در این موارد علاوه بر تجمع سلول‌های التهابی در اطراف عروق، آکانتوز، هایپرکراتوز و فیروپلازی درم نیز دیده شد. آکانتوز با افزایش سلول‌های خاردار و متعاقب آن ضخیم شدن اپیدرم همراه بود. در بعضی از موارد این افزایش با تشکیل شیارهای انگشتی در درم نیز توأم بودند. در هایپرکراتوز افزایش لایه‌ی شاخی صورت گرفته و در بعضی از موارد با هایپرکراتوز فولیکولی نیز توأم بودند. در برخی از موارد با وجود بقایای هسته‌ی سلول‌های خاردار در لایه‌ی شاخی نیز همراه بود که این موارد به عنوان پاراکراتوز قلمداد گردیدند. فیروپلازی درم با تکثیر فیبربلاست‌ها در زیر اپیدرم همراه با رشته‌های باریک و صورتی رنگ کلاژن در بین آنان و مویرگ‌های متعدد مشخص شد (تصویر ۲).



تصویر ۲: درماتیت اطراف عروقی مزمن. به هایپرکراتوز (ستاره مشکی)، آکانتوز (ستاره سفید) و فیروپلازی درم (ستاره قرمز) توجه شود (رنگ‌آمیزی هماتوکسیلین و ائوزین).

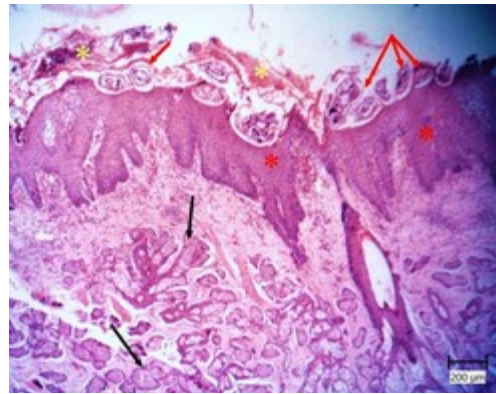
درماتیت ندولی و منتشر به ترتیب در یک و پنج مورد و در مجموع شش مورد (۱۵ درصد) دیده شد. در این نمونه‌ها انباشتگی ندول مانند یا منتشر سلول‌های التهابی رویت گردید. در یک مورد از درماتیت‌های منتشر ائوزینوفیلیی مقاطع متعددی از انگل دمودکس مشاهده گردید. در اپیدرم، آکانتوز و پوسچول در زیر لایه‌ی

درماتوز آتروفیک در ۱۵ مورد (۳۷/۵ درصد) مشاهده گردید. درماتوز آتروفیک در مشاهده همزمان آتروفی اپیدرم، آتروفی ضمام پوستی و وجود فولیکول‌های فاز تلوزن مطرح می‌گردد. در نمونه‌های مذکور، اپیدرم دارای یک تا دو ردیف سلول بوده و از ضخامت آن به شدت کاسته شده بود. همچنین تمامی موارد با هایپرکراتوز شدید نیز همراه بود (تصاویر ۷ و ۸). این هایپرکراتوز تا فولیکول‌های مو نیز کشیده شده بود به نحوی که اینفاندیبولوم‌های متسع که در برخی از آنان مقادیر زیادی کراتین و در برخی دیگر تعداد متعددی ساقه‌ی موی ثانویه‌ی کوچک همراه با میزان زیادی کراتین مشاهده شدند. ضمام پوستی در مقایسه با پوست نرمال کوچک شدند. فولیکول‌های مو به طور عمده در فاز تلوزن بوده و فولیکول‌های بزرگتری که در فاز کاتازن بودند، نیز منظره فولیکول شمعی را نشان دادند (تصویر ۹). قطر دیواره‌ی غلاف داخلی ریشه‌ی مو نیز کاملاً کم شده بود. در برخی فولیکول‌های محو شده نیز مشاهده گردید. در اطراف غلاف خارجی فولیکول‌های مذکور لایه‌های هیالینه صورتی رنگ همراه با عدم وجود مجرای مرکزی و ساقه‌ی مو روئیت شد (تصویر ۱۰). ساقه‌های مو نیز در بیش‌تر موارد کوچک و شکسته بودند. سلول‌های غدد سباسه نیز کوچک شده و دارای واکوئل‌های ریزی بودند. غدد عرق نیز در بیش‌تر موارد به صورت متسع و کیستیک روئیت شدند.

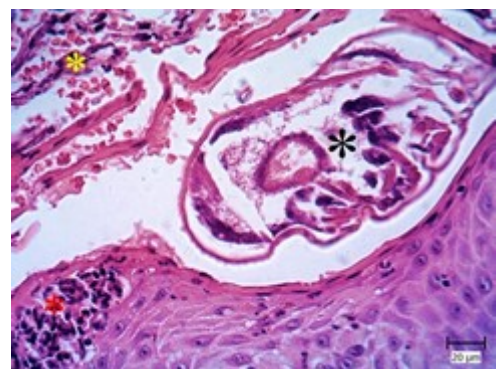


تصویر ۷: درماتوز آتروفیک. الگوی درماتوز آتروفیک با نازک شدن اپیدرم و آتروفی ضمام پوستی قابل مشاهده می‌باشد (رنگ‌آمیزی هماتوکسیلین و ائوزین).

در درماتیت منتشر ائوزینوفیلی دیگر، مقاطع جرب دیگری مشاهده شد. مقاطع متعددی از جرب در لایه‌ی شاخی حضور داشتند که مقطع آن‌ها بیضی شکل بود. آکانتوز شدید، پوسچول حاوی ائوزینوفیل و دلمه‌های حاوی سلول‌های نکروز شده و گلبول‌های قرمز از دیگر تغییرات مشاهده شده در اپیدرم بودند. هایپرپلازی غدد سباسه، هایپرپلازی سلول‌های عضله‌ی راست کننده‌ی مو، هایپرپلازی غدد عرق و اتساع آن‌ها از تغییرات قابل مشاهده در ضمام پوستی بود (تصاویر ۵ و ۶).



تصویر ۵: درماتیت منتشر. به مقاطع جرب (پیکان قرمز)، آکانتوز شدید (ستاره قرمز)، هایپرپلازی غدد سباسه (پیکان مشکی)، دلمه حاوی سلول‌های نکروز شده (ستاره زرد) توجه شود (رنگ‌آمیزی هماتوکسیلین و ائوزین).

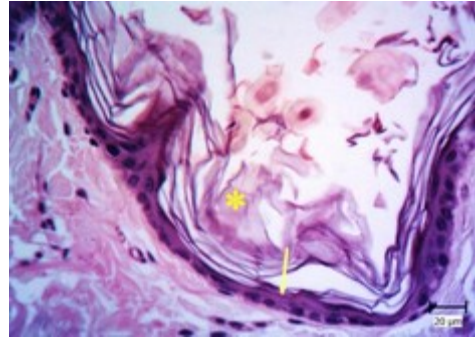


تصویر ۶: درماتیت منتشر. مقطع جرب (ستاره مشکی) که حاوی خارها و ضمام کیتینی است، پوسچول حاوی ائوزینوفیل (ستاره قرمز) و حضور اریتروسیت‌ها (ستاره زرد) در اپیدرم دیده می‌شوند (رنگ‌آمیزی هماتوکسیلین و ائوزین).

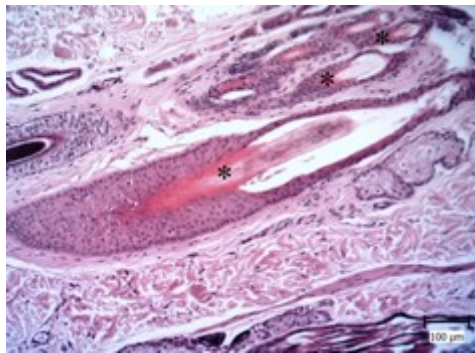
پری فولیکولیت در ۱۸ مورد (۴۵ درصد) مشاهده گردید. در این موارد سلول‌های التهابی در اطراف ضمام پوستی قابل مشاهده بودند. این سلول‌ها با درجات و انواع مختلف مشاهده شدند. ۱۲ مورد از پری فولیکولیت-ها دارای درماتیت اطراف عروقی بودند که دو مورد حاد و ۱۰ مورد دیگر از نوع مزمن بودند. شش مورد دیگر همراه با درماتیت منتشر و ندولی بودند.

فولیکولیت در هفت مورد (۱۷/۵ درصد) دیده شد. فولیکولیت لومینال با حضور سلول‌های التهابی درون مجرای فولیکول و فولیکولیت دیواره‌ای با حضور این سلول‌ها در دیواره‌ی فولیکول قابل تشخیص بودند که پنج مورد (۷۱ درصد) لومینال و دو مورد نیز به طور هم‌زمان لومینال و دیواره‌ای (۲۹ درصد) را نشان دادند. لازم به ذکر است که تمامی فولیکولیت‌ها، به طور هم‌زمان پری-فولیکولیت را نیز به همراه داشتند. فرونگولوز در یکی از نمونه‌ها (۲/۵ درصد) مشاهده گردید. یک کانون بزرگ از تجمع سلول‌های التهابی چند هسته‌ای، نوتروفیل و ائوزینوفیل در زیر لایه‌ی شاخی مشاهده شد که این کانون به یک فولیکول مو منتهی می‌گردید. فولیکول متصل به آن نیز مملو از سلول‌های التهابی بوده و فولیکولیت دیواره‌ای آن مشخص بود. لابه‌لای سلول‌های التهابی تجمع یافته، کلونی‌های باکتری کوسی شکل قرار داشت. این کانون با درماتیت منتشر تشخیص داده شد که دارای سلول‌های نوتروفیل و ائوزیوفیل متعدد و فراوانی بود که به صورت منتشر در لابه‌لای رشته‌های کلاژن قابل مشاهده بودند (تصویر ۱۱).

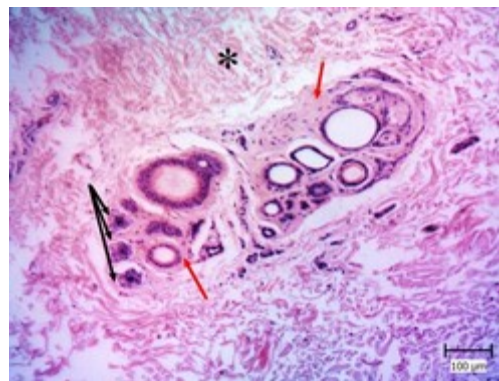
درماتیت عروقی در یکی از نمونه‌ها (۲/۵ درصد) مشاهده گردید. در این نمونه سلول‌های التهابی، نوتروفیل و لنفوسیت‌ها در دیواره‌ی عروق کوچک موجود در درم حضور داشتند، هم‌چنین در لابه‌لای رشته‌های همبندی درم اریتروسیت‌های فراوان مشاهده شد. در فولیکول‌های مو هایپرکراتوز و پری فولیکولیت نیز روئیت گردید (تصویر ۱۲).



تصویر ۸: درماتوز آتروفیک. به هایپرکراتوز لایه‌ی شاخی (ستاره زرد) و آتروفی اپیدرم با یک ردیف سلول پیکان (زرد) توجه شود (رنگ آمیزی هماتوکسیلین و ائوزین).

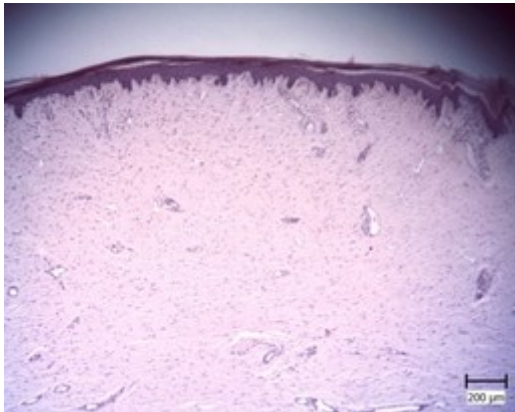


تصویر ۹: درماتوز آتروفیک. فولیکول‌های مو در فاز کاتاژن (ستاره مشکی) که منظره‌ی فولیکول شمعی را نشان می‌دهند (رنگ آمیزی هماتوکسیلین و ائوزین).



تصویر ۱۰: درماتوز آتروفیک. فولیکول‌های مو به صورت کوچک و چروکیده (پیکان مشکی) دیده می‌شوند. در درون آن‌ها ساقه‌ی مو قابل مشاهده نمی‌باشد و توسط لایه‌ی هیالینه (پیکان قرمز) احاطه شده‌اند. این مشخصات نشان-دهنده‌ی فاز تلوزن می‌باشد. هم‌چنین ادم در درم نیز با وجود مکان‌های خالی بین رشته‌های همبندی (ستاره مشکی) قابل مشاهده می‌باشد (رنگ آمیزی هماتوکسیلین و ائوزین).

درماتیت فیبروزه در دو نمونه (۵ درصد) مشاهده گردید. در این موارد فقدان تمامی ضمامم پوستی به همراه فیبروز ناحیهی درم مشهود بود. حضور فیبروبلاست‌ها منجر به تولید رشته‌های کلاژن در ناحیهی درم شده بود (تصویر ۱۴).

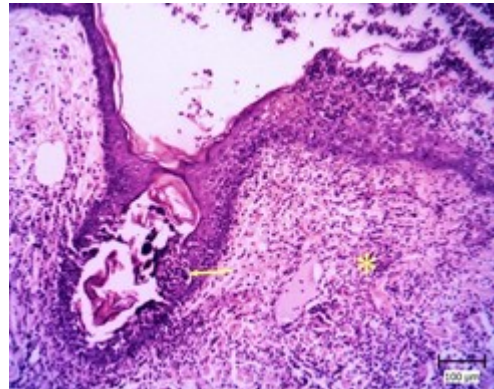


تصویر ۱۴: پوست سگ. به درماتیت فیبروزه، افزایش بافت همبند فیبروزه در ناحیهی درم و عدم حضور ضمامم توجه شود (رنگ‌آمیزی هماتوکسیلین و اتوزین).

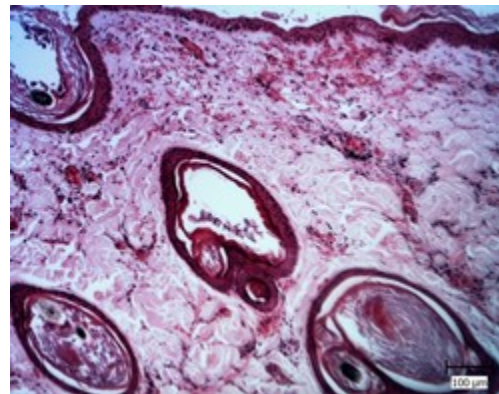
بحث

مطالعهی میکروسکوپی نمونه‌های اخذ شده بیان‌گر طیف مختلفی از ضایعات بود. شش الگوی مختلف شامل درماتیت اطراف عروقی، درماتیت ندولار و منتشر، درماتوز آتروفیک، پری‌فولیکولیت، فولیکولیت و فرونکولوز، درماتیت عروقی و درماتیت فیبروزه تشخیص داده شد که در ذیل به بحث در خصوص آنان پرداخته می‌شود.

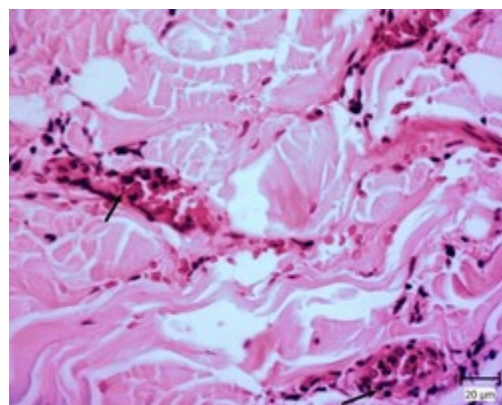
بیش‌ترین الگوی مشاهده شده مربوط به درماتیت اطراف عروقی بود که در ۴۰ درصد از موارد دیده شد. درماتیت‌های اطراف عروقی در ۲۵ درصد حاد و ۷۵ درصد مزمن بودند. در مطالعه‌ای که به وسیلهی یوسفی و همکاران در سال ۱۳۸۹ بر روی الگوهای رایج ضایعات غیرنئوپلاستیک پوست انجام گرفت، نیز بیش‌ترین الگوی مشاهده شده، مربوط به درماتیت اطراف عروقی بود. درماتیت اطراف عروقی حاد با تجمع سلول‌های التهابی در



تصویر ۱۱: پوست سگ. به فولیکولیت دیواره‌ای (پیکان زرد) و حضور سلول‌های التهابی لابه‌لای رشته‌های کلاژن (ستاره زرد) توجه شود (رنگ‌آمیزی هماتوکسیلین و اتوزین).



تصویر ۱۲: پوست سگ. واسکولیت در عروق ناحیه درم مشاهده می‌شود (رنگ‌آمیزی هماتوکسیلین و اتوزین).



تصویر ۱۳: پوست سگ. به نفوذ سلول‌های التهابی (پیکان مشکی) در دیواره عروق توجه شود (رنگ‌آمیزی هماتوکسیلین و اتوزین).

ناشی از لیسیدن نواحی انتهایی^۱ است. این نوع درماتیت به طور معمول در نواحی انتهایی در سگ‌ها اتفاق می‌افتد و در اثر لیسیدن زیاد یا ضربه زدن است. علت آن ناشناخته است، اما یک نوروپاتی خفیف حسی (یک حس خارش یا درد) ممکن است با بروز ضایعه مرتبط باشد. خستگی هم می‌تواند در این بین نقش داشته باشد. لیسیدن یا ضربه به پوست یک شکل از آسیب تکراری است که منجر به تحریکات مزمن و فاحش می‌شود. به طور معمول، یک ضایعه‌ی منفرد در ناحیه‌ی کارپ، متاکارپ، متاتارس، تیبیا یا رادیال وجود دارد. کم‌مویی و گاهی اوقات زخم با محدوده‌ی واضح از مشخصات ماکروسکوپی آن است (Hargis and Ginn 2012). در تمامی این موارد ضایعه مشاهده شده چنین مشخصاتی را دارا بود.

درماتیت ضربه‌ای چرکی^۲ نوع دیگری از درگیری‌های پوست می‌باشد که می‌تواند مسبب این تغییرات هیستوپاتولوژی باشد. این درماتیت یک ضایعه‌ی معمول در سگ است و در پاسخ ثانویه به تحریکات رخ می‌دهد و علت آن اغلب، ضربه به خود می‌باشد (Hargis and Ginn 2012). ممکن است علت اولیه‌ی آن درد یا خارش ناشی از گزش یا خراش حاصل از عوامل آلرژیک، انگل-های خارجی (ازدیاد حساسیت ناشی از گزش کک، شپش و کنه)، درگیری کیسه‌های مقعدی، اجسام خارجی در پوشش بدن، مواد شیمیایی، موهای شانه نکرده کتیف و اختلالات عضلانی اسکلتی باشد (Foster and Foli 2003). Holm و همکاران طی مطالعه‌ای به بررسی ارتباط بین هیستوپاتولوژی درماتیت ضربه‌ای چرکی و نژاد، سن، جنس و مکان ضایعه و سایر عوامل ایجاد کننده‌ی آن پرداختند. ایشان بر روی بیش از ۴۴ سگ مبتلا به درماتیت ضربه‌ای چرکی تحقیق نمودند. نامبرندگان ارتباط معنی‌داری بین جنس، سن، نژاد و محل

اطراف عروق، وجود پرخونی و ادم در ناحیه‌ی درم مشخص گردید. این تغییرات بیان‌گر یک تحریک حاد می‌باشد. در یکی از نمونه‌ها در داخل اپیدرم پوسچول ائوزینوفیلی نیز مشاهده شد. ازدیاد حساسیت نوع یک معمول‌ترین عامل برای این الگو عنوان شده است. یکی از رایج‌ترین عوامل ایجاد کننده‌ی آن گزش کک می‌باشد که با خارش شدید و ضربه به خود همراه است (Hargis and Ginn 2012). درماتیت آتوپیک به عنوان یکی از عوامل مطرح می‌باشد. البته لازم به ذکر است که در موارد مزمن تغییرات هایپرپلاستیک در اپیدرم و درم رخ می‌دهد که در این موارد به عنوان مزمن تلقی می‌گردند. در مطالعه‌ی Khoshnegah و Pakzad Shahabi بر روی ۱۱۱ سگ مبتلا به مشکلات پوستی که به دانشگاه فردوسی مشهد مراجعه نمودند، هشت مورد مبتلا به درماتیت آتوپیک بودند که همراه با خارش بوده و ضایعات عمومی یا لوکالیزه بر روی سر، گوش، گردن، قسمت‌های جانبی و پشتی بدن، در ناحیه‌ی اطلس، ناحیه‌ی میانی سینه، شکم و ناحیه‌ی مغابنی، پرینه و پاها بودند. مطالعات اخیر نشان داده است که ضایعات پوستی سگ‌های مبتلا به آتوپیک یک الگوی التهابی اختصاصی شامل درماتیت اطراف عروقی مخلوط را نشان می‌دهد (Hill and Olivry 2001). درماتیت اطراف عروقی مزمن با تجمع سلول‌های التهابی در اطراف عروق، آکانتوز، هایپرکراتوز و پاراکراتوز، همچنین فیبروپلازی گسترده مشخص گردید. آکانتوز که هایپرپلازی سلول‌های خاردار است در واقع یک پاسخ عمومی به انواعی از تحریکات مزمن است. هایپرکراتوز و پاراکراتوز نیز به طور معمول پاسخ غیراختصاصی به تحریکات مزمن هستند. فیبروپلازی مراحل ابتدایی فیروز می‌باشد و در اثر آسیب‌های قبلی اتفاق می‌افتد (Hargis and Ginn 2012). در مجموع تمامی موارد مشاهده شده بیان‌گر یک تحریک طولانی مدت در اثر عوامل مختلف می‌باشد. یکی از مواردی که همراه با درماتیت اطراف عروقی مزمن است درماتیت

1- Acral lick dermatitis

2- Pyotraumatic dermatitis

در یک مورد انگل دمودکس بر روی اپیدرم، درون فولیکول‌های مو و درم مشاهده شد. دمودکس جز جرب-های کوچک است (۰/۰۵ میلی‌متر) و به زندگی در فولیکول مو و غدد سباسه انواع زیادی از پستانداران سازش یافته است و ظاهر ویژه‌ای دارد. جرب بالغ چهار زوج پای خیلی کوتاه دارد که این پاها چنگال‌های کند کوچکی دارد. بدن این جرب کشیده می‌باشد و در اطراف قسمت‌های خلفی بدن شیارهای ظریفی وجود دارد (راد و همکاران ۱۳۷۶). در مقاطع هیستوپاتولوژی نیز این چهار پا همراه با بدن کشیده و ضمامم دهانی مشاهده شد (تصاویر ۳ و ۴). ضایعات میکروسکوپی مشاهده شده در دمودیکوز مذکور، متعدد بود. درماتیت منتشر ائوزینوفیلی، هایپرکراتوز فولیکولی، پری‌فولیکولیت، فولیکولیت دیواره‌ای و لومینال، هایپرپلازی غدد سباسه عمده‌ترین موارد بودند که با گزارشات سایر محققین هم-خوانی دارد (Caswell et al. 1997, Islam et al. 2013). همزمانی هایپرکراتوز فولیکولی، تریاید جرب‌ها و فولیکولیت، منجر به پارگی فولیکول و پخش و آزاد شدن جرب می‌شود. لذا جرب‌ها به ناحیه‌ی درم نیز نفوذ پیدا می‌کنند و منجر به ایجاد درماتیت می‌شود (Ginn et al. 2007) و گرانولوم‌های پری‌فولیکولی همراه با بخشی از جرب‌ها به طور معمول دیده می‌شود (Hargis and Ginn 2012). در این تحقیق نیز درماتیت منتشر مشاهده شد که علت این امر وجود مقاطع بسیار زیاد انگل در درم و تجمع سلول‌های التهابی در اطراف آن‌ها بود. مقطعی از جرب در یکی دیگر از نمونه‌های مبتلا به درماتیت منتشر ائوزینوفیلی مشاهده گردید که ممکن است سارکوپتیس یا چپله‌تیلا باشد. در مطالعه‌ای که توسط Ali و همکاران بر روی ۴۸ نمونه سگ خیابانی انجام شد، قسمت عمده‌ای از آلودگی جرب‌ها مربوط به سارکوپتیس و بعد از آن دمودکس بود. نمونه‌های بررسی شده بیش‌تر در سنین یک تا دو سال بودند و آلودگی در نر بیش‌تر از ماده بود. ضایعات در ناحیه‌ی پشت، گردن و صورت و شکم مشاهده شد که شامل آلویسی، پوست

ضایعه مشاهده نمودند. سگ‌های نر بیش از ماده‌ها احتمال ابتلا را داشتند (Holm et al. 2004). در تحقیق حاضر سگ‌های ماده بیش‌تر از نرها مبتلا بودند. این اختلاف ممکن است به علت کم بودن جامعه‌ی مورد بررسی باشد. همچنین بر اساس اظهارات آنان ضایعات در سگ‌های کم‌تر از چهار سال نیز بیش‌تر مشاهده شد که در این تحقیق میانگین سنی سگ‌های مبتلا دو سال بود. درگیری بالا در جنس نر، به خصوص سگ‌های جوان، ممکن است به علت پوشش ضخیم و تأثیرات هورمونی بر ترشحات پوستی و آلودگی باشد (Bratka-Robia et al. 2002).

درماتیت ضربه‌ای چرکی بیش‌تر در هوای گرم و مرطوب اتفاق می‌افتد و ممکن است به عدم تهویه در پوشش مویی مرطوب باشد (Medleau and Hnilica 2001). با توجه به این که تحقیق حاضر در شهر اهواز صورت گرفته است و بیش از ۳۰ مورد در فصل بهار و تابستان ارجاع داده شده بودند و با عنایت به گرم و مرطوب بودن شهر اهواز، وضعیت آب و هوایی نیز به عنوان یکی از موارد دخیل در ایجاد این ضایعات ایفای نقش نموده است.

درماتیت ندولی و منتشر در ۱۵ درصد از موارد دیده شد و ۲۵ درصد از آن‌ها ندولی و ۷۵ درصد منتشر بودند. در مطالعه‌ی یوسفی و همکاران ۱۳ درصد درماتیت ندولی و منتشر دیده شد (یوسفی و همکاران ۱۳۸۹).

در دو مورد از درماتیت‌های منتشر ائوزینوفیلی که با موریکتگی سراسری همراه بودند، مقاطع مختلفی از انگل دیده شد و با در نظر گرفتن مشخصات میکروسکوپی هر دو از دسته جرب‌ها بودند. حضور جرب‌ها مسبب ضایعات پوستی جدی در حیوانات اهلی می‌باشد که به دنبال آن کاهش اشتها و بدتر شدن شرایط عمومی حیوان رخ می‌دهد. مهم‌ترین این جرب‌ها، دمودکس کنیس، سارکوپتیس اسکبئی، اتودکتس سینوتیس هستند (Hargis and Ginn 2012).

غیر معمول نیست. اختلالات اندوکروینی پوستی در سگ نسبت به سایرین معمولتر است (Hargis and Ginn 2012). هیپوتیروئیدیسم، هایپرآدرنوکتیسیزم، افزایش استروژن در ماده‌ها، تومور سلول‌های سرتولی، درماتوز پاسخ دهنده به هورمون رشد یا اخته‌گی مهم‌ترین دلایل آلپسی‌های اندوکروینی می‌باشند (Walder 1992).

انواع مختلف کمبود مواد مغذی منجر به آسیب‌های پوستی مشابه می‌شود و زمانی که حیوانات یک رژیم غذایی بالانس شده را دریافت نمایند، ضایعات بهبود پیدا می‌کنند. کمبودهای مؤثر بر روی پوست شامل کاهش مواد مغذی مانند پروتئین و انرژی، کاهش اسیدهای چرب، کاهش ویتامین‌های A، C و D، کاهش ریبوفلاوین، کاهش اسید پانتوتنیک، بیوتین، نیاسین، ید، کبالت، مس و روی می‌باشد. در این بین، پروتئین از اهمیت بالایی برخوردار است. تولید پوشش مویی وابسته به پروتئین بوده و لذا حیواناتی که با کمبود این ماده روبرو هستند، پوشش مویی ضعیف و شکننده‌ای دارند. همچنین اپیدرم، درم و ضمام نیز دچار آتروفی شده‌اند و کاهش در چربی‌های زیر جلدی و ماهیچه‌ها نیز وجود دارد. در مبتلایان همچنین ادم در ناحیه‌ی درم قابل روئیت می‌باشد (Hargis and Ginn 2012). در این تحقیق به واسطه‌ی وجود مشاهده فضاهای خالی در بین دستجات همبندی موجود در درم، ادم تشخیص داده شد که به احتمال زیاد مبین درماتوز آتروفیک ناشی از سوء تغذیه بوده است. با این وجود تشخیص تفریقی این موارد از طریق هیستوپاتولوژی به تنهایی مقدور نمی‌باشد. کنار هم قرار دادن تاریخچه، یافته‌های کلینیکی، ارزیابی آزمایشگاهی و هیستوپاتولوژی به طور قطع در تشخیص عامل ایجاد کننده درماتوز آتروفیک کمک کننده است. جهت ارزیابی درست از این الگو، نحوه‌ی نمونه‌برداری حائز اهمیت می‌باشد. در تمامی بیماران مشکوک به درماتوز آتروفیک مانند آلپسی اندوکروینی باید از نواحی که ریزش موی زیادی دارند نمونه‌برداری صورت پذیرد. بهترین مکان برای شناسایی تغییرات آتروفی فولیکولی،

خشن، اریتم، پوسچول، شوره و خارش بودند. در بررسی میکروسکوپی آکانتوز، هایپرکراتوز ملایم، تخریب درم و اپیدرم، هایپرپلازی در غدد عرق، سباسه و فولیکول‌های مو دیده شد (Ali et al. 2011). مشاهدات این تحقیق نیز با مطالعه‌ی حاضر هم‌خوانی دارد.

در اشکال مزمن جرب سارکوپتیس که همراه با واکنش ازدیاد حساسیت گسترده هستند جرب‌ها به وفور در تراشه و بافت‌های پوستی وجود دارند. در یگانه بیمار تحقیق حاضر نیز مقاطع متعددی از انگل درون تونل‌های موجود در لایه‌ی شاخی روئیت گردید (تصویر ۵). همچنین آکانتوز، هایپرکراتوز، هایپرپلازی غدد سباسه و عضله‌ی راست کننده‌ی مو نیز مشاهده شد که تمامی این موارد نشان از یک تحریک مزمن دارند. با توجه به مشخصات به احتمال زیاد مقطع جرب مشاهده شده متعلق به سارکوپتیس بوده است.

درماتوز آتروفیک در ۳۷/۵ درصد از موارد دیده شد که همراه با کم‌مویی، موریکتگی و سبوره بود. در بررسی میکروسکوپی تمامی این نمونه‌ها آتروفی اپیدرم به همراه آتروفی فولیکول‌های مو و غدد سباسه دیده شد. همچنین اکثریت فولیکول‌های موجود، در فاز تلوزن بودند. هایپرکراتوز لایه‌ای و شدید نیز از دیگر علائم قابل توجه در این نمونه‌ها بود. نکته‌ی حائز اهمیت مشاهده‌ی ادم در درم بود. مهم‌ترین دلایل ایجاد کننده‌ی این الگو را می‌توان اختلالات اندوکروینی، ایسکمی‌ها، کمبود مواد مغذی و اشکال در جذب و عوامل محیطی شامل هوای خشک در نظر گرفت (Hargis and Ginn 2012).

درماتوز آتروفیک که ناشی از اختلالات اندوکروینی است، متعاقب بر هم خوردن تعادل هورمونی رخ می‌دهد و به طور معمول با موریکتگی متقارن و دو طرفه یا هیپوتریکوز (کم مویی) همراه هستند. موهای باقی‌مانده خشک و شکننده بوده و پس از چیدن به سختی رشد می‌کنند. سطح پوست تیره‌تر می‌شود. موریکتگی اغلب از ناحیه‌ی مغابنی و نواحی جنسی شروع می‌شود و به نواحی جلویی کشیده می‌شود. پیودرم ثانویه و سبوره نیز

بر طبق نتایج مطالعه‌ای که Nichols و همکاران بر روی ۲۱ سگ و گربه انجام دادند، علت واسکولیت در ۵۰ درصد از مبتلایان ناشناخته بود و در سایر موارد پاسخ به داروی خوراکی آپورمکتین، ازدیاد حساسیت به مصرف گوشت گاو، پاسخ به واکسن هاری و لنفوسارکوم عامل ایجاد آن بودند. در تمام واسکولیت‌های مشاهده شده سلول‌های التهابی از نوع چند هسته‌ای بوده و فقط در هاری غالب با لنفوسیت می‌باشد (Nichols et al. 2001). Tasaki و همکاران در پوست سگ‌های مبتلا به بازپوز یک واسکولیت لنفوسیتی اولیه را نشان دادند. آنان چنین عنوان نمودند که آلپوسی با تغییرات ایسکمیک مرتبط است (Tasaki et al. 2013). در مطالعه‌ای که توسط یوسفی و همکاران صورت گرفت، کم‌ترین الگوی دیده شده واسکولیت بود که تنها دو درصد از ضایعات را به خود اختصاص می‌داد که با گزارش این تحقیق همخوانی دارد (یوسفی و همکاران ۱۳۸۹). در این تحقیق، حیوان مبتلا که دارای زخم بر روی ران بود، به طور همزمان واسکولیت و پری‌فولیکولیت را همراه با وجود دلمه نشان داد.

درماتیت فیبروزه در دو مورد دیده شد که با موریکتگی همراه بود. در هر دو مورد آثاری از ضمامم پوستی دیده نشد. این الگوی هیستوپاتولوژی مشاهده شده ممکن است در اثر آلپوسی ناشی از زخم^۱ باشد. در یک مورد از آن‌ها حیوان هم‌زمان با وجود آتروفی ضمامم پوستی دارای دلمه بر روی اپیدرم بود و مکان ضایعه بر روی مهره‌های کمری بود که احتمال می‌رود در اثر درماتیت ضربه‌ای چرکی باشد. این آسیب ممکن است در اثر عوامل فیزیکی (آسیب حرارتی)، شیمیایی، فرونکولوز شدید (پیودرم، درماتوفیتوز، دمودیکوز)، نئوپلاسم‌ها و سایر بیماری‌ها مانند لوپوس اریتماتوز سیستمیک باشند. در این موارد، موریکتگی دائمی در نتیجه آسیب‌های برگشت‌ناپذیر و فرسایش واحدهای ضمامم دیده می‌شود

پوست مجاور نواحی دارای موهای نرمال و کم مو می‌باشد. همچنین نمونه‌گیری سریع بعد از ریزش مو نیز جهت تشخیص برخی از موارد نادر توصیه می‌شود (Hargis and Ginn 2012, Walder 1997).

پری‌فولیکولیت، فولیکولیت و فرونکولوز هر کدام به ترتیب در ۴۵ درصد، ۱۷/۵ درصد و ۲/۵ درصد از نمونه‌ها یافت گردید. تمام پری‌فولیکولیت‌ها توام با درماتیت اطراف عروقی بودند. این سه فرآیند پیوسته هستند و ممکن است در یک نمونه به صورت هم‌زمان دیده شوند. التهاب فولیکول‌ها یک ضایعه‌ی میکروسکوپی معمول در سگ است و در سایر گونه‌ها کم‌تر رخ می‌دهد (Hargis and Ginn 2012). Caswel و همکاران فولیکولیت دیواره‌ای، فولیکولیت چرکی و فرونکولوز را در مقاطع بافتی سگ مبتلا به دمودیکوز شناسایی کردند (Caswell et al. 1997). در این تحقیق نیز در نمونه‌ی مبتلا به دمودیکوز، پری‌فولیکولیت و فولیکولیت تشخیص داده شد. در مطالعه‌ای که Holm و همکاران بر روی ۴۴ سگ مبتلا به پیودرماتیت حاد انجام دادند، فولیکولیت حاد را در ۲۰ مورد مبتلا به پیودرماتیت تشخیص دادند. در ۳۲ مورد بررسی شده ۵۰ درصد فولیکولیت را نشان دادند (Holm et al. 2004). در یگانه فرونکولوز تحقیق حاضر باکتری‌های کوکسی شکل دیده شد که به احتمال زیاد استافیلوکوکوس می‌باشد.

درماتیت عروقی در یکی از موارد دیده شد. در این نمونه سلول‌های التهابی درون دیواره‌ی عروق قابل مشاهده بودند. واسکولیت پوستی یک وضعیت در نتیجه التهاب در دیواره‌ی عروق و بافت‌های پیوندی اطراف عروق می‌باشد. واسکولیت پوستی می‌تواند اولیه باشد، اما به طور معمول به صورت ثانویه رخ می‌دهد (Foster 2006). بر اساس مطالعات Mackel و Jordon بزرگ‌ترین علت واسکولیت، ازدیاد حساسیت نوع سه است. به علت کلیرانس ناکامل سیستم رتیکولواندوتلیال، کمپلکس‌های آنتی‌ژن و آنتی‌بادی محلول در دیواره‌ی آندوتلیوم عروق لانه‌گذاری می‌کنند (Mackel and Jordon 1982).

در نهایت نتایج به دست آمده از این تحقیق مبین طیف گسترده‌ای از الگوهای هیستوپاتولوژی بود. هر چند بیش‌تر نمونه‌ها از نظر بالینی مبتلا به انواع مختلفی از موربختگی بودند اما ضایعات میکروسکوپی مشاهده شده متفاوت بودند. این امر بیش از پیش تأکید بر انجام بررسی میکروسکوپی در کنار سایر روش‌های تشخیصی دارد تا به رهیافت دقیق‌تری منتهی گردد. بیش‌ترین الگوی مشاهده شده متعلق به درماتیت اطراف عروقی و کم‌ترین الگو نیز درماتیت عروقی بود. این مطالعه به عنوان فتح بایی در خصوص درماتوپاتولوژی می‌باشد و امید است از یافته‌های آن در تحقیقات و تشخیص‌های آینده استفاده شود.

و با جایگزینی بافت اسکار همراه است. در صورت تردید نسبت به این بیماری به وسیله‌ی تاریخچه‌ی فیزیکی، شیمیایی، آسیب گرمایی یا بیماری‌های پوستی موجود می‌توان اطمینان حاصل کرد. آسیب‌های مرتبط به این بیماری به صورت معمول کانونی هستند و تقارن وجود ندارد. چنانچه زخم آشکاری مشهود نباشد جهت رد کردن دمودیکوز و درماتوفیتوز، اسکراب پوستی و کشت درماتوفیتی باید انجام شود. هیستوپاتولوژی بهترین ابزار تفریقی در شناسایی این نوع آسیب می‌باشد (Bertolino and Freedberg 1987). مکان این دو نمونه در مهره‌های کمری و مفصل زانوی پا بود.

تشکر و قدردانی

نویسندگان مقاله مراتب قدردانی خود را از معاونت پژوهشی دانشگاه به جهت حمایت مالی از انجام پروژه به جای می‌آورند. همچنین از جناب آقای بهداروند و سرکار خانم بهداروند که در آزمایشگاه پاتولوژی همکاری لازم را مبذول داشتند نیز سپاس‌گزارند.

منابع

- راد، محمدعلی؛ جمشیدی، شهرام و ال‌داوود، سیدجاوید (۱۳۷۶). بیماری‌های پوست دام‌های کوچک (عفونی و ایمونولوژیک). تالیف: مولر، کرک و اسکات، چاپ اول، انتشارات دانشگاه تهران، تهران، صفحات ۳۲۲-۲۰۴.
- یوسفی، علیرضا؛ سهرابی‌حق‌دوست، ایرج و صداقت، رضا (۱۳۸۹). مطالعه هیستوپاتولوژیک الگوهای رایج ضایعات غیرنئوپلاستیک پوست در سگ. پاتوبیولوژی مقایسه‌ای، دوره ۷، شماره ۳، صفحات ۳۲۸-۳۲۱.
- Ali, M.H.; Begum, N.; Azam, M.G. and Roy, B.C. (2011). Prevalence and pathology of mite infestation in street dogs at Dinajpur municipality area. *Journal of Bangladesh Agricultural University*, 9(1): 111-119.
- Bertolino, A.P. and Freedberg, I.M. (1987). Disorders of epidermal appendages and related disorders: Hair. *Dermatology in General Medicine*. In Fitzpatrick, T.B.; Eisen, A.Z.; Wolff, K.; Freedberg, I.M. and Austen, K.F. (Eds). *Dermatology in General Medicine*. New York: McGraw-Hill Book Company, Pp: 639-640.
- Bratka-Robia, C.B.; Egerbacher, M.; Helmreich, M.; Mitteregger, G.; Benesch, M. and Bamberg, E. (2002). Immunohistochemical localization of androgen and oestrogen receptors in canine hair follicles. *Veterinary Dermatology*, 13(2): 113-118.
- Caswell, J.L.; Yager, J.A.; Parker, W.M. and Moore, P.F. (1997). A prospective study of the immunophenotype and temporal changes in the histologic lesions of canine demodicosis. *Veterinary Pathology Online*, 34(4): 279-287.
- Foster, A.P. (2006). Cutaneous manifestations of vasculitis in the dog. *Companion Animal*, 11(6): 71-77.
- Foster, A.P. and Foil, C.S. (2003). *BSAVA manual of small animal dermatology*. British Small Animal Veterinary Association, 2nd ed, Pp: 159-160.

- Ginn, P.E.; Mansell, J.E.K.L. and Rakich, P.M. (2007). Skin and Appendages. In: Maxie, M. G. Jubb, Kennedy and Palmer's Pathology of Domestic Animal. Vol. 1, 5th Ed, Saunders, Elsevier Philadelphia, Pp: 553-781.
- Hargis, A.M. and Ginn, P.E. (2012). Integumentary system. In: McGavin, M.D. and Zachary, J.F. (Eds), Pathologic Basis of Veterinary Disease. 5th Ed, Elsevier, China, Pp: 972-1084.
- Hill, P.B. and Olivry, T. (2001). The ACVD task force on canine atopic dermatitis (XVIII): histopathology of skin lesions. *Veterinary Immunology and Immunopathology*, 81(3-4): 305-309.
- Holm, B.R.; Rest, J.R. and Seewald, W. (2004). A prospective study of the clinical findings, treatment and histopathology of 44 cases of pyotraumatic dermatitis. *Veterinary Dermatology*, 15(6): 369-376.
- Islam, M.M.; Khanam, S.S.; Rashid, S.M.H. and Islam, M.N. (2013). Prevalence and pathology of demodectic mange in stray dogs in Bangladesh. *Journal of Science and Technology*, Pp: 118-121.
- Khoshnegah, J. and Pakzad Shahabi, M. (2009). Canine atopic/allergic dermatitis in Mashhad (North-East of Iran): clinical observations. *Iranian Journal of Veterinary Research*, 10(4): 352-359.
- Mackel, S.E. and Jordon, R.E. (1982). Leukocytoclastic vasculitis a cutaneous expression of immune complex disease. *Archives of Dermatology*, 118(5): 296-301.
- Medleau, L. and Hnilica, K.A. (2001). Keratinization and seborrheic disorders. *Small Animal Dermatology: A Color Atlas and Therapeutic Guide*, WB Saunders, Philadelphia, Pp: 215-237.
- Nichols, P.R.; Morris, D.O. and Beale, K.M. (2001). A retrospective study of canine and feline cutaneous vasculitis. *Veterinary Dermatology*, 12(5): 255-264.
- Tasaki, Y.; Miura, N.; Iyori, K.; Nishifuji, K.; Endo, Y. and Momoi, Y. (2013). Generalized alopecia with vasculitis-like changes in a dog with babesiosis. *The Journal of Veterinary Medical Science*, 75(10): 1367-1369.
- Walder, E.J. (1992). Atrophic Diseases of The Hair Follicle In: Gross, T.L.; Ihrke, P.J. and Walder, E.J. (Eds), *Veterinary Dermatopathology: A Macroscopic and Microscopic Evaluation of Canine and Feline Skin Disease*. Mosby-Year book, United States of America, Pp: 273-297.

Histopathologic patterns of nontumoric cutaneous lesions in dogs referred to veterinary hospital of Ahvaz

Delfan, T.¹; Rezaie, A.² and Avizeh, A.³

Received: 12.04.2016

Accepted: 27.11.2016

Abstract

The aim of this study is an inspection of histopathologic patterns in skin lesions of referred dogs to Veterinary Hospital of Shahid Chamran University. This study carried out in 40 cases. After complete macroscopic examination and sedation, sampling was carried out and Haematoxylin and Eosin stained slides were prepared. In macroscopic examination all cases had alopecia and hypotrichosis and 30 (75%) cases had focal alopecia and 10 (25%) had diffuse alopecia. Seventeen cases (42.5%) had seborrhea and 19 (47.5%) had scale and wound. Microscopic examination revealed perivascular dermatitis pattern in 16 (40%) and 12 cases had chronic perivascular dermatitis. Nodular and diffuse dermatitis was seen in 1 and 5 respectively (15%). In two cases of diffuse dermatitis, mite sections were observed. Atrophic dermatitis was detected in 15 cases (37.5%). Perifolliculitis were seen in 18 (45%) and folliculitis was seen in 7 cases (17.5%) and 5 were luminal and 2 were luminal and mural. Furunculosis was seen in one dog (2.5%). Fibrosing dermatitis was detected in 2 (5%) samples. Vasculitis was seen in one dog (2.5%). In this study perivascular dermatitis had the most frequency and it may be due to different agents. Atrophic dermatoses are in second rank and malnutrition is first candidate cause. This study is the first attempt in the field of dermatopathology and the results of present research revealed a different type of microscopic patterns.

Key words: Cutaneous lesions, Histopathologic pattern, Dog

1- DVM Graduated from Faculty of Veterinary Medicine, Shahid Chamran University of Ahvaz, Ahvaz, Iran

2- Associate Professor, Department of pathobiology, Faculty of Veterinary Medicine, Shahid Chamran University of Ahvaz, Ahvaz, Iran

3- Professor, Department of Clinical Sciences, Faculty of Veterinary Medicine, Shahid Chamran University of Ahvaz, Ahvaz, Iran

Corresponding Author: Rezaie, A., E-mail: a.rezaie@scu.ac.ir