

## استفاده از فاشیا لاتا به عنوان یک اتوگرافت برای درمان دائم پارگی‌های رباط ضربدری قدامی با تکنیک خارج کپسولی در سگ: تکنیک جدید جراحی

هادی نداف<sup>۱\*</sup>، علیرضا غدیری<sup>۲</sup> و امیررضا ایمانی<sup>۳</sup>

تاریخ دریافت: ۹۴/۵/۲۴

تاریخ پذیرش: ۹۵/۲/۴

### چکیده

پارگی‌های رباط صلیبی یکی از دلایل اصلی ایجاد لنگش در سگ‌ها می‌باشد و انتخاب تکنیک درمان آن کماکان واجد استاندارد مشخصی نشده و مورد بحث می‌باشد. هدف از انجام این مطالعه، ارزیابی تکنیک نوینی است که با استفاده از استحکام فاشیا لاتا و عبور آن از نقاط ایزومتریک معین مفصل زانو، پایداری دوطرفه ایجاد شود. تعداد ۱۰ قلابه سگ نر بالغ از نژاد مخلوط با دامنه‌ی وزن بین ۱۴ تا ۲۰ کیلوگرم به طور تصادفی به دو گروه کنترل و درمان تقسیم شدند. در هر دو گروه تحت بیهوشی عمومی، رباط صلیبی قطع گردید. در گروه کنترل تثبیت به روش MRIT انجام شد. در گروه درمان پس از آماده‌سازی، نواری از ضخیم‌ترین قسمت فاشیا لاتا و ایجاد دو کانال در پروکسیمال درشت‌نی و دیستال ران، با عبور نوار فاشیا لاتا از کانال‌ها و بخیه کردن به قسمت جانبی کپسول مفصلی اقدام به تثبیت پارگی رباط صلیبی گردید. پارامترهای حرکت کشابی، لنگش، درد، دامنه‌ی حرکت، اندازه‌ی دور ران، تورم مفصل و استئوآرتروز در نمای رادیوگرافی، به صورت هفتگی تا ۱۶ هفته مورد ارزیابی قرار گرفت. امتیازدهی به حرکت کشابی و لنگش در گروه درمان نسبت به گروه کنترل معنی‌دار نبود ( $P > 0.05$ ). در گروه کنترل، دامنه‌ی حرکت در مقایسه با گروه درمان نسبت به دامنه‌ی ثبت شده در زمان صفر، نزدیک‌تر بود. در هر دو گروه در ارزیابی تورم مفصل، روند کاهشی، پس از عمل در زمان‌های مورد مطالعه مشاهده گردید. هیچ شواهدی مبنی بر وجود استئوآرتروز در هر دو گروه وجود نداشت ( $P < 0.05$ ). در نتیجه، این تکنیک با دارا بودن بسیاری از ویژگی‌های دیگر تکنیک‌های ترمیمی و قابل قیاس بودن با تکنیک MRIT روشی نوین برای درمان دائم پارگی‌های رباط ضربدری قدامی است. اگرچه به منظور ارزیابی کلینیکی این تکنیک، نیاز به مطالعات بیش‌تر است.

کلمات کلیدی: رباط صلیبی، فاشیا لاتا، تکنیک جدید، سگ

### مقدمه

است و انتخاب تکنیک بر اساس تفاوت‌های بیمار هنوز واجد استاندارد مشخصی نشده و کماکان مورد بحث می‌باشد. از سه نوع تکنیک برای تثبیت مفصل زانو استفاده می‌شود که شامل انواع استئوتومی‌ها، روش‌های خارج کپسولی و داخل کپسولی می‌باشد که به دلیل نتایج ضعیف به دست آمده از روش‌های داخل کپسولی در سگ‌ها، این تکنیک‌ها امروزه کم‌تر مورد توجه جراحان قرار می‌گیرند (Muir 2011). مروری بر مطالعات گذشته نشان

پارگی‌های رباط صلیبی یکی از دلایل اصلی ایجاد لنگش در سگ‌ها می‌باشد که طبق برآورد مراکز بیمارستانی دانشگاهی ۲۵ درصد لنگش‌های مراجعه کننده، به دلیل آسیب دیدگی‌های این رباط می‌باشند (Johnson et al. 1994). همچنین اصلی‌ترین دلیل ایجاد ضایعات دژنراتیو نیز پارگی رباط صلیبی ذکر شده است (Brinker et al. 2007). روش‌های متعددی برای ایجاد پایداری در مفصل زانوی سگ‌ها متعاقب پارگی رباط صلیبی بیان شده

(نویسنده‌ی مسئول)

E-mail: hdnaddaf@scu.ac.ir

\*دانشیار گروه علوم درمانگاهی، دانشکده‌ی دامپزشکی، دانشگاه شهید چمران اهواز

<sup>۲</sup> استاد گروه علوم درمانگاهی، دانشکده‌ی دامپزشکی، دانشگاه شهید چمران اهواز

<sup>۳</sup> دانش‌آموخته جراحی دامپزشکی، دانشکده‌ی دامپزشکی، دانشگاه شهید چمران اهواز

استحکام پیوند خودی نیز افزوده می‌شود (Rudolph et al. 2001). استفاده از نقاط ایزومتريک در تکنیک جراحی نیز بر سرنوشت دراز مدت مفصل زانو تأثیر شایانی دارد که تنها در تکنیک ریسمان محکم<sup>۳</sup> این مورد در نظر گرفته می‌شود. با توجه به موارد عنوان شده، هدف از انجام این مطالعه ارائه‌ی تکنیک نوینی است که با استفاده از استحکام فاشیا لاتا و عبور آن از نقاط ایزومتريک معین مفصل زانو، پایداری دوطرفه ایجاد شود. فرض بر این بوده است که در نتیجه‌ی استفاده از نقاط ایزومتريک، پس از جراحی، استئوآرتريت کم‌تری مشاهده شود و همچنین با توجه به استفاده از فاشیا لاتا به عنوان یک پیوند خودی، پارگی مواد بخیه‌ای و همچنین واکنش التهابی کم‌تر و چسبندگی و تشکیل بافت فیبره بیش‌تری در بافت اطراف مفصلی دیده شود و پس از مدت زمان ۶ تا ۸ هفته‌ای (Muir 2011) بافت اطراف مفصلی از استحکام مناسبی برخوردار شود.

### مواد و روش کار

تعداد ۱۰ قلاده سگ نر بالغ از نژاد مخلوط با دامنه‌ی وزن بین ۲۰-۱۴ کیلوگرم به طور تصادفی به دو گروه مساوی کنترل و درمان (پیوند فاشیا لاتا)<sup>۴</sup> تقسیم شدند. پس از انجام معاینات بالینی و اطمینان از سلامت حیوانات، بعد از ۱۲ ساعت پرهیز غذایی، تمامی حیوانات با دریافت آسپرومازین ۱ درصد (۱mg/kg/۰، عضلانی) (Tranquilli et al. 2013) آرام شده و سپس رادیوگراف با دو نمای خلفی-قدامی و استرس رادیوگرافی از زانوی چپ تمامی حیوانات اخذ شد و موزنی موضع جراحی صورت پذیرفت. سپس اقدام به نصب آنژیوکت با شماره‌ی ۲۰ در ورید سفالیک دست چپ گردید. در ادامه با استفاده از ترکیب دیازپام (۰/۵mg/kg) (Tranquilli et al. 2013) و کتامین ۱۰ درصد

می‌دهد که روش‌های خارج کپسولی از موفقیت و محبوبیت بالایی برخوردار می‌باشند (Brinker et al. 2010, Conzemius et al. 2005, Cook et al. 2007). از مزایای این روش‌ها می‌توان به امنیت بالا، سهولت، نیاز به حداقل ابزار جراحی، قیمت ارزان اشاره کرد و از معایب این تکنیک‌ها می‌توان به پاره شدن مواد مورد استفاده اشاره کرد که کل ترمیم را متأثر خواهد ساخت (Muir 2011). یکی از مقبول‌ترین تکنیک‌های جراحی در این مورد، تکنیک MRIT<sup>۱</sup> می‌باشد که میزان موفقیت و عوارض با این تکنیک به ترتیب ۹۰ تا ۹۵ درصد و ۱۷ تا ۲۵ درصد می‌باشد (Muir 2011) که با استفاده از مواد بخیه‌ای مناسب، کنجده‌های جانبی و میانی به سوراخی که در برجستگی درشت نی<sup>۲</sup> ایجاد شده است تثبیت می‌شوند و در ادامه کنجده‌ی جانبی به ناحیه‌ی رتیناکولوم جانبی کشکک نیز تثبیت می‌شود (Flo 1975). در مفصل زانو، در استخوان‌های درشت نی و ران دو نقطه وجود دارد که در جمع شدن و باز شدن زانو کم‌ترین حرکت را نشان می‌دهند و در اصطلاح نقاط ایزومتريک مفصل هستند (Flo 1975). برای انجام تکنیک‌های خارج کپسولی، نقاط تثبیت باید تا آن جا که امکان دارد به نقاط ایزومتريک تعریف شده در مفصل زانو نزدیک باشند. این کار تثبیت زانو را با حداقل برهم خوردن در حرکات نرمال مفصل فراهم خواهد ساخت و همچنین تداخل بافت‌ها و مواد ایمپلنتی نیز به حداقل خواهد رسید. در تئوری، استفاده از نقاط ایزومتريک پایداری مناسب‌تری را در مفصل زانو فراهم خواهد ساخت و متعاقباً بافت‌های اطراف مفصل فرصت بیشتر و مناسب‌تری را برای ایجاد استحکام زانو خواهند داشت. نقاط ایزومتريک مناسب در سمت جانبی مفصل زانو قرار دارند (Roe et al. 2008). استفاده از پیوند خودی بر استفاده از مواد سنتزی ارجح است و همچنین برخلاف مواد سنتزی، با گذشت زمان بر

3- Tight Rope  
4- Fascia Lata Graft (FLG)

1- Modified Retinacular Imbrication Technique  
2- Tibia

(10 mg/kg) (Tranquilli et al. 2013) بیهوشی القا گردید و جهت دسترسی به مسیر هوایی اقدام به لوله‌گذاری نایی شد. همچنین بیهوشی با داروی ایزوفلوران و با استفاده از دستگاه بیهوشی استنشاقی نگهداری شد. در ادامه به منظور کاهش ریسک عفونت متعاقب جراحی از آنتی-بیوتیک تراپی پروفیلاکتیک با داروی سفازولین (۲۲ میلی-گرم /کیلوگرم وریدی) (Fossum et al. 2013) استفاده شد و هر ۹۰ دقیقه این کار با دوز مشابه تکرار شد. پس از ضد عفونی و شان‌گذاری موضع جراحی، در گروه درمان (FLG)، برشی روی پوست از حد یک سوم بالایی ران تا برجستگی درشت نی<sup>۱</sup> در سمت جانبی مفصل زانو ایجاد شد و در ادامه جهت اجرای مرحله‌ی بازسازی و عملیاتی نمودن روش پیشنهادی، فاشیا لاتا در موقعیت برش جانبی- قدامی مشخص گردید و در مرحله‌ی بعد نواری با عرض تقریبی ۲ سانتی‌متر و با طولی برابر حد فاصل شروع و پایان فاشیا لاتا ایجاد گردید. این نوار در ناحیه‌ی پائینی به برجستگی درشت نی متصل بود. سپس نوار مزبور برش طولی داده شد تا به دو نیمه مساوی با عرض تقریبی ۱ سانتی‌متر تقسیم شود. برای جلوگیری از تخریب بافتی، نوارهای ایجاد شده در تامپون آغشته با سرم استریل قرار گرفت. در مرحله‌ی بعدی جهت تخریب و برداشت رباط ضربدری قدامی، اقدام به آرتروتومی از رهیافت جانبی مفصل زانو شد و سپس اقدام به قطع و خارج نمودن رباط صلیبی قدامی از مفصل گردید و اقدام به شستشوی مفصل با مقادیر مناسبی از نرمال سالین استریل شد و برش کیسول مفصلی توسط نخ پلی‌گلایکولیک ۲-۰ (سوپا، ایران) و با تکنیک ساده‌ی سرتاسری بسته شد. سپس سوراخ‌هایی توسط دریل (مته‌ی شماره‌ی ۵) بدون ایجاد تداخل در سطح مفصلی و با کنار زدن بافت نرم و پرده‌ی ضریع از روی این ناحیه، در نقاط ایزومتریک درشت‌نی و ران ایجاد گردید. این نقطه در استخوان درشت نی، روی ناودان عضلانی، در محل

اتصال عضله‌ی طویل بازکننده‌ی انگشتان<sup>۲</sup>، درست در بالاترین ناحیه‌ی ممکن مفصلی بود. نقطه ایزومتریک ران در ناحیه‌ی پائینی سطح مفصلی کنجیدی جانبی و کندیل جانبی ران بود. در مرحله‌ی بعد انتهای دو نوار ایجاد شده با نخ پلی‌گلایکولیک شماره‌ی صفر و با الگوی زنجیرقفل‌ی آماده سازی شدند. در ادامه، انتهای آزاد نخ متصل به نوارهای ایجاد شده، با الگوی ضربدری از دو طرف سوراخ درشت نی عبور داده شد. سپس نوارهای بیرون آمده به سوراخ واقع در نقطه‌ی ایزومتریک ران همان طرف وارد شد. در ادامه‌ی این مرحله، پس از خارج شدن نوارها از دو سمت سوراخ ایزومتریک ران، هر دو انتها به رتیناکولوم کشکک در همان سمت با استفاده از بخیه‌ی پلی‌گلایکولیک (الگوی Locking loop) تثبیت شدند. برای تثبیت این بخیه‌ها و ایجاد بیش‌ترین پایداری مفصل، سه عمل به صورت هم‌زمان توسط کمک جراح انجام شد، ۱) زانو در زاویه‌ای قرار داده شد که بیش‌ترین حرکت کشایی ایجاد شود، بدین مفهوم که کمک جراح تست حرکت کشایی را انجام داده و با اعمال بیش‌ترین فشار منجر به تثبیت زانو در حالت کشایی ایجاد شده می‌گردید ۲) درشت نی اندکی به سمت خارج چرخانده شد، ۳) انتهای فوقانی درشت‌نی به سمت خلف رانده شد. در ادامه، نقیصه‌ی ایجاد شده در فاشیا لاتا با استفاده از نخ پلی‌گلایکولیک شماره‌ی صفر و الگوی ساده‌ی سرتاسری بسته شد. در پایان برش در دو لایه‌ی زیر جلدی، با استفاده از نخ پلی‌گلایکولیک شماره‌ی صفر و با الگوی ساده‌ی سرتاسری و پوست نیز با نایلون ۲-۰ و با الگوی ساده‌ی تکی دوخته شد. مراحل مختلف اجرای تکنیک جراحی در گروه درمان (FLG) در تصاویر ۱ تا ۸ مشخص شده است. به منظور کنترل درد پس از جراحی از کتوپروفن (۵/۵mg/kg)، عضلانی، یک‌بار در روز (ابوریحان، ایران) (Narita et al. 2006)، تا ۳ روز استفاده گردید. جهت جلوگیری از عفونت پس از

1- Tibial tuberosity

2- Long digital extensor

سنجش درد نیز توسط دو نفر صورت گرفت و بیشترین امتیاز دریافتی (امتیاز مرتبط با درد بیش‌تر) ثبت گردید. امتیازدهی بر اساس مقیاس درد حاد مربوط به مرکز دامپزشکی دانشگاه کلرادو<sup>۳</sup> مطابق جدول ۱ انجام شد (Gaynor and Muir 2002).

اندازه‌گیری توده‌ی عضلانی<sup>۴</sup> در ناحیه‌ی میانی ران (۵۰ تا ۷۰ درصد طول ران) در ناحیه‌ی بین تروکانتر بزرگ و فبای جانبی انجام شد. برای این کار، زانو در زاویه‌ی طبیعی خود نگه داشته می‌شد (Johnson 1993, Korvick et al. 1994).

به منظور ارزیابی تورم مفصل (Lopez and Markel 2002, Necas and Zatloukal 2003) و استئوآرتریت (Rudolph 2001)، رادیوگرافی از تمامی حیوانات مورد مطالعه اخذ گردید. برای انجام رادیوگرافی ابتدا حیوانات با رژیم آسپرومازین (۱mg/kg، عضلانی) و کتامین (۱۰mg/kg، عضلانی) آرامبخشی شده و نمای رادیوگرافی میانی- جانبی و نمای خلفی- قدامی که برای زانو تعریف شده‌اند اخذ شد. برای انجام این کار از ولتاژ پائین (۴۵-۶۰ کیلوولت) استفاده شد و همچنین عکس بدون گرید گرفته شد. فاصله‌ی کانونی به صورت استاندارد روی ۷۵ سانتی‌متر قرار داده شد. برای گرفتن رادیوگراف در نمای میانی- جانبی باید زانو در زاویه‌ی ختشی (۹۰ درجه حداکثر) باشد. برای اخذ رادیوگراف از تکنیک stress tibial compression استفاده شد. به منظور اعمال این تکنیک، زانو در حالت خمیده نگه داشته شد و هم‌زمان با اعمال فشار بر روی متاتارس مفصل خرگوشی در بیش-ترین حالت خمیده شدن قرار گرفت (De Rooster et al. 1998).

جراحی، رژیم آنتی‌بیوتیکی سفازولین (۷ روز) و جنتامایسین (۵ mg/kg برای ۳ روز) (Fossum et al. 2013) تجویز شد. به منظور جلوگیری از ایجاد صدمه‌ی ناشی از حرکت و جابه‌جایی اندام جراحی شده، به مدت ۱ هفته بانداژ شد. از تمامی حیوانات به مدت ۱۶ هفته در قفس انفرادی با ابعاد ۱ متر در ۱ متر نگهداری شد. در گروه کنترل، پس از آماده‌سازی، آرتروتومی، برداشتن کامل رباط ضربدری و شستشوی کامل، کیسول مفصلی بسته شد. در ادامه، تکنیک MRIT به شیوه‌ی مرسوم جهت تثبیت مفصل زانو اجرا شد (Brinker et al. 2007). لازم به ذکر است به منظور کاهش خطای احتمالی، تمامی جراحی‌ها توسط یک تیم ثابت انجام پذیرفت. به منظور ارزیابی این دو روش، از امتیازدهی پارامترهایی به شرح زیر استفاده گردید:

برای ارزیابی حرکت کشایی<sup>۱</sup>، زانوی حیوان را اندکی خمیده کرده و یک دست عامل قسمت فوقانی زانو را مقید می‌کند و دست دیگر انگشت اشاره روی برجستگی درشت‌نی و انگشت شصت در پشت درشت‌نی قرار گرفته و درشت‌نی به نسبت به زانو به سمت جلو و عقب سر داده می‌شد (Lopez and Markel 2003).

جهت ارزیابی کاینماتیک<sup>۲</sup> (حرکت شناختی)، یک بازوی گونیومتر بر روی استخوان ران و یک بازوی دیگر بر روی استخوان درشت‌نی قرار گرفته و مرکز سنجش گونیومتر بر روی زانو قرارگرفت در حالی که حیوان بدون آرام‌بخشی به یک طرف خوابانیده شده بود. برای هر بار اندازه‌گیری، ۳ بار پشت سر هم این کار تکرار شد و در نهایت میزان متوسط ثبت شد (Jaegger et al. 2002).

برای ارزیابی وزن‌گیری و لنگش، حیوانات در یک مسیر ۷/۵ متری یورتمه برده شدند و امتیازدهی بر اساس جدول ۱ انجام شد (Hoelzler et al. 2004, Millis et al. 2008).

3- Colorado State University Veterinary Medical Center  
Acute Pain Scale  
4- Tigh circumference

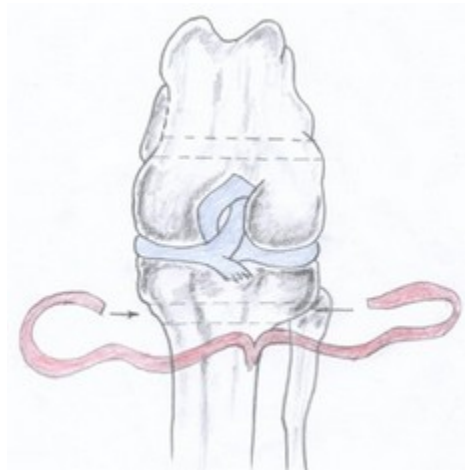
1- Drawer sign  
2- Kinematic

جدول ۱: شاخص‌ها و نحوه‌ی امتیازدهی به پارامترهای مورد ارزیابی

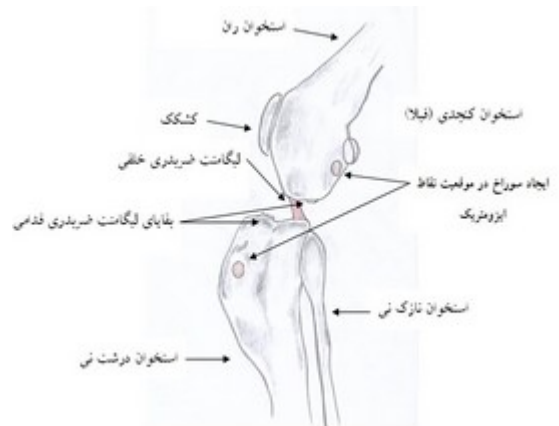مدت زمان ارزیابی	شاخص	امتیاز	پارامتر
هر هفته به مدت ۱۶ هفته	بدون حرکت	۰	حرکت کشایی
	حرکت جزئی	۱	
	حرکت کامل و زیاد در حدود ۳ تا ۵ میلی‌متر	۲	
هر هفته به مدت ۱۶ هفته	لنگش شدید در قدم به‌مراه عدم تحمل وزن	۰	وزن‌گیری و لنگش
	لنگش متناوب در قدم به‌مراه عدم تحمل وزن	۱	
	لنگش شدید در قدم به‌مراه تحمل وزن	۲	
	لنگش ملایم در قدم	۳	
	لنگش اندک در قدم	۴	
	لنگش به هنگام دویدن آرام	۵	
هر هفته به مدت ۱۶ هفته	آرامش در حالت استراحت، عدم دستکاری موضع جراحی، هوشیار نسبت به اطراف	۰	درد
	عدم آرامش نسبی، بدون توجه به محیط اطراف	۱	
	عدم آرامش در حالت استراحت، ریزش اشک یا لیس زدن موضع جراحی، گوش‌های افتاده، عدم تمایل به محیط اطراف	۲	
	عدم آرامش، تمایل به خوابیدن، ریزش اشک، دندان قروچه، محافظت از اندام درگیر با بالا گرفتن و عدم تحمل وزن، عدم حرکت عضو درگیر یا عدم حرکت کامل	۳	
	خوابیدن مداوم، ناله کردن به‌نگام حرکت جزئی، گزش موضع جراحی، عدم پاسخ به محیط اطراف	۴	
در هفته‌های ۱، ۲، ۴، ۸، ۱۲ و ۱۶ بعد از عمل	عدم وجود تورم	۰	تورم مفصل
	تورم خفیف	۱	
	تورم متوسط	۲	
	تورم شدید	۳	
در هفته‌های ۱، ۲، ۴، ۸، ۱۲ و ۱۶ بعد از عمل	عدم وجود	۰	استئوآرتریت
	استئوآرتریت خفیف	۱	
	استئوآرتریت متوسط	۲	
	استئوآرتریت شدید	۳	

پارامتریک با آزمون مان ویتنی<sup>۲</sup> در نرم‌افزار SPSS نسخه‌ی ۱۹ مورد آنالیز آماری قرار گرفتند. مقادیر  $p < 0.05$  معنی‌دار در نظر گرفته شد.

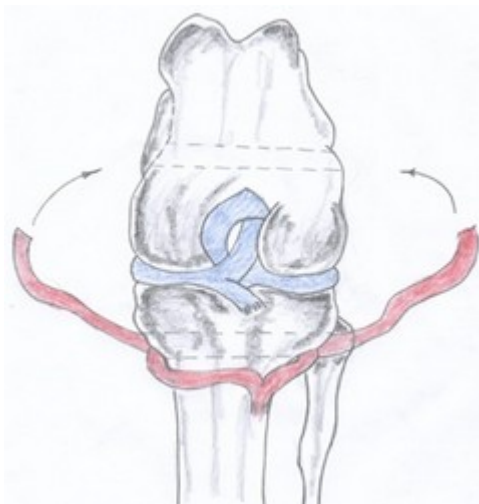
چگونگی امتیازدهی و مدت ارزیابی براساس تمامی پارامترهای مورد مطالعه در جدول ۱ نشان داده شده است. در پایان، داده‌های پارامتریک با آزمون تی مستقل<sup>۱</sup> و غیر



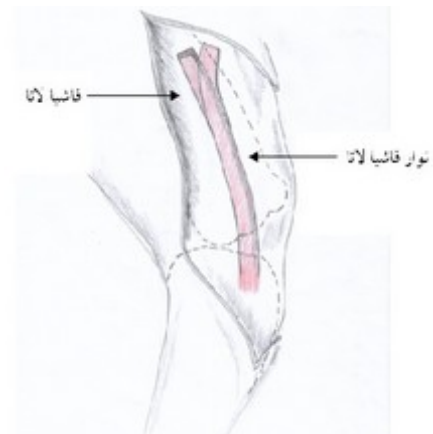تصویر ۴: عبور متقاطع رشته‌های فاشیا لاتا از سوراخ ایجاد شده در نقطه‌ی ایزومتریک استخوان درشت‌نی



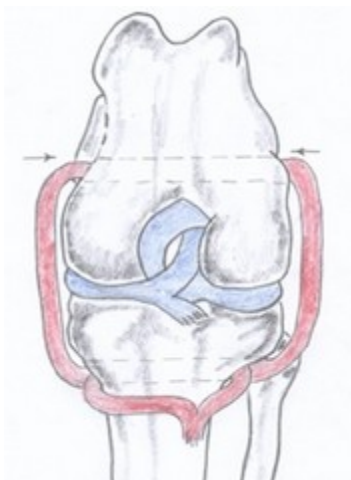
تصویر ۱: نمایی از مفصل زانو در حالت پارگی لیگامنت ضربدری قدامی



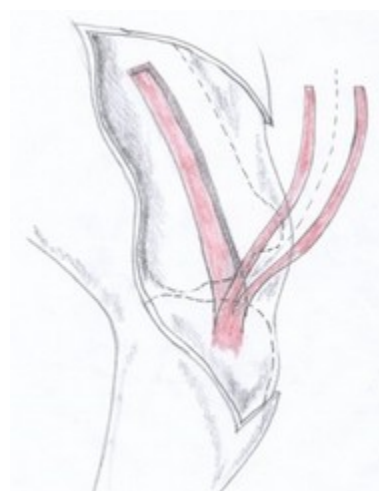تصویر ۵: نمایی از مسیر عبور دو رشته‌ی فاشیا لاتا پس از خروج از سوراخ ایجاد شده در درشت‌نی



تصویر ۲: نمایی از تهیه‌ی نوار از فاشیا لاتا

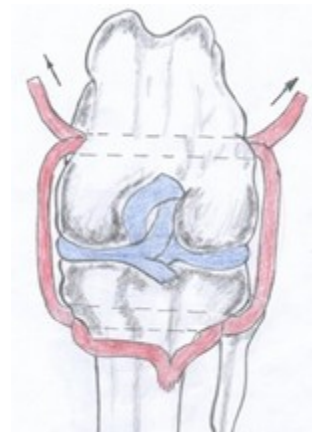


تصویر ۶: عبور متقاطع رشته‌های فاشیا لاتا از سوراخ ایجاد شده در نقطه‌ی ایزومتریک استخوان ران



تصویر ۳: نمایی از دو رشته‌ای نمودن نوار فاشیا لاتا

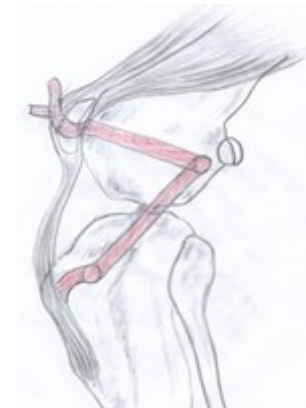گروه FLG این آهنگ ثابت از هفته‌ی ۸ تا هفته‌ی آخر ادامه داشت و معادل ۰/۶ گزارش گردید. به بیان دیگر در پایان این مطالعه امتیازدهی به حرکت کشابی در گروه FLG نسبت به گروه MRIT کم‌تر بوده و علی‌رغم معنی‌دار نبودن، وضعیت بهتری را در گروه FLG نشان می‌دهد. میانگین  $\pm$  خطای استاندارد امتیازدهی به حرکت کشابی در جدول ۲ نشان داده شده است.



تصویر ۷: نمایی از مسیر عبور دو نوار فاشیا لاتا پس از خروج از سوراخ ایجاد شده در نقطه‌ی ایزومتریک استخوان

ران

مقایسه کاینماتیک (حرکت شناختی) بین دو گروه میانگین  $\pm$  خطای استاندارد امتیازدهی به دامنه‌ی حرکت در جدول ۳ نشان داده شده است. کاهش دامنه‌ی حرکت در گروه MRIT دو هفته پس از عمل نسبت به دامنه‌ی حرکت قبل از عمل در مقایسه با گروه FLG کاهش شدیدتری را نشان داده است. در گروه MRIT در پایان مطالعه میانگین  $\pm$  خطای استاندارد دامنه‌ی حرکت در مقایسه با گروه FLG نسبت به دامنه‌ی ثبت شده در زمان صفر، نزدیک‌تر می‌باشد.



تصویر ۸: موقعیت مفصل زانو پس از اتصال نوارهای فاشیا لاتا به رتیناکولوم کشکک

مقایسه وزن‌گیری و لنگش بین دو گروه در ارزیابی لنگش بین دو گروه، در هفته‌های مورد مطالعه، هیچ گونه تفاوت آماری معنی‌داری مشاهده نگردید. لنگش در هفته‌ی اول بعد از عمل در هر دو گروه مشاهده شد. در هفته‌ی پایان آزمایش، علیرغم معنی‌دار نبودن لنگش بین دو گروه، لنگش بیشتری در گروه FLG گزارش گردید. میانگین  $\pm$  خطای استاندارد امتیازدهی به لنگش در جدول ۲ نشان داده شده است.

## نتایج

### مقایسه‌ی حرکت کشابی بین دو گروه

در ارزیابی حرکت کشابی که به صورت هفتگی طی ۱۶ هفته‌ی متوالی مورد بررسی قرار گرفت، اختلاف معنی‌داری بین گروه MRIT و FLG مشاهده نگردید. میانگین امتیازدهی در هفته‌ی اول بعد از عمل، در گروه MRIT صفر و در گروه FLG ۰/۲ ثبت گردید. در گروه MRIT امتیازدهی به حرکت کشابی، از هفته‌ی چهارم تا آخرین هفته‌ی مورد مطالعه ثابت و معادل ۱ بود ولی در

جدول ۲: میانگین  $\pm$  خطای استاندارد امتیازدهی به حرکت کشایی، درد پس از جراحی و لنگش در زمان‌های مورد مطالعه در گروه کنترل (MRIT) و درمان (FLG)

لنگش		امتیاز درد		حرکت کشایی		پارامتر
FLG	MRIT	FLG	MRIT	FLG	MRIT	زمان/گروه
۰	۰	۰	۰	۰	۰	۰
۱/۴۰±۰/۴	۱/۸±۰/۲۰	*۲/۶±۰/۲۴	۱/۴۰±۰/۲۴	۰/۲±۰/۲	۰	۱
۱/۶±۰/۴۹	۲/۲±۰/۴۹	*۱/۸±۰/۲۰	۰/۸۰±۰/۲۰	۰/۸±۰/۳۷	۰/۲±۰/۲	۲
۲/۲±۰/۴۴	۲/۲±۰/۴۴	*۱/۲±۰/۲۰	۰	۰/۸±۰/۳۷	۰	۳
۲/۴±۰/۴	۲/۶±۰/۴	*۰/۸۰±۰/۲	۰	۰/۸±۰/۳۷	۱/۰±۰/۴۴	۴
۲/۶±۰/۴	۳/۰±۰/۶۳	۰	۰	۰/۸±۰/۳۷	۱/۰±۰/۴۴	۵
۲/۸±۰/۴۹	۳/۴±۰/۵۰	۰	۰	۰/۸±۰/۳۷	۱/۰±۰/۴۴	۶
۲/۸±۰/۴۹	۳/۴±۰/۵۰	۰	۰	۰/۴±۰/۲۴	۱/۰±۰/۴۴	۷
۳/۲±۰/۳۷	۳/۴±۰/۵۰	۰	۰	۰/۶±۰/۴	۱/۰±۰/۴۴	۸
۳/۸±۰/۴۹	۳/۴±۰/۵۰	۰	۰	۰/۶±۰/۴	۱/۰±۰/۴۴	۹
۳/۶±۰/۵۰	۳/۴±۰/۵۰	۰	۰	۰/۶±۰/۴	۱/۰±۰/۴۴	۱۰
۴/۰±۰/۳۱	۳/۴±۰/۵۰	۰	۰	۰/۶±۰/۴	۱/۰±۰/۴۴	۱۱
۴/۲±۰/۴	۳/۶±۰/۴۰	۰	۰	۰/۶±۰/۴	۱/۰±۰/۴۴	۱۲
۴/۴±۰/۴	۳/۶±۰/۴۰	۰	۰	۰/۶±۰/۴	۱/۰±۰/۴۴	۱۳
۴/۶±۰/۴	۴/۰±۰/۳۱	۰	۰	۰/۶±۰/۴	۱/۰±۰/۴۴	۱۴
۴/۶±۰/۴	۳/۸±۰/۳۷	۰	۰	۰/۶±۰/۴	۱/۰±۰/۴۴	۱۵
۰	۰	۰	۰	۰/۶±۰/۴	۱/۰±۰/۴۴	۱۶

\* بیانگر تفاوت معنی‌دار بین دو گروه در زمان‌های مورد مطالعه است

جدول ۳: میانگین  $\pm$  خطای استاندارد اندازه‌گیری دامنه‌ی حرکت، توده‌ی عضلانی و امتیازدهی به تورم مفصل در زمان‌های مورد مطالعه در گروه کنترل (MRIT) و درمان (FLG)

پارامتر	گروه / زمان (هفته)	۰	۲	۴	۸	۱۲	۱۴	۱۶
دامنه	MRIT	۱/۴۴±۸۹/۹	۳/۷۵±۸۴/۵	۲/۹±۸۵/۶	۳/۵±۸۷/۶	۲/۹±۸۹/۶	۲/۱±۸۹/۸	۲/۱±۸۹/۸
حرکت	FLG	۲/۳۵±۹۱/۹	۳/۱±۹۰/۴	۲/۴±۸۷/۲	۱/۹±۸۶/۸	۱/۹±۸۷/۵	۲/۳±۸۹/۳	۲/۳±۸۹/۳
اندازه دور	MRIT	۱/۲±۳۰/۶	۰/۸±۲۸	۱/۱۷±۲۶/۲	۱/۹±۲۶/۷	۱/۵±۲۶/۴	۱/۶±۲۶/۳	۱/۶±۲۶/۳
ران	FLG	۰/۶۲±۲۸/۸	۰/۴۱±۲۷	۰/۵۰±۲۷/۴	۰/۹۳±۲۷/۵	۰/۸±۲۷/۹	۱/۱±۲۸/۹	۱/۱±۲۸/۹
تورم	MRIT	۰	۰/۲۴±۱/۶	۰/۴±۱/۶	۰/۲۴±۱/۴	۰/۴±۰/۶	۰/۲۴±۰/۴	۰/۲۴±۰/۴
مفصل	FLG	۰	۰/۲±۲/۸	۰/۲±۱/۸	۰/۲۴±۰/۶	۰/۲±۰/۲	۰	۰



## مقایسه و ارزیابی بالینی درد بین دو گروه

امتیازدهی به درد به دنبال جراحی ترمیمی رباط صلیبی در ارزیابی ۱۶ هفتگی در گروه FLG در هفته اول تا چهارم بعد از عمل در مقایسه با گروه MRIT معنی‌دار گزارش گردید ( $p < 0.05$ ). درد بعد از جراحی در گروه MRIT تا دو هفته بعد از عمل ادامه داشت ولی در گروه FLG تا هفته چهارم بعد از عمل درد مشاهده شد. به طوری که از هفته ۱ تا هفته ۴ بعد از عمل آهنگ کاهشی تجربیهی درد توسط حیوانات مشخص گردید. میانگین  $\pm$  خطای استاندارد امتیازدهی به درد در جدول ۲ نشان داده شده است.

بر اساس رادیوگراف‌های اخذ شده، به استثنای هفته‌ی دوم در گروه FLG ( $p < 0.05$ ) در دیگر زمان‌ها، بین دو گروه اختلاف آماری معنی‌داری وجود نداشت. در هر دو گروه در ارزیابی تورم مفصل، روند کاهشی، پس از عمل در زمان‌های مورد مطالعه مشاهده گردید. در گروه FLG تورم مفصل تا هفته‌ی ۱۲ پس از عمل وجود داشت و بعد از آن هیچ گونه تورمی مشاهده نشد. ولی در گروه MRIT علی‌رغم وجود روند کاهشی، تورم مفصل تا هفته‌ی آخر آزمایش مشاهده شد. میانگین  $\pm$  خطای استاندارد امتیازدهی به تورم مفصل در جدول ۳ نشان داده شده است.

## بررسی و مقایسه‌ی توده‌ی عضلانی بین دو گروه

در ارزیابی داده‌های حاصل از اندازه‌گیری دور ران در گروه‌های مورد مطالعه علی‌رغم معنی‌دار نبودن، در گروه MRIT، کاهش شدیدتری در زمان ۲ هفته پس از عمل، نسبت به اندازه‌ی اولیه نشان داده شد که این کاهش در هفته‌ی آخر مطالعه نیز نسبت به زمان صفر قابل مشاهده است. در گروه FLG اندازه‌ی دور ران در هفته‌های ارزیابی، ثبات بیشتری را نشان می‌دهد، به طوری که در هفته‌ی آخر مطالعه نسبت به زمان صفر تقریباً معادل هم می‌باشد. میانگین  $\pm$  خطای استاندارد امتیازدهی به توده‌ی عضلانی در جدول ۳ نشان داده شده است.

## مقایسه‌ی تورم مفصل بین دو گروه

درجه‌ی تورم مفصلی با ارزیابی شاخص فاصله‌ی سطح خلفی مفصل و فضای پد چربی پشت کشککی که توسط مایعات التهابی به جلو رانده شده و از کندیل‌های ران فاصله گرفته است، تقسیم‌بندی می‌شود. این نوع درجه‌بندی کاملاً شخصی بوده و هیچگونه حدود و مرز مشخصی ندارد و رادیولوژیست متخصص با توجه به معیارهای بصری درجه بندی را انجام می‌دهد (MacDonald et al. 2013). در امتیازدهی به تورم مفصل

## مقایسه‌ی روند پیشرفت ضایعات استئوآرتریت

در ارزیابی رادیوگرافی ۹ محل آناتومیک (قرقره‌ی ران، کوندیل میانی ران، کوندیل جانبی ران، نواحی اپی‌کوندیل میانی و جانبی ران، فوقانی و تحتانی کشکک، کوندیل میانی و جانبی درشت نی) (Roy et al. 1992)، توسط یک متخصص رادیولوژی به صورت یک سو کور، هیچ شواهدی مبنی بر وجود استئوآرتریت در هر دو گروه و در تمامی زمان‌های مورد مطالعه وجود نداشت. استخوان سازی در اطراف فبالای جانبی در یکی از حیوانات گروه MRIT در هفته‌ی هشتم بعد از عمل مشاهده گردید. در هفته‌های ۴ و ۸ بعد از عمل در گروه FLG، در کانال استخوانی ایجاد شده در اپی‌کوندیل ران و درشت‌نی، شواهدی مبنی بر استئولیز مشاهده گردید که در یک مورد از این حیوانات استولیز تا هفته‌ی ۱۲ بعد از عمل ادامه داشت ولی در دیگر حیوانات این گروه، تشکیل بافت استخوانی مشاهده شد.

## بحث

تا به حال تکنیک‌های متعددی برای ایجاد پایداری در مفصل زانو متعاقب پارگی رباط صلیبی مورد استفاده قرار گرفته‌اند. انتخاب تکنیک مناسب تا به حال مورد بحث

مراحل اولیه‌ی بعد از جراحی و همچنین عدم جوش خوردن سریع در بین مکان اتصال لیگامنت گرفت شده به استخوان می‌باشد (Hulse et al. 1980). تکنیک ایمبریگیشن مدت‌هاست که مورد استفاده قرار می‌گیرد و تکنیک پایه برای ایجاد سایر تکنیک‌ها است. همچنین به عنوان مکمل برای ایجاد استحکام مضاعف همراه با سایر تکنیک‌ها مورد استفاده‌ی جراحان قرار می‌گیرد. در این تکنیک با قرار دادن بخیه‌های لمبرت در سمت میانی و جانبی کپسول مفصل زانو از ایجاد حرکت کشابی جلوگیری به عمل می‌آید (Brinker et al. 2007). در این مطالعه با بستن نقیصه‌ی حاصل از برداشت گرفت فاشیا لاتا به عرض تقریبی ۲ سانتی‌متر کششی در سمت جانب مفصل زانو همانند روش ایمبریگیشن ایجاد شده که همراه با ادامه‌ی روش تثبیت در این مطالعه، بر استحکام نهایی هر چه بیشتر می‌افزاید. یکی دیگر از تکنیک‌هایی که منجر به محدود شدن و یا جلوگیری از ایجاد حرکت کشابی می‌شود، تکنیک رتیناکولار می‌باشد. این روش با قرار دادن یک یا دو بخیه با مواد غیر قابل جذب بین فبالای جانبی و لیگامنت کشکی انجام می‌شود (Brinker et al. 2007). در این مطالعه، تثبیتی به واسطه‌ی قرار دادن پیوند بین نقطه‌ی ایزومتریک ران و دیستال رتیناکولوم کشکک، کششی مشابه با روش رتیناکولار ایجاد گردید، با این تفاوت که روش حاضر به صورت دوطرفه این کشش را اعمال می‌کند. دو تکنیک مطرح تثبیت پارگی رباط صلیبی MRIT<sup>1</sup> و Fibular head transposition<sup>1</sup> می‌باشد (Chauvet et al. 1995, Dupuis et al. 1994, Roe 2000, Smith and Torg 1985) در تکنیک MRIT، تثبیتی دوطرفه بین برجستگی درشت‌نی و فبالای میانی و جانبی، بین فبالای جانبی و رتیناکولوم جانبی کشکک به واسطه‌ی قرار دادن بخیه ایجاد می‌شود (Flo 1975). در این مطالعه نیز تثبیتی همانند روش MRIT به صورت دوطرفه ایجاد شد با این تفاوت که تثبیت در نقاط

است. امروزه اساس تکنیک‌ها بر ایجاد پایداری در مفصل و نه بر ترمیم رباط آسیب‌دیده تاکید دارند. تکنیک‌ها به انواع داخل کپسولی و خارج کپسولی و انواع استئوتومی‌ها تقسیم‌بندی می‌شوند که نتایج به دست آمده تکنیک‌های داخل کپسولی امیدوارکننده نیستند و امروزه بیش‌تر انواع استئوتومی‌ها و تکنیک‌های خارج کپسولی مد نظر جراحان می‌باشد (Muir 2011). تکنیکی که بتواند به صورت کامل از پیشرفت ضایعات DJD و آسیب دیدگی‌های مینیسکی و در نتیجه از درد و لنگش جلوگیری به عمل آورد، ابداع نشده است (Monnet et al. 1995, Mullen and Matthiesen 1989). در یک مطالعه‌ی انجام شده روی جراحی‌های رباط صلیبی تنها ۸۵ درصد بهبود یافتند که از این میزان نیز تنها ۵۰ درصد به فعالیت کامل متعاقب جراحی بازگشتند که البته این مطالعه بدون در نظر گرفتن نوع تکنیک انجام شده بود (Moore and Read 1995). هدف از انجام این مطالعه ارائه‌ی تکنیک خارج کپسولی نوینی است که با استفاده از استحکام فاشیا لاتا و عبور آن از نقاط ایزومتریک معین مفصل زانو، پایداری دوطرفه ایجاد شود. فاکتورهایی که نتایج درمان رباط صلیبی را متاثر می‌کنند شامل اندازه و وزن بدن، فعالیت بیمار، سختی تکنیک جراحی، عوارض بعد از جراحی، میزان همزیستی ایمپلنت‌ها، میزان آسیب‌دیدگی ناشی از DJD و مینیسک‌ها قبل از جراحی است (Patterson et al. 1991). به منظور انجام روش‌های خارج کپسولی از مواد سنتزی و بیولوژیک استفاده می‌شود که معمول‌ترین مواد بیولوژیک استفاده شده، نوار فاشیا لاتا، عضله‌ی خیاطه و تاندون عضله‌ی رکی می‌باشد (McCurnin et al. 1971, Smith and Torg 1985). در این مطالعه از نوار فاشیا لاتا به عنوان گرافت خودی استفاده شده است. مزیت استفاده از گرافت خودی، شدت بسیار پائین پاسخ‌های سیستم ایمنی بر علیه گرفت به دلیل به دست آوردن بدون واسطه‌ی گرفت از خود بیمار می‌باشد (Slatter 2002). معایب استفاده از گرافت خودی شامل کمبود منابع خون-رسانی کننده به لیگامنت پیوند شده و نکروز شدن آن در

1- Fibular head transposition

ارزیابی، به زمان پیش از جراحی نزدیکتر بوده است. با استفاده از نقاط ایزومتریک در تکنیک‌های خارج کپسولی همانند TR (Cook et al. 2010) حرکت مفصل زانو از لحاظ معیارهای حرکت‌شناسی به نرمال‌ترین حالت ممکن برخواهد گشت (Muir 2011). همچنین از استهلاک مواد تثبیت کننده نیز کاسته خواهد شد که در نتیجه‌ی این عمل، میزان شکست‌های جراحی متعاقب پارگی ایمپلنت-های سنتتیک و یا بیولوژیک کم‌تر خواهد شد. در مطالعات آزمایشگاهی هم نتایج حاصل از مقایسه‌ی تکنیک TR و Lateral Suturing که از نخ‌های مونوفیلament برای تثبیت استفاده شده موید این مطلب هستند که در تکنیک TR میزان نیروی بالاتری برای شکست و پارگی مواد تثبیت کننده نیاز است (Cook et al. 2010) با انجام مطالعه‌ای بر روی تکنیک Tibial plateau leveling osteotomy و ارزیابی دامنه‌ی حرکت بازگشت به حالت نرمال وجود نداشت (Moeller et al. 2010). برنامه‌های توانبخشی می‌بایست بر کاهش درد و تجمع مایع مفصلی متمرکز شوند زیرا این فاکتورها ممکن است به طور معنی‌داری فعالیت عضله و هماهنگی عضلات تثبیت کننده‌ی مفصل زانو را محدود نمایند (Adrian et al. 2013). لذا با توجه به مطالب ذکر شده، با در نظر گرفتن نقاط ایزومتریک مفصل زانو، ویژگی‌های حرکت شناسی از جمله دامنه‌ی حرکت به صورت طبیعی‌تری ایجاد می‌شود. اگرچه در هفته‌های اول به دلیل تهاجمی‌تر بودن جراحی FLG لنگش تا حدودی بیش‌تر دیده شد، نتایج این مطالعه در مورد ارزیابی بصری لنگش بیانگر عدم وجود تفاوت معنی‌دار بین دو گروه بود. نکته‌ی بارز، عدم وجود چرخش به خارج در درشت‌نی در مرحله‌ی وزن‌گیری در هفته‌ی ۶ به بعد متعاقب جراحی بود. در مطالعات متعددی متعاقب استفاده از پیوند، حیوانات در زمان ایستادن، چرخش به خارج درشت‌نی گزارش شده است (Scanlan et al. 2010, Tashman et al. 2010).

ایزومتریک درشت‌نی و ران ایجاد شد. لذا تکنیک حاضر موسوم به گرفت فاشیا لاتا<sup>۱</sup> از این نظر که ترکیبی از روش‌های گرفت فاشیا لاتا، Tight rope<sup>۲</sup>، Imbrication، Retinacular و MRIT می‌باشد و در نوع خود بی‌نظیر است. از جمله اولین علائم بالینی قابل مشاهده بعد از پارگی رباط صلیبی در سگ‌ها، درد، تجمع مایع مفصلی و آتروفی عضلانی است. اعتقاد بر این است که این موارد، الگوی فعالیت عضلانی و کنترل حرکت مفصل زانو را تغییر می‌دهند (Adrian et al. 2013). همچنین مطالعات نشان داده است پارگی رباط صلیبی قدامی می‌تواند منجر به استئوآرتریت ثانویه شود (Kim et al. 2009, Lazar et al. 2005). لذا به منظور ارزیابی اثربخشی تکنیک حاضر (FLG) و مقایسه‌ی آن با تکنیک MRIT در یک دوره‌ی ۱۶ هفته‌ای، پارامترهای حرکت کشابی، دامنه‌ی حرکت، لنگش، درد، توده‌ی عضلانی ران، تورم مفصلی و استئوآرتریت مدنظر قرار گرفتند. حرکت کشابی از پارامترهای سنجش میزان سلامت زانو در موارد پارگی-های رباط صلیبی قدامی می‌باشد. همچنین تکنیک MRIT با توجه به نتایج مطالعات ۶ ساله (Au et al. 2010, Chauvet et al. 1995, Conzemius et al. 2005, Innes 2000, Millis et al. 2008) از میزان موفقیت ۹۵-۹۰ درصد برخوردار بوده است. بنابراین شاید بتوان با مقایسه‌ی نتایج حاصل از گروه FLG و MRIT در این مطالعه و عدم معنی‌دار بودن نتایج به این مورد دست یافت که تثبیت زانو و جلوگیری از حرکت قدامی درشت‌نی به خوبی صورت گرفته است. همچنین علی-رغم معنی‌دار نبودن نتایج FLG در هفته‌های اولیه، که در تکنیک‌های خارج کپسولی ۸-۶ هفته‌ی اول بیش‌تر مورد توجه هستند، بهتر بوده است. در مطالعه‌ی حاضر، مقایسه‌ی تغییرات دامنه‌ی حرکت به دنبال تکنیک FLG با به کارگیری نقاط ایزومتریک مفصل زانو و تکنیک MRIT نشان داد که این تغییرات در انتهای دوره‌ی ۱۶ هفتگی

1- Fascia Lata Graft (FLG)

2- TR

3- TPLO

۷۰ درصد طول ران) در حد فاصل بین تروکتانتر بزرگ و کنجیدی جانبی اندازه‌گیری می‌شود. اگر چه موزنی و یا آرام‌بخشی تأثیر خاصی بر روی میزان اندازه‌گیری نخواهد داشت، حالت گماری بر روی نتیجه تأثیر دارد. لذا بهتر است این ارزیابی در زاویه‌ی طبیعی زانو انجام شود (Johnson and Johnson 1993, Korvick et al. 1994). در این مطالعه، با بررسی اندازه‌ی دور ران در طول دوره‌ی ارزیابی، علی‌رغم عدم وجود تفاوت معنی‌دار بین دو گروه، بازگشت به حالت نرمال در گروه FLG مشاهده گردید. آتروفی عضله‌ی ران در بیماران با پارگی رباط صلیبی قدامی، با تأخیر در بازگشت از فعالیت و تغییرات شدید رادیوگرافی استئوآرتریت مرتبط است (MacDonald et al. 2013). در یک مطالعه‌ی انجام شده که به صورت تجربی رباط صلیبی سگ‌ها را پاره کرده و سپس جراحی کرده‌اند بیان شده که آتروفی و کاهش دور ران در هفته‌ی دوم بعد از جراحی به صورت معنی‌داری وجود داشته و بازگشت به حالت نرمال از هفته‌ی ۴ تا ۸ صورت پذیرفته است که البته این مورد با سرعت از بین رفتن لنگش در اندام مرتبط است. همچنین در مطالعه‌ی حداکثر میزان آتروفی عضلانی در هفته‌ی ۶ بعد از جراحی، و بهبودی و برگشت به حالت نرمال در فاصله‌ی زمانی ۷ تا ۱۳ ماه گزارش شده است (Millis et al. 2013). متعاقب بریدن رباط ضرب‌دری و تثبیت کردن مفصل در همان موقع در ۵ هفته متعاقب جراحی تحلیل عضلانی در ناحیه‌ی ران حیوان مشاهده می‌شود (Millis et al. 1999). در مطالعه‌ی به روش MRIT و ارزیابی دور ران در هفته‌های ۲، ۵ و ۱۰ نشان داده شد که تغییرات اندازه‌ی دور ران از هفته‌ی ۲ بعد از عمل، معنی‌دار بوده است. این تغییرات تا هفته‌ی ۵ ادامه داشته و در هفته‌ی ۱۰ اندازه‌ی دور ران برگشت به حالت طبیعی را نشان داد. همچنین در مطالعه‌ی با استفاده از تکنیک TPLO و ارزیابی دور ران، بازگشت به حالت نرمال وجود نداشت (Moeller et al. 2010). تغییرات در تظاهر رادیوگرافی فضای مفصلی در DJD و یا دیگر بیماری‌های مفصلی باید

این رخداد می‌تواند به دلیل تثبیت ایجاد شده توسط پیوند بین نقطه‌ی ایزومتریک ران به رتیناکولوم کشکک در سمت داخلی و همچنین تثبیت میانی ایجاد شده باشد. همچنین مطالعه‌ای که بر روی لاشه و متعاقب انجام گرافت ACL انجام شده است، چرخش به سمت خارج درشت‌نی را نشان داد. این چرخش در نهایت می‌تواند منجر به ایجاد فشار زیاد بر روی غضروف‌های مفصل و تخریب آن‌ها شود. همچنین چرخش به داخل نیز در هفته‌هایی که حیوانات بر روی اندام وزن‌گیری می‌کردند نیز دیده نشد (Scanlan et al. 2010). به دلیل جراحی وسیع‌تر و تهاجمی‌تر در گروه FLG درد متعاقب جراحی تا پایان هفته‌ی ۴ به طور معنی‌داری نسبت به گروه MRIT بیشتر بود که کاملاً طبیعی و منطقی می‌باشد. پارگی رباط صلیبی مستقیماً باعث افزایش بی‌ثباتی مفصل، تغییر فعالیت عضله و تغییر نحوه‌ی حرکت اندام خلفی می‌شود (Chaudhari et al. 2008, Williams et al. 2001). آسیب حاد به رباط صلیبی قدامی می‌تواند منجر به سینوویت و تجمع مایع مفصلی شود که متعاقب آن افزایش فشار داخل مفصلی و بد شکلی بافت‌های نرم و تحریک گیرنده‌های مکانیکی کپسول مفصلی و در نهایت منجر به درد و افزایش آن شود. درد مزمن و تغییر در نحوه‌ی راه رفتن اغلب در عضو آسیب دیده آتروفی ناشی از عدم حرکت ایجاد می‌کند (Adrian et al. 2013). اندازه‌گیری دور ران تکنیک ساده و قابل قبولی است که می‌تواند مبین تحلیل عضلانی متعاقب پارگی‌ها و جراحی‌های رباط ضرب‌دری باشد (Millis et al. 1999). تحلیل عضلانی متعاقب پارگی رباط ضرب‌دری و درد در ناحیه‌ی و عدم استفاده از عضو بروز می‌یابد (Lazar et al. 2005). تحلیل موجب ضعف عضلانی می‌شود که در نتیجه از میزان استحکام زانو که متکی به قدرت عضلات اطراف زانو است نیز کاسته می‌شود (Brandt 2004). اندازه‌گیری محیط عضله روش اندازه‌گیری غیرمستقیم توده‌ی عضلانی است (Lazar et al. 2005, Li et al. 2006). توده‌ی عضله از ناحیه‌ی میانی ران (۵۰ تا

با دقت مورد ارزیابی قرار گیرد. تظاهر رادیوگرافی فضای مفصلی به واسطه‌ی حالت گماری حیوان و وزن‌گیری یا عدم وزن‌گیری در زمان رادیوگرافی تحت تأثیر قرار می‌گیرد (Lust et al. 1980a, Lust et al. 1980). در بررسی رادیوگرافی در این مطالعه، شواهدی مبنی بر استئوآرتروز در هیچ کدام از گروه‌ها مشاهده نشد. این نتیجه، با مطالعه‌ی Visco و همکاران و با بررسی وضعیت استئوآرتروز متعاقب پارگی تجربی رباط صلیبی قدامی مغایرت دارد. در آن مطالعه امتیازدهی به استئوآرتروز در ۱۲ هفته پس از جراحی رو به افزایش گزارش شده است. در مطالعه‌ی Visco و همکاران، به منظور ارزیابی استئوآرتروز از یک ناحیه‌ی غضروف استفاده شده است که با سیستم ارزیابی ۹ ناحیه‌ای استفاده شده در این مطالعه متفاوت است (Visco et al. 1996). ممکن است در مطالعات دراز مدت با توجه به طبیعی‌تر بودن حرکات در زانوی گروه FLG، میزان استئوآرتروز کم‌تر در این گروه مشاهده شود. کاهش فعالیت عضله‌ی چهار سر ران و ضعف عضله در استئوآرتروز مفصل زانو نقش دارد (Adrian et al. 2013). سالم ماندن غضروف مفصلی به هنگام پارگی رباط صلیبی به ثبات طبیعی مفصل، بیومکانیک و الگوهای طبیعی حرکت وابسته است (Adrian et al. 2013). متعاقب آسیب و پارگی رباط صلیبی، بی‌ثباتی مفصلی ایجاد شده، تغییرات حرکتی مفصل و الگوهای غیرطبیعی فعالیت عضله سبب افزایش نیروهای وارده بر سطوح هیالین دار مفصل و تغییر این سطح ضخیم به یک غضروف نازک‌تر می‌شود (Hayashi et al. 2006, Li et al. 2003). درد بعد از عمل و به دنبال محدود شدن فعالیت ممکن است تغییرات استئوآرتروز را به دلیل تداخل با ریکواری توده‌ی عضلانی بعد از جراحی افزایش دهد (MacDonald et al. 2013, Millis et al. 1999). تغییرات در فعالیت عضله و اعمال نیروهای زیاد بر مفصل زانو منجر به آسیب ساختاری و استئوآرتروز در مدل‌های حیوانی شده است (Adrian et al. 2013).

افیوژن مفصلی و فیروز بافتی ایجاد می‌کنند، هر چند یافتن این تغییر ممکن است همیشگی نباشد و به تکنیک رادیوگرافی وابسته است (Brinker et al. 2007). قابل اعتمادترین روش تشخیص اختلالات رباط صلیبی رادیوگرافی با تکنیک Tibial Compression است (Harasen 2002). با توجه به تحقیقات انجام شده، متعاقب افزایش حجم مایع مفصلی، از دامنه‌ی حرکت مفصل کاسته شده، همچنین درد ایجاد خواهد شد و در نتیجه، منجر به استفاده‌ی کم‌تر از اندام درگیر شده و در نهایت منجر به آتروفی عضلانی خواهد شد (Hopkins et al. 2001, Hurley 1997). انجام برنامه‌های توانبخشی در موارد پارگی رباط صلیبی در انسان مانند تمرین‌های کششی عضله‌ی چهار سر ران، سرمدارمانی و تحریکات الکتریکی سبب افزایش فعالیت عضله‌ی چهار سر در بیماران استئوآرتروزی شده است (Pietrosimone et al. 2009, Pietrosimone et al. 2011). به نظر می‌رسد انجام برنامه‌های توانبخشی مشابه در سگ‌ها سبب بهبود فعالیت عضله و کاهش نیروهای غیرطبیعی وارد شده به مفصل و کاهش روند رو به رشد استئوآرتروز در بیماران با درگیری رباط صلیبی شود (Adrian et al. 2013). با توجه به مطالب بالا، تکنیک FLG با دارا بودن بسیاری از ویژگی‌های دیگر تکنیک‌های ترمیمی ارزشمند بوده اگرچه در نوع خود یک تکنیک تهاجمی است و نیازمند مهارت بالای جراح بوده و با کوچک‌ترین اشتباه، امکان آسیب رسیدن به ساختارهای حیاتی مفصل وجود دارد. در پایان و با توجه به نتایج به دست آمده، تکنیک FLG در این مطالعه‌ی ۱۶ هفته‌گی، از نظر پارامترهای مورد بررسی با سایر تکنیک‌های ترمیمی پارگی رباط صلیبی قابل قیاس است. اگرچه به منظور اطمینان از نتایج به دست آمده و ارائه‌ی کلینیکی این تکنیک، نیاز به مطالعات با تعداد نمونه‌ی بیش‌تر و ارزیابی طولانی مدت است.

## تشکر و قدردانی

نویسندگان از حوزه‌ی معاونت پژوهشی دانشگاه شهید چمران اهواز به دلیل تأمین هزینه‌های مالی این اثر تقدیر و تشکر می‌نمایند.

## منابع

- Adrian, C.P.; Haussler, K.K.; Kawcak, C.; Reiser, R.F.; Riegger-Krugh, C.; Palmer, R.H. et al. (2013). The role of muscle activation in cruciate disease. *Veterinary Surgery*, 42(7): 765-773.
- Au, K.K.; Gordon-Evans, W.J.; Dunning, D.; O'Dell-Anderson, K.J.; Knap, K.E.; Griffon, D. and Johnson, A.L. (2010). Comparison of short-and long-term function and radiographic osteoarthritis in dogs after postoperative physical rehabilitation and tibial plateau leveling osteotomy or lateral fabellar suture stabilization. *Veterinary Surgery*, 39(2): 173-180.
- Brandt, K.D. (2004). Neuromuscular aspects of osteoarthritis: a perspective. *Novartis Foundation symposium*. New York, Pp: 49-63.
- Brinker, W.O.; Piermattei, D.L.; Flo, G.L. and Decamp, C. (2007). *Handbook of small animal orthopedics and fracture repair*. 4<sup>th</sup> ed. Saunders, London, Pp: 582-619.
- Chaudhari, A.M.; Briant, P.L.; Beville, S.L.; Koo, S. and Andriacchi, T.P. (2008). Knee kinematics, cartilage morphology, and osteoarthritis after ACL injury. *Medicine and Science in Sports and Exercise*, 40(2): 215-222.
- Chauvet, A.E.; Johnson, A.L.; Pijanowski, G.J.; Homco, L. and Smith, R.D. (1995). Evaluation of fibular head transposition, lateral fabellar suture, and conservative treatment of cranial cruciate ligament rupture in large dogs: a retrospective study. *Journal of the American Animal Hospital Association*, 32(3): 247-255.
- Conzemius, M.G.; Evans, R.B.; Besancon, M.F.; Gordon, W.J.; Horstman, C.L.; Hoefle, W.D. et al. (2005). Effect of surgical technique on limb function after surgery for rupture of the cranial cruciate ligament in dogs. *Journal of the American Veterinary Medical Association*, 226(2): 232-236.
- Cook, J.L.; Luther, J.K.; Beetem, J.; Karnes, J. and Cook, C.R. (2010). Clinical comparison of a novel extracapsular stabilization procedure and tibial plateau leveling osteotomy for treatment of cranial cruciate ligament deficiency in dogs. *Veterinary Surgery*, 39(3): 315-323.
- de Rooster, H.; Van Ryssen, B. and van Bree, H. (1998). Diagnosis of cranial cruciate ligament injury in dogs by tibial compression radiography. *The Veterinary Record*, 142(14): 366-368.
- Dupius, J.; Harari, J.; Papageorges, M.; Gallina, A.M. and Ratzlaff, M. (1994). Evaluation of fibular head transposition for repair of experimental cranial cruciate ligament injury in dogs. *Veterinary Surgery*, 23(1): 1-12.
- Flo, G.L. (1975). Modification of the lateral retinacular imbrication technique for stabilizing cruciate ligament injuries, *Journal of the American Animal Hospital Association*, 11(2): 570-576.
- Fossum, T.W.; Duprey, L.P. and Huff, T.G. (2013). *Small Animal Surgery*. 4<sup>th</sup> ed. Elsevier Inc. pp: 86-87.
- Gaynor, J.S. and Muir W.W. (2002). *Handbook of veterinary pain management*. 2<sup>nd</sup> ed. Philadelphia, PA: Elsevier Inc.
- Harasen, G. (2002). Diagnosing rupture of the cranial cruciate ligament. *The Canadian Veterinary Journal*, 43(6): 475-476.
- Hayashi, K.; Frank, J.D.; Dubinsky, C.; Hao, Z.; Markel, M.D.; Manley, P.A. and Muir, P. (2003). Histologic changes in ruptured canine cranial cruciate ligament. *Veterinary Surgery*, 32(3): 269-277.
- Hoelzler, M.G.; Millis, D.L.; Francis, D.A. and Weigel, J.P. (2004). Results of arthroscopic versus open arthrotomy for surgical management of cranial cruciate ligament deficiency in dogs. *Veterinary Surgery*, 33(2): 146-153.
- Hopkins, J.T.; Ingersoll, C.D.; Krause, B.A.; Edwards, J.E. and Cordova, M.L. (2001). Effect of knee joint effusion on quadriceps and soleus motoneuron pool excitability. *Medicine and Science in Sports and Exercise*, 33(1): 123-126.
- Hulse, D.A.; Michaelson, F.; Johnson, C. and Abdelbaki, Y.Z. (1980). A technique for reconstruction of the anterior cruciate ligament in the dog: Preliminary report. *Veterinary Surgery*, 9(4), 135-140.

- Hurley, M.V. (1997). The effects of joint damage on muscle function, proprioception and rehabilitation. *Manual Therapy*, 2(1): 11-17.
- Innes, J.F.; Bacon, D.; Lynch, C. and Pollard, A. (2000). Long – term outcome of surgery for dogs with cranial cruciate ligament deficiency. *Veterinary Record*, 147(12): 325-328.
- Jaegger, G.; Marcellin-Little, D.J. and Levine, D. (2002). Reliability of goniometry in Labrador Retrievers. *American Journal of Veterinary Research*, 63(7): 979-986.
- Johnson, J.M and Johnson, A.L. (1993). Cranial cruciate ligament rupture. Pathogenesis, diagnosis, and postoperative rehabilitation. *Veterinary Clinics of North America: Small Animal Practice*, 23(4): 717-733.
- Kim, S.E.; Pozzi, A.; Banks, S.A.; Conrad, B.P. and Lewis, D.D. (2009). Effect of tibial tuberosity advancement on femorotibial contact mechanics and stifle kinematics. *Veterinary Surgery*, 38(1): 33-39.
- Korvick, D.L.; Pijanowski, G.J. and Schaeffer, D.J. (1994). Three-dimensional kinematics of the intact and cranial cruciate ligament-deficient stifle of dogs. *Journal of Biomechanics*, 27(1): 77-87.
- Lazar, T.P.; Berry, C.R.; deHaan, J.J.; Peck, J.N. and Correa, M. (2005). Long-term radiographic comparison of tibial plateau leveling osteotomy versus extracapsular stabilization for cranial cruciate ligament rupture in the dog. *Veterinary Surgery*, 34(2): 133-141.
- Li, G.; Moses, J.M.; Papannagari, R.; Pathare, N.P.; DeFrate, L.E. and Gill, T.J. (2006). Anterior cruciate ligament deficiency alters the in vivo motion of the tibiofemoral cartilage contact points in both the anteroposterior and mediolateral directions. *The Journal of Bone & Joint Surgery*, 88(8): 1826-1834.
- Lopez, M.J. and Markel, M.D. (2003). Anterior cruciate ligament rupture after thermal treatment in a canine model. *The American Journal of Sports Medicine*, 31(2): 164-167.
- Lust, G.; Beilman, W.T.; Dueland, D.J. and Farrell, P.W. (1980b). Intra-articular volume and hip joint instability in dogs with hip dysplasia. *The Journal of Bone & Joint Surgery*, 62(4): 576-582.
- Lust, G.; Beilman, W.T. and Rendano, V.T. (1980a). A relationship between degree of laxity and synovial fluid volume in coxofemoral joints of dogs predisposed for hip dysplasia. *American Journal of Veterinary Research*, 41(1): 55-60.
- MacDonald, T.L.; Allen, D.A. and Monteith, G.J. (2013). Clinical assessment following tibial tuberosity advancement in 28 stifles at 6 months and 1 year after surgery. *The Canadian Veterinary Journal*, 54(3): 249.
- McCurin, D.M.; Pearson, P.T. and Wass, W.M. (1971). Clinical and pathologic evaluation of ruptured cranial cruciate ligament repair in the dog. *American Journal of Veterinary Research*, 32(10): 1517-1524.
- Millis, D.L.; Durant, A.; Headrick, J. and Weigel, J.P. (2008). Long term kinetic and kinematic comparison of cruciate –deficient dogs treated with tibial plateau leveling osteotomy or modified retinacular imbrications technique. *Proceedings of the Veterinary Orthopedic Society Annual Conference*. Big Sky, Montana, P: 12 .
- Millis, D.L.; Levine, D. and Mynatt, T. (1999). Changes in muscle mass following transection of the cranial cruciate ligament and immediate stifle stabilization. *First International Symposium on Rehabilitation and Physical Therapy in Veterinary Medicine*, College of Veterinary Medicine, College of Health and Human Performance, Oregon State University, P: 155.
- Millis, D.L.; Levine, D. and Taylor, R.A. (2013). *Canine Rehabilitation and Physical Therapy*. 2th ed. Elsevier Health Sciences. P: 760.
- Moeller, E.M.; Allen, D.A.; Wilson, E.R.; Lineberger, J.A. and Lehenbauer, T. (2010). Long-term outcomes of thigh circumference, stifle range-of-motion, and lameness after unilateral tibial plateau levelling osteotomy. *Veterinary and Comparative Orthopaedics and Traumatology*, 23(1): 37-42.
- Monnet, E.; Schwarz, P.D. and Powers, B. (1995). Popliteal tendon transposition for stabilization of the cranial cruciate ligament deficient stifle joint in dogs: An experimental study. *Veterinary Surgery*, 24(6): 465-475.
- Moore, K.W. and Read, R.A. (1995). Cranial cruciate ligament rupture in the dog - A retrospective study comparing surgical techniques. *Australian Veterinary Journal*, 72(8): 281-285.
- Muir, P. (2011). *Advances in the canine cranial cruciate ligament*. 1<sup>st</sup> ed, John Wiley & Sons, Pp: 165-189.
- Mullen, H.S. and Matthiesen, D.T. (1989). Complications of transposition of the fibular head for stabilization of the cranial cruciate-deficient stifle in dogs: 80 cases (1982-1986). *Journal of the American Veterinary Medical Association*, 195(9): 1267-1271.

- Narita, T.; Sato, R.; Tomizawa, N.; Tani, K.; Komori, S. and Hara, S. (2006). Safety of reduced-dosage ketoprofen for long-term oral administration in healthy dogs. *American Journal of Veterinary Research*, 67(7): 1115-1120.
- Necas, A. and Zatloukal, J. (2002). Factors related to the risk of meniscal injury in dogs with cranial cruciate ligament rupture. *Acta Veterinaria Brno*, 71(1): 77-84.
- Patterson, R.H.; Smith, G.K.; Gregor, T.P. and Newton, C.D. (1991). Biomechanical stability of four cranial cruciate ligament repair techniques in the dog. *Veterinary Surgery*, 20(2): 85-90.
- Pietrosimone, B.; Hart, J.; Saliba, S.; Hertel, J. and Ingersoll, C.D. (2009). Immediate effects of transcutaneous electrical nerve stimulation and focal knee joint cooling on quadriceps activation. *Medicine and Science in Sports & Exercise*, 41(6): 1175-1181.
- Pietrosimone, B.G.; Saliba, S.A.; Hart, J.M.; Hertel, J.; Kerrigan, D.C. and Ingersoll, C.D. (2011). Effects of transcutaneous electrical nerve stimulation and therapeutic exercise on quadriceps activation in people with tibiofemoral osteoarthritis. *Journal of Orthopaedic and Sports Physical Therapy*, 41(1): 4-12.
- Roe, S.C.; Kue, J. and Gemma, J. (2008). Isometry of potential suture attachment sites for the cranial cruciate ligament deficient canine stifle. *Veterinary and Comparative Orthopaedics and Traumatology*, 21(3): 215-220.
- Roe, S.C. (2000). Optimizing the attachment sites of an extracapsular suture used for stabilizing a cruciate deficient stifle, 10<sup>th</sup> Annual ACVS Symposium. *Veterinary Surgery*, 29: 19-20.
- Roy, R.G.; Wallace, L.J.; Johnston, G.R. and Wickstrom, S.L. (1992). A retrospective evaluation of stifle osteoarthritis in dogs with bilateral medial patellar luxation and unilateral surgical repair. *Veterinary Surgery*, 21(6): 475-479.
- Rudolph, K.S.; Axe, M.J.; Buchanan, T.S.; Scholz, J.P. and Snyder-Mackler, L. (2001). Dynamic stability in the anterior cruciate ligament deficient knee. *Knee Surgery, Sports Traumatology, Arthroscopy*, 9(2): 62-71.
- Scanlan, S.F.; Chaudhari, A.M.; Dyrby, C.O. and Andriacchi, T.P. (2010). Differences in tibial rotation during walking in ACL reconstructed and healthy contralateral knees. *Journal of Biomechanics*, 43(9): 1817-1822.
- Slatter, D. (2002). *Textbook of Small Animal Surgery*, Chapter 147: The Stifle Joint. 3rd ed. London, Saunders.
- Smith, G.K. and Torg, J.S. (1985). Fibular head transposition for repair of cruciate - deficient stifle in the dog. *Journal of the American Veterinary Medical Association*, 187(4): 375-383.
- Tashman, S.; Collon, D.; Anderson, K.; Kolowich, P. and Anderst, W. (2004). Abnormal rotational knee motion during running after anterior cruciate ligament reconstruction. *The American Journal of Sports Medicine*, 32(4): 975-983.
- Tranquilli, W.J.; Thurmon, J.C. and Grimm, K.A. (2013). *Lumb and Jones' Veterinary Anesthesia and Analgesia*. 4<sup>th</sup> ed, John Wiley & Sons. Pp: 709-710.
- Visco, D.M.; Hill, M.A.; Widmer, W.R.; Johnstone, B. and Myers, S.L. (1996). Experimental osteoarthritis in dogs: a comparison of the Pond-Nuki and medial arthrotomy methods. *Osteoarthritis and Cartilage*, 4(1): 9-22.
- Williams, G.N.; Chmielewski, T.; Rudolph, K.S.; Buchanan, T.S. and Snyder-Mackler, L. (2001). Dynamic knee stability: current theory and implications for clinicians and scientists. *Journal of Orthopaedic and Sports Physical Therapy*, 31(10): 546-566.



## The use of fascia lata as an autograft for permanent treatment of anterior cruciate ligament ruptures with extra capsular technique in dogs; New Surgical Technique

Naddaf, H.<sup>1</sup>; Ghadiri, A.<sup>2</sup> and Imani, A.R.<sup>3</sup>

Received: 15.08.2015

Accepted: 23.04.2016

### Abstract

Cruciate ligament rupture is one of the main reasons of lameness in dogs. Standard techniques based on differences in patient selection criteria has not been determined yet and is still in question. The aim of this study is to provide a new technique that uses the strength of the fascia lata, passing it through the regular isometric knee and creating mutual stability. A total of 10 adult male dogs weighing between 14-20 kg of mixed breeds were randomly divided into two control and treatment groups. Under general anesthesia, crutiate ligament was resected in both groups. In control group, MRIT technique was used to stabilize. In treatment group, after the preparation of the roll of the thickest part of the fascia lata and two canals creation in the proximal tibia and distal femur, with cross bar of the fascia lata grafts into canals and suturing to the lateral side of the joint capsule, stabilization of the cruciate ligament tear was done. Following parameters were evaluated in 16 consecutive weeks, drawer movement, lameness, pain, range of motion (ROM), thigh circumference, joint effusion and osteoarthritis in radiographic findings. Scoring to drawer movements and lameness in treatment group was not significant compared to control group( $p>0.05$ ). In control group, ROM is closer to base line when compared to treatment group. A decreasing trend of joint effusion in both groups was observed during studied times after surgery. No signs of osteoarthritis were observed in both groups ( $p<0.05$ ). This technique is a new method for permanent treatment of anterior cruciate ligament ruptures as it has many features of other restorative techniques and comparability to MRIT method. However, to provide for clinical usage, more studies are needed.

**Key words:** Cruciate ligament, Fascia lata, New technique, Dog

---

1- Associate Professor, Department of Clinical Sciences, Faculty of Veterinary Medicine, Shahid Chamran University of Ahvaz, Ahvaz, Iran

2- Professor, Department of Clinical Sciences, Faculty of Veterinary Medicine, Shahid Chamran University of Ahvaz, Ahvaz, Iran

3- DVSc Graduated of Veterinary Surgery, Faculty of Veterinary Medicine, Shahid Chamran University of Ahvaz, Ahvaz, Iran

**Corresponding Author:** Naddaf, H., E-mail: hdnaddaf@scu.ac.ir