

## گزارش یک مورد جنین دی‌سفالوس گاو همراه با کبد نابجا

کاوه خزائیل<sup>۱\*</sup>، یزدان مظاهری<sup>۲</sup>، رضا رنجبر<sup>۲</sup>، محمود خاکساری‌مهبادی<sup>۲</sup>، جمال نوری‌نژاد<sup>۳</sup>  
و علیرضا غدیری<sup>۴</sup>

تاریخ دریافت: ۹۴/۱/۱۶

تاریخ پذیرش: ۹۴/۸/۱۲

### خلاصه

در مراجعه به کشتارگاه اهواز جهت جمع‌آوری نمونه‌های جنینی، یک مورد جنین گاو ماده‌ی دی‌سفالوس دو رگه‌ی هلشتاین مشاهده شد. پس از انتقال نمونه به بخش آناتومی و جنین‌شناسی دانشکده‌ی دامپزشکی دانشگاه شهید چمران اهواز، سن جنین بر اساس طول فرق سر تا ریشه‌ی دم برای سر چپ ۳۹ و سر راست ۳۷ سانتی‌متر، حدوداً ۵/۵ ماه تخمین زده شد. قبل از شروع تشریح از نمونه‌ی رادیوگراف تهیه شد که نشان دهنده‌ی جدا بودن مهره‌های سینه‌ای و گردنی برای هر سر جنین و مشترک بودن مهره‌های کمری برای هر دو بود. در تشریح قفسه‌ی سینه، دو قلب با اندازه‌ی نا برابر در یک آبشامه‌ی مشترک، دو ریه، یک سیاهرگ میان خالی پیشین، دو سیاهرگ میان خالی پسین، دو مری، دو آئورت که با هم ادغام شده و یک آئورت سینه‌ای را تشکیل می‌دادند مشاهده گردید. در حفره‌ی شکمی کبد راست طبیعی بوده اما کبد چپ به حفره‌ی سینه وارد شده بود که کبد نابجا تشخیص داده شد. اگر چه موارد دی‌سفالوس در جنین و نوزاد دام‌های اهلی در ایران چندین بار گزارش شده است، اما به نظر می‌رسد جنین دی‌سفالوس گاو همراه با کبد نابجا برای اولین بار است که در ایران گزارش می‌گردد.

کلمات کلیدی: جنین دی‌سفالوس، گاو، کبد نابجا

### مقدمه

اندازه (دیپلوپاگوس) و یا ناقربه و نامساوی (هتروپاگوس) باشند (Noden and DeLahunta 1985). چنانچه دوتایی شدن در ناحیه‌ی سری باشد، دیپروزوپوس<sup>۲</sup> یا دی‌سفالوس<sup>۳</sup> نامیده می‌شود (قاضی و عریان ۱۳۷۶).

میزان وقوع دوقلوهای یک تخمی در گاو یک درصد می‌باشد. همچنین در این حیوان میزان دوقلوهای به هم چسبیده بیش‌تر از سایر دام‌ها گزارش شده است (رنجبر و مروتی ۱۳۸۹) به طوری که دوتایی شدن‌ها ۱ تا ۱۰ درصد

دوتایی شدن‌های مادرزادی در انسان و در گاو نزدیک به یک مورد در هر صد هزار تولد رخ می‌دهد. در حیوانات اهلی به ویژه در گاو، این نقص نمایانگر یکی از بزرگ‌ترین گروه‌های ناهنجاری مادرزادی است و عامل متداول سخت‌زایی به حساب می‌آید (قاضی و عریان ۱۳۷۶).

دوقلوهای کاملاً یا تقریباً به هم چسبیده، دیپلوپاگوس<sup>۱</sup> نامیده می‌شوند. تمام دوقلوهای به هم چسبیده دارای منشاء یک تخمی بوده و ممکن است قرینه و تقریباً هم

(نویسنده‌ی مسئول)

E-mail: k.khazaeil@scu.ac.ir

<sup>۱\*</sup> استادیار گروه علوم پایه، دانشکده‌ی دامپزشکی، دانشگاه شهید چمران اهواز

<sup>۲</sup> دانشیار گروه علوم پایه، دانشکده‌ی دامپزشکی، دانشگاه شهید چمران اهواز

<sup>۳</sup> استادیار گروه علوم پایه، دانشکده‌ی دامپزشکی، دانشگاه شهید چمران اهواز

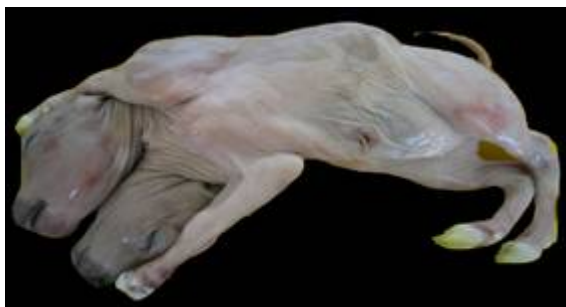<sup>۴</sup> دانشیار گروه علوم درمانگاهی، دانشکده‌ی دامپزشکی، دانشگاه شهید چمران اهواز

- 1- Diplopagus
- 2- Diprosopus
- 3- Dicephalus

مورد گوساله‌ی دوقلوی به هم چسبیده از ناحیه‌ی لگن گزارش شد که دارای دو سر، چهار اندام پیشین، چهار اندام پسین و سه دم بود. این مورد به صورت مرده از گاو ماده‌ای که سخت‌زایی داشت خارج گردید (Moinoddin et al. 2012).

### تاریخچه

در مراجعه به کشتارگاه دام اهواز جهت جمع‌آوری نمونه‌های جنینی، یک مورد جنین گاو ماده‌ی دی‌سفالوس دو رگه هلشتاین مشاهده شد. لذا برای بررسی بیشتر به بخش آناتومی و جنین‌شناسی دانشکده‌ی دامپزشکی دانشگاه شهید چمران اهواز منتقل گردید (تصویر ۱). طول فرق سر تا ریشه‌ی دم<sup>۳</sup> (CRL) به وسیله‌ی متر نواری اندازه‌گیری شد و به ترتیب برای سر سمت چپ ۳۹ و برای سر سمت راست ۳۷ سانتی‌متر ثبت گردید. سپس از جهت وجود دیگر ناهنجاری‌های ظاهری مورد ارزیابی ماکروسکوپی قرار گرفت و به منظور بررسی دقیق‌تر هم از نمونه دو رادیوگراف در نماهای پشتی شکمی و جانبی تهیه شد. پس از تهیه‌ی رادیوگراف‌ها، حفرات سینه و شکم تشریح گردید و نکات قابل توجه یادداشت شده و تصاویر لازم گرفته شد.



تصویر ۱: تصویر جنین گاو ماده‌ی دی‌سفالوس از نمای شکمی جانبی

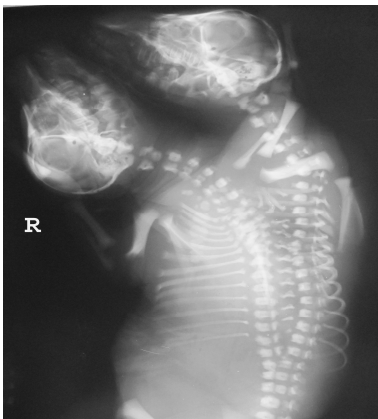
از کل ناهنجاری‌های مادرزادی در گاو را شامل شده (Green et al. 1973) و ۷۵ درصد موارد هم قسمت‌های جلویی بدن درگیر عارضه است (Leipold et al. 1972). موارد دی‌سفالوس در جنین و نوزاد دام‌های اهلی در ایران و جهان چندین بار گزارش شده است. شجاعی و اسدی در سال ۱۳۸۷ یک مورد دوتایی شدن سر همراه با کوتاهی فک پایین، شکاف کام و کج شدن صورت در یک رأس گوساله را از استان کرمان گزارش کردند. مظاهری و همکاران در سال ۱۳۹۰ یک جفت بره‌ی دی‌سفالوس دیپلوپاگوس تری براکیوس را از شهرستان شوشتر استان خوزستان گزارش کردند. Mazaheri و همکاران در سال ۲۰۰۶ گوساله‌ی دو سری را گزارش کردند که دارای دو مهره‌ی اطلس بود. Shojaei و همکاران در سال ۲۰۰۶ یک مورد بره دو سر همراه با اسپینایفیدا<sup>۱</sup> و کیفوزکولیز<sup>۲</sup> را از شهرستان کرمان گزارش کردند. Esfandiari و Dehghan در سال ۲۰۱۰ یک مورد بره‌ی نژاد مخلوط مهربان را از شهرستان کازرون استان فارس گزارش نمودند که ناهنجاری‌های مادرزادی متعدد از جمله دوتایی شدن سر داشت. Louei Monfared و همکاران در سال ۲۰۱۳ یک مورد بره‌ی نر دی‌سفالوس را از استان ایلام گزارش کردند که اتصال سرهای نوزاد از ناحیه‌ی استخوان‌های پس سری، گیجگاهی و لامی را نشان داد. Mazaheri و همکاران در سال ۲۰۱۴ یک مورد دوقلوی به هم چسبیده از نواحی سینه و شکم در گوسفند را گزارش کردند که دارای سه اندام پیشین و چهار اندام پسین بود.

در دیگر نقاط جهان، از مصر یک گوساله‌ی گاومیش ماده با دو سر و یک گردن گزارش شد که به وسیله‌ی جراحی سزارین خارج شده اما به سرعت تلف گردید. در معاینه‌ی ظاهری، سر سمت راست دارای شکاف کام بود (El Sheikh et al. 2010). همچنین از هندوستان یک

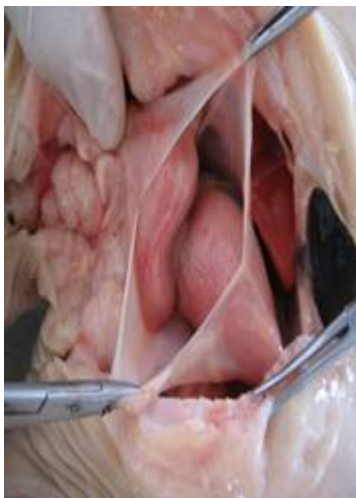- 1- Spina bifida
- 2- Kyphosocoliosis
- 3- Crow-rump length

## روش تشخیص

طبیعی مشاهده نگردید جز آن که دو مری با هم به حد فاصل بین نگاری و شکمبه وارد می‌شد. همچنین در تشریح دستگاه ادراری تناسلی، دو کلیه، دو میزنای، یک مثانه، دو تخمدان، دو لوله رحمی و یک رحم به ظاهر طبیعی مشاهده گردید. اعضای خارجی دستگاه تناسلی هم از نظر ظاهری غیرعادی نبود. در حلقه‌ی نافی هم ساختارهای طبیعی از جمله دو سرخرگ نافی وجود داشت.

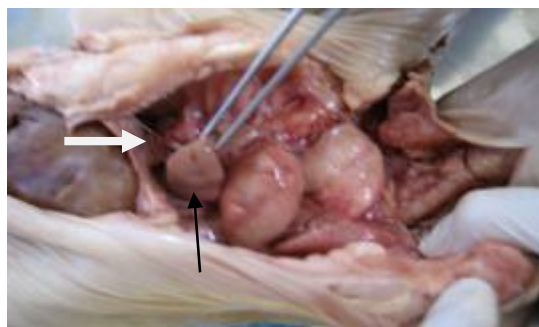


تصویر ۲: تصویر رادیوگرافی از جنین گاو دو سر در نمای پشتی شکمی (R سمت راست را نشان می‌دهد). جدا بودن مهره‌های گردنی و سینه‌ای برای هر سر جنین و مشترک بودن مهره‌های کمری مشاهده می‌شود.



تصویر ۳: قفسه‌ی سینه باز شده جنین گاو دو سر از نمای شکمی جانبی. دو قلب با اندازه‌ی ناهم‌اندازه در یک آبشامه‌ی مشترک دیده می‌شود.

جهت تعیین سن جنین از فرمول زیر استفاده شد (Noakes 1988). سن جنین به روز = (طول فرق سر تا ریشه دم به سانتی‌متر + ۲۱) × ۲/۵. بر این اساس و با توجه به CRL اندازه‌گیری شده، سن جنین حدود ۵/۵ ماه تخمین زده شد. در رادیوگراف‌ها دو سر کاملاً مجزا، جدا بودن مهره‌های گردنی و سینه‌ای برای هر سر جنین و مشترک بودن مهره‌های کمری مشاهده شد (تصویر ۲). در حقیقت اتصال مهره‌های کمری از L<sub>1</sub> شروع شده و به طرف عقب میزان به هم پیوستگی مهره‌ها بیش‌تر می‌گردد به گونه‌ای که مهره‌های پایانی کمری کاملاً یکی شده بودند. در تشریح قفسه‌ی سینه، دو قلب با اندازه‌ی ناهم‌اندازه در یک آبشامه‌ی مشترک (تصویر ۳)، یک زوج ریه، یک سیاهرگ میان خالی پیشین که به قلب راست وارد می‌شد، دو سیاهرگ میان خالی پسین، دو مری که به حد فاصل بین یک عدد شکمبه و نگاری متصل می‌شد و دو آئورت که با هم ادغام شده و یک آئورت سینه‌ای را تشکیل می‌دادند مشاهده گردید. در حقیقت هر دو آئورت قبل از رسیدن به سقف حفره‌ی سینه با یکدیگر ادغام شده و یک سرخرگ آئورت سینه‌ای را تشکیل می‌دادند که سمت چپ ستون فقرات جنین در ناحیه‌ی سینه‌ای به طرف نقیصه‌ی آئورتی حرکت می‌کرد. از قوس آئورتی هر قلب یک سرخرگ بازویی راسی جدا می‌گردید و به سمت جلو ادامه می‌یافت. یک رگ رابط هم به طول ۵ سانتی‌متر بین سیاهرگ‌های وداج چپ و میان خالی پیشین مشاهده شد. در حفره‌ی شکمی، کبد راست از نظر موقعیت و قطعه‌بندی طبیعی بود اما کبد چپ قطعه‌بندی طبیعی نداشته و به حفره‌ی سینه وارد شده بود (تصویر ۴) که کبد نابجا تشخیص داده شد. همچنین دو کیسه‌ی صفراوی کوچک در سطح احشایی کبد راست (کبد اصلی) وجود داشت که توسط بافت همبند به یکدیگر متصل بودند ولی با هم ارتباطی نداشتند. در خصوص پیش معده‌ها، شیردان و روده‌های کوچک و بزرگ، مورد غیر



تصویر ۴: قفسه‌ی سینه و حفره‌ی شکم باز شده جنین گاو دو سر از نمای شکمی جانبی پس از برداشت بخشی از احشای درون سینه. پیکان روشن، کبد اصلی و دیافراگم (نوک پیکان) و پیکان تیره، کبد نابجا را نشان می‌دهد.

### بحث و نتیجه‌گیری

درجات مختلفی از به هم چسبیدن در جنین دام‌های مختلف رخ می‌دهد اما دوتایی شدن در ناحیه‌ی جلویی بدن اغلب در نشخوارکنندگان و خوک دیده می‌شود (Arthur et al. 1989, Roberts 1971). گفته شده است که در بین تمام دام‌های اهلی، دوتایی شدن‌های مادرزادی در گاو شایع‌تر می‌باشد (Leipold et al. 1972) و در بررسی‌های مختلف ناهنجاری‌ها در گوساله‌ها این نقص ۱/۹ تا ۱۷/۵ درصد بیان گردیده است (قاضی و عریان ۱۳۷۶).

دوقلوهای به هم چسبیده‌ی دوسری که دی‌سفالوس نامیده می‌شوند به چند نوع تقسیم می‌شوند (قاضی و عریان ۱۳۷۶) و با توجه به این که مورد حاضر دارای دو سر کاملاً مجزا، دو اندام پیشین و دو اندام پسین با دوتایی شدن ناقص ستون مهره‌ها بود، از نوع اول و دی‌سفالوس دی پوس دی براکیوس<sup>۱</sup> تشخیص داده شد.

از نقطه نظر سبب‌شناسی، نقایص مادرزادی ممکن است توسط عوامل ژنتیکی و تأثیرات محیطی ایجاد شوند هرچند که علت ایجاد بسیاری از آن‌ها ناشناخته است. چنانچه در انسان تخمین زده می‌شود که علت نزدیک به

۷۰ درصد از نواقص مادرزادی ناشناخته باشد. در حیوانات برخی از نواقص تکاملی می‌تواند مستقیماً مربوط به کمبودهای تغذیه‌ای، مصرف گیاهان سمی، تماس با آلوده کننده‌های محیطی یا عوامل فیزیکی مضر و عفونت‌های ناشی از میکروارگانیسم‌های بیماری‌زا باشد (رنجبر و مروتی ۱۳۸۹). به هر حال فرضیه‌هایی برای چگونگی ایجاد دوقلوهای به هم چسبیده بیان گردیده است، مثل ایجاد دوقلوها از یک رویان ابتدایی و یا به هم پیوستن دو رویان به یکدیگر در مراحل ابتدایی تکامل (McGirr et al. 1987) که البته بیشتر منابع با نظر اول موافق هستند (قاضی و همکاران ۱۳۷۲، قاضی و عریان ۱۳۷۶، ابوالحسنی و همکاران ۱۳۸۵) و لذا اعتقاد بر این است که تقسیم ناکامل گره و شیار اولیه در مراحل دیررس تکامل منجر به تشکیل دوقلوهای به هم چسبیده می‌گردد. نوع دوقلوهای به هم چسبیده هم به شدت و گستردگی ناهنجاری تقسیمات گره و شیار اولیه بستگی دارد (ابوالحسنی و همکاران ۱۳۸۵). همچنین گاهی دوقلویی شدن در قسمتی از ساختمان‌های محوری و مجاور آن رخ می‌دهد. این حالات معمولاً در خلال مرحله‌ی دراز شدن یا تحلیل رفتن شیار اولیه بروز می‌کند که حاصل آن ایجاد دوقلوهای دوسری، دو صورتی، دو دمی، چهار دستی و یا چهار پای می‌باشد (قاضی و همکاران ۱۳۷۲). البته بیان غیرطبیعی ژن گوسکوید<sup>۲</sup> هم در بروز این ناهنجاری مؤثر شناخته شده است (ابوالحسنی و همکاران ۱۳۸۵). علی‌رغم نظر این منابع، نظراتی مطرح شده که بر اساس آن‌ها به هم چسبیدن دو نوتوکورد جداگانه دلیل ایجاد دوقلوهای به هم چسبیده دانسته شده (Spencer 1992) و لذا بر این اساس، فرضیه به هم پیوستن صفحه‌های رویانی در محیط کروی برای بیان دلیل شکل‌های مختلف دوقلوهای به هم چسبیده ارائه گردیده است (Spencer 2000). همچنین با توجه به این که در بیش‌تر موارد دی-

1- Dicephalus dipus dibrachius

2- Gooseoid

زنده به دنیا آمدن و یا بعد از تولد زنده ماندن چنین مواردی بسیار بعید به نظر می‌رسد (Arthur et al. 1989). چنین مواردی علاوه بر این که معمولاً تولد زودرس دارند، مادر را هم دچار سخت‌زایی می‌کنند (Roberts 1971). به هر حال علت اصلی مرگ نوزادان در موارد مشابه، ناهنجاری‌های قلبی عروقی ذکر شده است (Ambar et al. 2010).

در پایان با توجه به موارد گزارش شده از ناهنجاری‌های مادرزادی در کشور و همچنین استان خوزستان، پیشنهاد می‌گردد مطالعه‌ی جامع همه‌گیرشناسی و سبب‌شناسی بر روی این گونه موارد صورت گیرد تا ضمن فراهم آمدن آمار حداقلی از این ناهنجاری‌ها، علل مؤثر در ایجاد آن‌ها نیز بررسی شده و بدین ترتیب راهکارهای مناسب جهت کاهش موارد مشابه و زیان‌های اقتصادی ناشی از آن اتخاذ گردد.

قاضی، سیدرضا؛ رادمهر، بیژن و رشیدی، سیده‌دایت‌اله (۱۳۷۲). جنین شناسی حیوانات اهلی مکانیسم‌های رشد تکاملی و ناهنجاری‌ها. تألیف درو ام. نودن و آلکساندر دلاهورتا. انتشارات دانشگاه شیراز. چاپ اول، صفحات ۶۸-۷۳.

قاضی، سیدرضا و عریان، احمد (۱۳۷۶). ناهنجاری‌های مادرزادی در دامپزشکی. تألیف استانی ام دنیس. انتشارات دانشگاه شیراز. چاپ اول، صفحات ۲۶۳-۲۵۵.

مظاهری، یزدان؛ نوری‌نژاد، جمال و لمبشکن، حمید (۱۳۹۰). گزارش یک مورد بره دی سفالوس دیپلویپاگوس تری براکیوس. مجموعه خلاصه مقالات هفتمین گردهمایی دامپزشکان علوم بالینی ایران. دانشگاه تهران. صفحه ۱۳۹.

سفالوس گزارش شده، به تقسیم سایر اجزای تنه اشاره‌ای نشده است (El Sheikh et al. 2010, Louei Monfared et al. 2006, Shojaei et al. 2006, Mazzullo et al. 2013). این احتمال می‌رود که دلیل ایجاد دی سفالوس‌ها متفاوت با دوتایی شدن بقیه اجزای بدن باشد مثلاً فقط دوتایی شدن بخش جلویی (رأسی) شیار اولیه و دست نخورده ماندن بقیه آن (قاضی و همکاران ۱۳۷۲) یا اثر عواملی بر بخش سری بلاستولا پس از خروج آن از ناحیه‌ی شفاف (McGirr et al. 1987).

به هر حال علی‌رغم زیاد بودن گزارشات دوقلوهای به هم چسبیده، به خصوص انواع دو سر در دام‌های اهلی، به نظر می‌رسد مورد حاضر ویژگی‌های منحصر به فردی همچون کبد نابجا داشته که تا به حال گزارش نشده و برای اولین بار در جنین گاو توسط نگارندگان این مقاله ثبت می‌گردد.

اگر چه جنین دو سر مورد مطالعه از کشتارگاه تهیه گردید اما حتی در صورت ادامه بارداری گاو ماده، احتمال

## منابع

ابوالحسنی، فرید؛ حسن‌زاده، غلامرضا و گوران‌اوریمی، امید (۱۳۸۵). جنین‌شناسی پزشکی لانگمن. تألیف توماس سادلر. ویرایش دهم، انتشارات ارجمند و نسل فردا. تهران، صفحه ۱۴۱.

رنجبر، رضا و مروتی، حسن (۱۳۸۹). جنین شناسی دامپزشکی. تألیف تی آ مکگدی، پی جی کوین، ای اس فیتز پاتریک و ام تی ریان. انتشارات دانشگاه شهید چمران اهواز. چاپ اول، صفحات ۱۰۸-۱۰۹ و ۸۶۱-۸۶۰.

شجاعی، بهادر و اسدی، اکبر (۱۳۸۷). گزارش یک مورد دوتایی شدن سر همراه با کوتاهی فک پایین، شکاف کام و کج شدن صورت در یک رأس گوساله. مجله دامپزشکی ایران، دوره چهارم، شماره ۳، صفحات ۱۱۷-۱۲۲.

- Ambar, S.S.; Halkati, P.C.; Patted, S.V. and YaVagal, S.T. (2010). Twin heart with a fused atria and separate ventricles in conjoined twins. *Annual Pediatrics Cardiology*, 3(2): 196-198.
- Arthur, G.H.; Noakes, D.E. and Pearson, H. (1989). *Veterinary Reproduction and Obstetrics*. 6th ed. Saunders, London. P: 109.
- El Sheikh, H.; Hegab, A.O. and Zaabel, S.M. (2010). Dicephalic atlodymus aonster associated with hydrops amnii in a buffalo cow: a case report. *Veterinary Research*, 3(3): 46-48.
- Esfandiari, A. and Dehghan, A. (2010). Several congenital abnormalities in a neonate of a mixed Mehraban sheep. *Turkish Journal of Veterinary and Animal Sciences*, 34(6): 553-556.
- Green, F.R.; Leipold, H.W. and Huston, K. (1973). Congenital defects in cattle. *Irish Veterinary Journal*, 27: 37-40.
- Leipold, H.W.; Dennis, S.M. and Huston, K. (1972). Embryonic duplication in cattle. *The Cornell Veterinarian*, 62: 572-580.
- Louei Monfared, A.; Hamoon Navard, S. and Sheibani, M.T. (2013). Case report of a congenital defect (Dicephalus) in a lamb. *Global Veterinaria*, 10(1): 90-92.
- Mazaheri, Y.; Ranjbar, R.; Naddaf, H. and Ghadiri, A.R. (2006). Dicephalus calf with two atlases. 24 th World Buiatric Congress, France.
- Mazaheri, Y; Nourinezhad, J.; Ranjbar, R.; Khaksary, M. and Ghadiri, A.R. (2014). A case of conjoined twins in the lamb. *Veterinary Research Forum*, 5(1): 69-72.
- Mazullo, G.; Germana, A.; De Vico, G. and Germana, G. (2003). Diprosopiasis in a lamb. A case report. *Anatomia, Histologia, Emryologica*, 32(1): 60-62.
- McGirr, W.J.; Partlow, G.D. and Fisher, K.R.S. (1987). Two-headed, two-necked conjoined twin calf with partial duplication of thoracoabdominal structures: Role of blastocyst hatching. *Anatomical Record*, 217: 196-202.
- Moinoddin, P.M.A.; Kumbhar, U.B.; Dandopant, M.S.; Patil, A.D.; Khan, M. and More, R.M. (2012). Dicephalus tetrapus tetrabrachius tricaudatus ischiopagus: A conjoined twin calf. *Indian Journal Veterinary Pathology*, 36(1): 86-87.
- Noakes, D.E. (1988). *Fertility and Obstetrics in Cattle*. 2nd ed. Wiley Blackwell, London, p: 25.
- Noden, D.M. and De Lahunta, A. (1985). *The Embryology of Domestic Animals, Development Mechanisms and Malformations*. Williams and Wilkins, New York, Pp: 44-45.
- Roberts, S.J. (1971). *Veterinary Obstetrics and Genital Diseases*. 2nd ed., CBS Publishers and Distributors, Delhi, p: 73.
- Shojaei, B.; Derakhshanfar, A.; Oloumi, M.M. and Hashemnia, S. (2006). Diprosopus, spina bifida and kyphoscoliosis in a lamb. *Veterinarski Arhiv*, 76(5): 461-469.
- Spencer, R. (1992). Conjoined twins: Theoretical embryologic basis. *Teratology*, 45: 591-602.
- Spencer, R. (2000). Theoretical and analytical embryology of conjoined twins: Part I: embryogenesis. *Clinical Anatomy*, 13: 36-53.

## Case report of a dicephalus fetus with ectopic liver in cow

Khazaeel, K.<sup>1</sup>; Mazaheri, Y.<sup>2</sup>; Ranjbar R.<sup>2</sup>; Khaksary Mahabady, M.<sup>2</sup>; Nourinezhad, J.<sup>1</sup>  
and Ghadiri, A.<sup>3</sup>

Received: 05.04.2015

Accepted: 03.11.2015

### Abstract

One apparently female dicephalus fetus of a hybrid Holstein cow have been carried to division of anatomy & embryology, faculty of Veterinary Medicine, Shahid Chamran University from Ahvaz slaughter house. Fetus age was estimated about 5.5 month, based on CRL = 39 cm for left fetus and CRL = 37cm for right ones. Some radiographs were prepared before dissection which revealed separated cervical and thoracic vertebra and a common lumbar vertebra. Two unequal hearts in a common pericardium, one pair lungs, one cranial vena cava, two caudal vena cava, two esophagus and two aorta which were blended each other and were made thoracic aorta, in thorax dissection were seen. Right liver was normal and was located in the abdominal cavity, but left ones was located in the thoracic cavity and were diagnosed ectopic liver. There are several reports about dicephalus fetuses in cows and other domestic animals, but it seems this case is the first report of this kind of malformation with ectopic liver in Iran.

**Key words:** Dicephalus fetus, Cow, Ectopic liver

---

1- Assistant Professor, Department of Basic Sciences, Faculty of Veterinary Medicine, Shahid Chamran University of Ahvaz, Ahvaz, Iran

2- Associate Professor, Department of Basic Sciences, Faculty of Veterinary Medicine, Shahid Chamran University of Ahvaz, Ahvaz, Iran

3- Associate Professor, Department of Clinical Sciences, Faculty of Veterinary Medicine, Shahid Chamran University of Ahvaz, Ahvaz, Iran

**Corresponding Author:** Khazaeel, K., E-mail: k.khazaeel@scu.ac.ir