

ویژگی‌های کالبدشناسی رباط مفصل مچ پای گاومیش رودخانه‌ای خوزستان

جمال نوری‌نژاد^{۱*}، عبدالواحد معربی^۲، یزدان مظاهری^۳ و علی محمد کرمی^۴

تاریخ دریافت: ۹۳/۸/۲۲

تاریخ پذیرش: ۹۴/۴/۲۱

چکیده

مفصل مچ پا با دارا بودن استخوان‌های کوتاه، مفاصل، رباطها و وترهای متعدد، ساختار کالبدشناسی پیچیده‌ای دارد. این مفصل به علت عدم پوشش مناسب توسط بافت نرم، در مقابل ضربات متعدد محیطی در معرض آزردهی است و درگیری‌های مفصل‌های اندام حرکتی گاومیش از شایع‌ترین علل اختلالات و آسیب‌های کلینیکی این حیوان به شمار می‌رود. هدف از پژوهش حاضر، دستیابی به جزئیات کامل و دقیق از مورفولوژی رباط‌های مفصل مچ پای گاومیش بود. به منظور انجام این مطالعه، اندام‌های لگنی چپ و راست (از ناحیه‌ی یک سوم پایینی درشت‌نی‌ای تا یک سوم بالایی قلم پا) ۵ رأس گاومیش نر رودخانه‌ای خوزستان با سن تقریبی ۲ تا ۳ سال از کشتارگاه اهواز تهیه شد. از نظر کالبدشناسی، مفصل مچ پای گاومیش در بین استخوان درشت‌نی‌ای و قوزک خارجی استخوان نازک نی‌ای در بالا و قلم پا در پائین قرار داشت. در ردیف بالائی استخوان‌های پاشنه و قاپ، در ردیف مرکزی استخوان مرکزی - چهارگوش و در ردیف پائینی استخوان دومی و سومی و استخوان اولی قرار داشتند. رباط‌های مفصل مچ پا شامل (۱) کولترال‌های خارجی بلند و کوتاه، (۲) کولترال خارجی کوتاه: شاخه‌ی پاشنه‌ای-نازک‌نی‌ای، شاخه‌ی قاپی-نازک‌نی‌ای، شاخه‌ی پاشنه‌ای-قلم پای، (۳) کولترال داخلی کوتاه: شاخه‌ی درشت‌نی‌ای-پاشنه‌ای، شاخه‌ی درشت‌نی‌ای - قاپی، درشت‌نی‌ای - مرکزی، (۴) مچ پائی بالایی: رباط قاپی-پاشنه‌ای جانبی، رباط قاپی-پاشنه‌ای کف پای، (۵) مچ پائی پایینی: رباط‌های مچ پائی پشتی: رباط قاپی-مرکزی-پائینی-قلم پای، رباط‌های مچ پائی کف پای: رباط کف پای بلند، رباط‌های بین مچ پای بین استخوانی و (۶) مچ پائی-قلم پای بودند. از منظر کالبدشناسی مقایسه‌ای، شاخه‌ی قاپی-نازک‌نی‌ای رباط کولترال داخلی کوتاه، شاخه‌های درشت‌نی‌ای-قاپی و درشت‌نی‌ای-مرکزی رباط کولترال داخلی کوتاه، رباط قاپی-مرکزی-پائینی-قلم پای و رباط کف پای بلند مفصل مچ پای گاومیش‌های رودخانه‌ای، تفاوت‌های شایان توجهی با سایر دام‌های نشخوارکننده گزارش شده دارد.

کلمات کلیدی: گاومیش، مفصل مچ پا، کالبدشناسی، رباط

مقدمه

مفصل‌های سینویالی اندام‌های حرکتی بدن در انجام مانورهای حرکتی و نیز در حفظ وضعیت تعادلی نقش عمده‌ایی را برعهده دارند (Gray 1968). مچ پا از مفصل‌های متعدد پنج استخوان‌چه‌های مچ پا با یکدیگر و با استخوان‌های مجاور تشکیل می‌شود و در مجموع سه مفصل جداگانه را تشکیل می‌دهند که عبارتند از: مفصل مچ پای - ساقی، مفصل‌های بین مچ پای که خود به دو بخش تقسیم می‌شود (مفصل مچ پای بالایی و مفصل مچ

گاومیش رودخانه‌ای یکی از دام‌های بومی کشور است که با خصوصیات نظیر مقاومت در برابر بیماری‌ها، تطبیق-پذیری با محیط و میزان چربی شیر نسبتاً زیاد نقش برجسته‌ای در تولید شیر و فراورده‌های لبنی و گوشت استان خوزستان دارد و برای خانواده‌هایی که این حیوان را پرورش می‌دهند، منبع اصلی درآمد اقتصادی محسوب می‌شود (Moioli and Borghese 2005, Naserian and Saremi 2007).

(نویسنده‌ی مسئول)

E-mail: j.nourinezhad@scu.ac.ir

*۱ استادیار گروه علوم پایه، دانشکده‌ی دامپزشکی، دانشگاه شهید چمران اهواز

۲ دانشیار گروه علوم درمانگاهی، دانشکده‌ی دامپزشکی، دانشگاه شهید چمران اهواز

۳ دانشیار گروه علوم پایه، دانشکده‌ی دامپزشکی، دانشگاه شهید چمران اهواز

۴ دانش آموخته‌ی دکترای حرفه‌ای دانشکده‌ی دامپزشکی، دانشگاه شهید چمران اهواز

منابع (Nickle et al. 1986, Nomina Anatomica)
Veterinaria 2005) صورت گرفت.

بلافاصله پس از انتقال نمونه‌ها به سالن تشریح دانشکده دامپزشکی، به کمک یک اسکالپل، ساختارهای سطحی را که ارتباط مستقیمی با کپسول مفصلی نداشته را کنار زده و در مرحله‌ی بعد با دقت کپسول مفصلی برداشته شد به طوری که تا حد امکان آسیبی به تاندون‌های مجاور مفصل و رباط‌ها وارد نشود و یا حتی در برخی از نقاط (به دلیل مجاورت نزدیک به رباط‌ها) ممکن بود، کپسول مفصلی را باقی گذاشت. سپس اقدام به کالبد شناسی رباط‌های بزرگ و تاندون‌های سطحی گردید و سپس آن‌ها را در صورتی که لازم بود کنار زده تا رباط‌ها و تاندون‌های عمقی ظاهر شوند. از آن جا که تشریح رباط‌های مفصلی وقت گیر بود و چندین روز طول کشید، در فواصل دوره‌های تشریح، نمونه به ترتیب با چندین لایه روزنامه و پلاستیک پوشانده شده و سپس درون فریزر ۵- درجه‌ی سانتی‌گراد قرار می‌گرفتند تا از این طریق نه تنها از گندیدگی نمونه‌ها بلکه به تازه ماندن آن‌ها نیز کمک شود. سپس در فواصل تشریح نمونه از فریزر خارج شده و به مدت چندین ساعت در حرارت اتاق قرار گرفته تا یخ آن‌ها باز شود. در برخی از نمونه‌ها به منظور مشخص کردن و نشان دادن جزئیات دقیق اتصالی‌های رباط‌ها به استخوان‌ها، مسیر رباط‌ها به ویژه رباط‌های عمقی و حذف بافت‌های کپسولی و همبند اطراف آن‌ها، نمونه‌ها در ظرف آبی با دمای ۷۰ تا ۸۰ درجه‌ی سانتی‌گراد، به مدت ۳۰ تا ۴۵ دقیقه قرار داده می‌شدند. در هر مرحله از تشریح با استفاده از دوربین مدل (Canon, Tokyo, Japan, G9) تصاویری از تمامی رباط‌های سطحی و عمقی و تاندون‌های مجاور مفصل تهیه می‌گردید.

نتایج

مفصل میچ پای گاو میش از سه ردیف استخوان‌های کوتاه به تعداد ۵ عدد تشکیل شده بود که در بین استخوان

پایی پایینی) و مفصل میچ پایی - قلمی. این مجموعه‌ی مفصلی دارای یک کپسول مفصلی مشترک است که به وسیله‌ی رباط‌ها و تاندون‌ها احاطه شده و حرکت آن بیش‌تر خم شدن است (Nickel et al. 1986). اگر چه این مفصل با این حرکات پی در پی تطبیق یافته است ولی سطح کف پائی میچ پا تحت تأثیر فشار و ضربات حاصله از به زمین گذاشتن و برخاستن می‌تواند دچار آسیب‌هایی شود که منجر به شکستگی‌های استخوان‌ها، تورم بافت‌های نرم و دررفتگی‌های ناحیه‌ی میچ پا و سرانجام باعث لنگش شود (Gray 1968). افزون بر این، این مفصل به علت عدم پوشش مناسب توسط بافت نرم، در مقابل ضربات متعدد محیطی در معرض آزرده‌گی است (Tootian and Roozbehani 2003). درگیری‌های مفصل‌های اندام حرکتی گاو میش از شایع‌ترین علل اختلالات و آسیب‌های کلینیکی این حیوان می‌باشد (Lekharu et al. 1991). با بررسی منابع منتشر شده پیرامون کالبدشناسی گاو میش به نظر می‌رسد که تاکنون پژوهشی در خصوص مفصل میچ پای گاو میش موجود در ایران صورت نگرفته است. لذا انجام پژوهشی‌های که اطلاعات دقیقی را در مورد ویژگی‌های ساختارهای طبیعی مفصل میچ پا در اختیار محققین قرار بدهد، ضروری و ارزشمند است. بنابراین، هدف از پژوهش حاضر دستیابی به جزئیات کامل و دقیق رباط‌های مفصل میچ پای گاو میش رودخانه‌ای خوزستان می‌باشد.

مواد و روش کار

به منظور انجام این مطالعه اندام‌های لگنی چپ و راست (از ناحیه‌ی یک سوم پایینی درشت‌نی‌ای تا یک سوم بالایی قلم پا) ۵ گاو میش نر رودخانه‌ای خوزستان با سن تقریبی ۲ تا ۳ سال (FAO 1977) از کشتارگاه اهواز تهیه شدند. در این مطالعه، نمونه‌های سالم و عاری از هرگونه ناهنجاری و علائم ظاهری پاتولوژیکی انتخاب شدند. نحوه‌ی نامگذاری و طبقه‌بندی رباط‌ها بر اساس

یافته بود. این رباط در زیر رباط قبلی قرار گرفته بود که در ابتدای خود پهن و ورقه‌ای ولی در انتهای خود باریک‌تر بود (تصویر ۶). شاخه‌ی قاپی-نازک‌نی‌ای (Pars talofibularis) سمت میانی لبه‌ی خلفی قوزک خارجی استخوان نازک‌نی‌ای را به لبه‌ی جانبی قرقره‌ی بالایی قاپ اتصال داده بود (تصویر ۷).

شاخه‌ی پاشنه‌ای-قلم پای (Pars calcaneometatarsea) برجسته‌ترین برآمدگی انتهای پائینی سمت جانبی پاشنه را به سطح جانبی - کف پائی انتهای بالائی قلم پا و رباط کولترال خارجی کوتاه وصل کرده بود (تصویر ۸).

رباط کولترال داخلی بلند (Lig. collaterale mediale longum): این رباط سمت میانی قوزک داخلی استخوان درشت‌نی‌ای را به انتهای بالائی قلم وصل کرده بود و بر روی تمام استخوان‌های میچ همان طرف اتصال یافته بود. این رباط در عقب به رباط بخش داخلی رباط کف پای و در جلو به رباط قاپی-مرکزی-پائینی-قلم پائی متصل شده بود. افزون بر این، وتر درشت‌نی‌ای قدامی و وتر نازک-نی‌ای قلمی (خارجی‌تر و پهن‌تر) به زیر ناحیه‌ی انتهای اتصالی رباط کولترال داخلی بلند در بالای قلم رفته بودند (تصویر ۴).

رباط کولترال داخلی کوتاه (Lig. collaterale mediale breve): این رباط پس از برخاستن از سمت قدامی بخش پائینی قوزک داخلی درشت‌نی‌ای به سه شاخه تقسیم شده بود که عبارتند از: شاخه‌ی درشت‌نی‌ای-پاشنه‌ای (Pars tibioalcanea) که به لبه‌ی مسند قاپ متصل شده بود (تصویر ۵). شاخه‌ی درشت‌نی‌ای - قاپی (Pars tibiotalaris): که تا نزدیک لبه‌ی خلفی قرقره‌ی بالایی استخوان قاپ امتداد یافته بود. این رباط نواری شکل و باریک که در زیر رباط قبلی جا گرفته بود (تصویر ۷). شاخه‌ی درشت‌نی‌ای - مرکزی (Pars tibiocentralis): که به استخوان مرکزی-چهارگوش متصل شده بود.

درشت‌نی‌ای و قوزک خارجی استخوان نازک‌نی‌ای یا استخوان قوزک (Os malleolare) در بالا و قلم پائی در پائین قرار گرفته بودند. در ردیف بالائی استخوان‌های پاشنه و قاپ، در ردیف مرکزی استخوان مرکزی-مرکزی-چهارگوش (Os centroquartale) و در ردیف پائینی استخوان دومی و سومی و استخوان اولی قرار داشتند.

رباط‌های مفصل میچ پائی در سه گروه شرح داده می‌شوند: (۱) رباط‌های کولترال، (۲) رباط‌های میچ پای بالائی و پائینی و (۳) رباط‌های میچ پائی-قلمی.

رباط‌های کولترال (Ligg. collaterale)

این رباط‌ها عبارتند از رباط‌های کولترال خارجی (laterale) و دیگری کولترال داخلی (mediale). هر یک از این رباط‌ها شامل دو رباط، یکی کوتاه (breve) و دیگری بلند (longum) بود.

رباط کولترال خارجی بلند (Lig. collaterale laterale longum): این رباط از سطح جانبی قوزک خارجی استخوان نازک‌نی تا انتهای بالائی استخوان قلم پای گسترده شده بود و در طی مسیر روی تمام استخوان‌های میچ همان طرف اتصال یافته بود. این رباط در ابتدا نواری شکل و باریک بود و سپس از محاذات قرقره استخوان قاپ تا انتهای بالایی قلم پهن شده بود که در این محل وتر نازک‌نی‌ای بلند از زیر آن عبور کرده بود (تصویر ۱ و ۳).

رباط کولترال خارجی کوتاه (Lig. collaterale laterale breve): این رباط کوتاه‌تر و در زیر رباط قبلی قرار داشت و بخش‌های این رباط شامل: شاخه‌ی پاشنه‌ای - نازک‌نی‌ای (Pars calcaneofibularis) از سمت خلفی جانبی قوزک خارجی استخوان نازک‌نی‌ای به انتهای پائینی سطح جانبی پاشنه کشیده شده بود. این رباط لوله‌ای شکل و باریک بود (تصویر ۶) و بخش دیگری از این رباط از سمت قدامی جانبی قوزک خارجی استخوان نازک‌نی‌ای تا سمت جانبی زائده‌ی غرابی پاشنه امتداد

استخوان قلم امتداد یافته بود و در این محل وتر درشت-نی‌ای قدامی و وتر نازک‌نی‌ای قلمی (خارجی‌تر و پهن‌تر) از روی رباط عبور کرده بودند. در عقب این رباط، رباط کولترال داخلی بلند قرار گرفته است که تمایز این دو رباط را دشوار ساخته بود (تصویر ۵).

ب) رباط‌های میچ پائی کف پای (Ligg. tarsi plantaria): به جز رباط کف پای بلند، این رباط‌ها استخوان‌های کوتاه ردیف بالایی (سطح پایینی مسند قاپ و استخوان پاشنه) را به ردیف بینابینی (استخوان مرکزی-چهارگوش) و یا استخوان‌های ردیف بینابینی (استخوان مرکزی-چهارگوش) را به ردیف پایینی (اولی، استخوان دومی و سومی) وصل کرده بودند. این رباط‌ها عبارتند از:

رباط کف پای بلند (Lig. plantaria longum): این رباط ضخیم‌ترین، بلندترین و قوی‌ترین رباط مفصل میچ پا بود. این رباط دارای سه بخش خارجی، داخلی و بینابینی بود. ۱) بخش خارجی (Lateral limb): این رباط نواری شکل، دراز و ضخیم از سطح جانبی راس برجستگی پاشنه‌ای تا لبه‌ی جانبی کف پای انتهایی بالایی قلم امتداد یافته بود. در طی مسیر به استخوان چهارم متصل شده بود، که در محاذات زائده‌ی غرابی پاشنه‌ی رباط کولترال خارجی بلند طول آن را طی کرده بود (تصاویر ۱ و ۳). ۲) بخش داخلی (Medial limb): از سطح داخلی راس برجستگی پاشنه‌ای تا لبه‌ی میانی کف پای انتهایی بالایی قلم گسترده شده بود. در طی مسیر به مسند قاپ، استخوان مرکزی-چهارگوش و اولی متصل شده بود. این رباط در ابتدای راه نازک ولی در برابر مسند قاپ تا پایین پهن و ضخیم شده بود. این رباط در طی مسیر در محل اتصال به مسند قاپ یک شیاری وتری را در سطح کف پای آن ساخته بود که سطح لغزشی مناسبی را برای عبور وتر خم‌کننده‌ی عمقی بندهای انگشت فراهم ساخته بود. این رباط در جلو به رباط‌های کولترال داخلی بلند و کوتاه وصل شده بود و با آن‌ها قابل اشتباه شدن بود (تصویر ۵). دو بخش خارجی و داخلی در سطح کف

رباط‌های میچ پای بالایی و پایینی (Ligg. tarsi proximale et distalia)

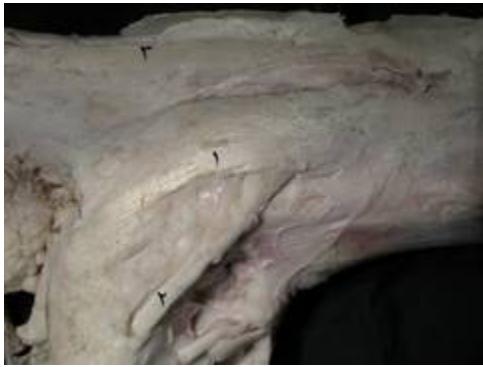این رباط‌ها به صورت طولی، مورب و عرضی یک یا چند مفصل را به هم وصل کرده بودند که در ذیل به شرح آن‌ها پرداخته می‌شود:

رباط‌های میچ پائی بالایی (Ligg. tarsi proximal): این رباط‌ها استخوان‌های کوتاه ردیف بالایی (قاپ و پاشنه) را در دو نمای جانبی و کف پای به هم وصل کرده بودند. این رباط‌ها عبارتند از: الف) رباط قاپی-پاشنه‌ای جانبی (Lig. talocalcaneum laterale): لبه‌ی جانبی قرقره‌ی پایینی استخوان قاپ را به سطح میانی انتهایی پائینی پاشنه متصل کرده بود (تصویر ۹). ب) رباط قاپی-پاشنه‌ای کف پای (Lig. talocalcaneum plantare): سطح کف پای گلوئی میانی قرقره‌ی پایینی را به لبه‌ی داخلی مسند قاپ وصل کرده بود. این رباط خیلی نازک و باریک بود (تصویر ۱۱).

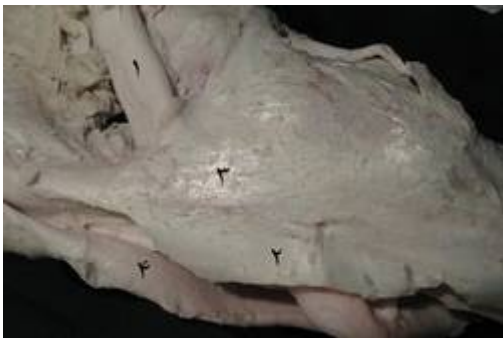
رباط‌های میچ پائی پایینی (Ligg. tarsi distale): این رباط‌ها استخوان‌های کوتاه ردیف بالایی را به ردیف بینابینی و یا ردیف بینابینی را به ردیف پایینی وصل کرده بودند. این رباط‌ها به علت موقعیت شان به رباط‌های پشتی، کف پائی و بین استخوانی تقسیم شدند، که در زیر به شرح هریک از آنها پرداخته می‌شود:

الف) رباط‌های میچ پائی پشتی (Ligg. tarsi dorsi): این رباط‌ها به تعداد دو یا سه عدد بودند که سطح پشتی استخوان‌های کوتاه ردیف بالایی (قرقره‌ی پایینی قاپ) را به ردیف بینابینی (استخوان مرکزی - چهارگوش) و یا استخوان ردیف بینابینی (استخوان مرکزی-چهارگوش) را به ردیف پایینی (اولی و استخوان دومی و سومی) وصل کرده بودند.

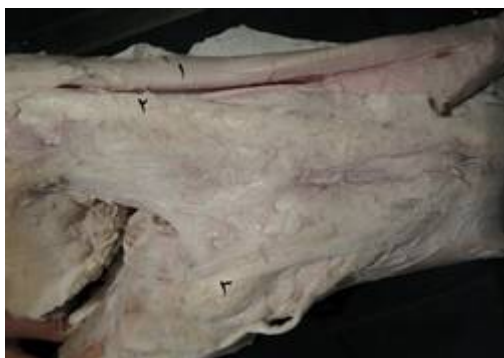رباط قاپی - مرکزی - پائینی - قلم پائی (Lig. talocentrodismetatarsium): از وسط سطح داخلی قرقره‌ی پائینی قاپ و به طور مایل (اشعه‌ای) از روی سطح پشتی-داخلی لبه‌ی داخلی قرقره، استخوان مرکزی-چهارگوش و استخوان دومی و سومی به انتهای بالایی



تصویر ۱: نمای سطح جانبی مفصل خم شده، مچ پای چپ گاومیش. ۱- رباط کولترال خارجی بلند، ۲- وتر نازک نی ای بلند، ۳- بخش کولترال رباط کف پائی بلند



تصویر ۲: نمای سطح کف پائی- میانی مفصل مچ پای چپ گاومیش. ۱- وتر خم کننده عمقی بندهای انگشت، ۲- غلاف وتري مشترك که از به هم پیوستن بخش‌های میانی و جانبی رباط کف پائی بلند به وجود می‌آید، ۳- رباط کولترال داخلی بلند، ۴- وتر خم کننده سطحی بندهای انگشت



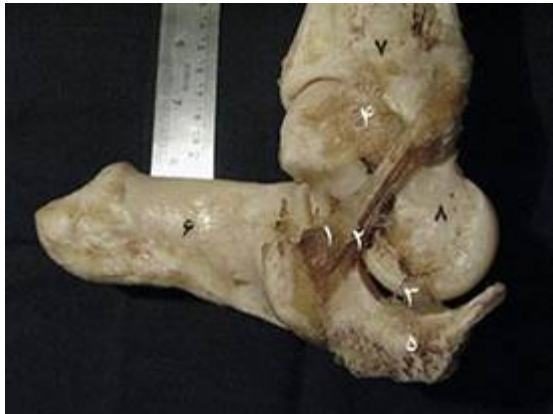تصویر ۳: نمای سطح جانبی مفصل مچ پای چپ گاومیش. ۱- وترخم کننده سطحی بندهای انگشت، ۲- بخش کولترال رباط کف پای بلند، ۳- رباط کولترال خارجی بلند

پائی ناحیه‌ی مچ به هم وصل شده و یک غلاف وتري مشترك به وجود آورده که وترهای خم کننده‌ی سطحی و عمقی بندهای انگشت را احاطه کرده بود (تصاویر ۲، ۳ و ۴). (۳) بخش بینابینی (Intermediate limb): این رباط ضخیم از لبه‌ی کف پائی راس برجستگی پاشنه تا برابر مسند قاپ به استخوان پاشنه چسبیده بود و تا مسند قاپ از روی آن وتر خم کننده‌ی سطحی بندهای انگشت به سمت پایین طی مسیر کرده بود که خود وتر در یک غلاف مچ پائی (Tarsal sheath) ضخیمی که به واسطه‌ی رباط بینابینی تشکیل گردید، محصور شده بود، که از ابتدای راس برجستگی پاشنه تا مسند قاپ وتر خم کننده سطحی بندهای انگشت را در بر گرفته بود و از مسند قاپ به پائین وتر مزبور، وتر خم کننده عمقی بندهای انگشت را احاطه کرده بود (تصاویر ۱ و ۴).

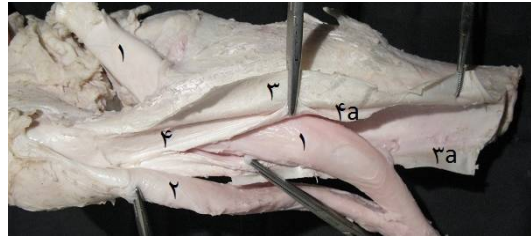
(ج) رباط‌های بین مچ پائی بین استخوانی (Ligg. tarsi interossea): این رباط‌ها در نماهای مختلف جانبی، میانی و کف پائی سطوح مجاور استخوان‌های کوتاه ردیف بالایی را به ردیف بینابینی (قاپ و پاشنه را به استخوان مرکزی- چهارگوش) و ردیف بینابینی را به ردیف پایینی (استخوان مرکزی- چهارگوش را به استخوان اولی و استخوان دومی و سومی) وصل کرده بود (تصویر ۱۰).

رباط‌های مچ پائی - قلم پائی (Ligg. tarsometatarsea)

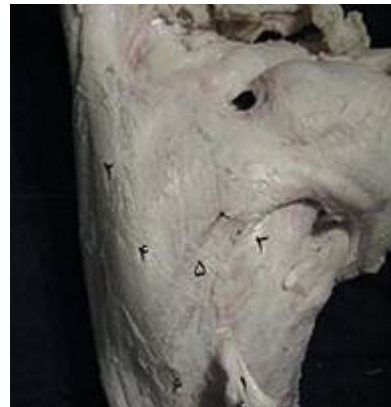این رباط‌ها، در نماهای مختلف جانبی، میانی و کف پائی، سطوح مجاور استخوان‌های ردیف بینابینی و یا ردیف پایینی (استخوان مرکزی- چهارگوش، استخوان اولی و استخوان دومی و سومی) را به انتهای بالایی قلم وصل کرده بودند (تصاویر ۱۲ تا ۱۸).



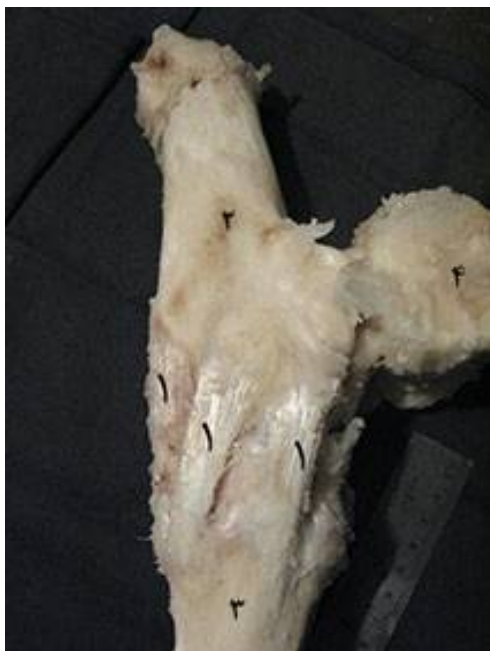تصویر ۷: نمای سطح میانی بخشی از مفصل خم شده میچ پای چپ گاومیش. ۱- رباط درشت‌نی‌ای - پاشنه‌ای، ۲- شاخه‌ی درشت‌نی‌ای- قاپی، ۳- رباط میچ پائی - قلم پائی، ۴- شاخه‌ی درشت‌نی‌ای - قاپی، ۵- بخش انتهایی بالایی استخوان قلم پا، ۶- استخوان پاشنه، ۷- استخوان درشت نی، ۸- استخوان قاپ



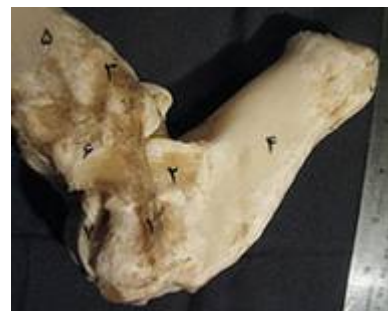تصویر ۴: نمای سطح کف پایی مفصل میچ پای چپ گاومیش. ۱- وتر خم کننده‌ی عمقی بندهای انگشت، ۲- وتر خم کننده‌ی سطحی بندهای انگشت، ۳ و ۳a- غلاف و تری مشترک که از به هم پیوستن بخش‌های میانی و جانبی رباط کف پایی بلند به وجود می‌آید، ۴ و ۴a- بخش بینابینی رباط کف پائی بلند



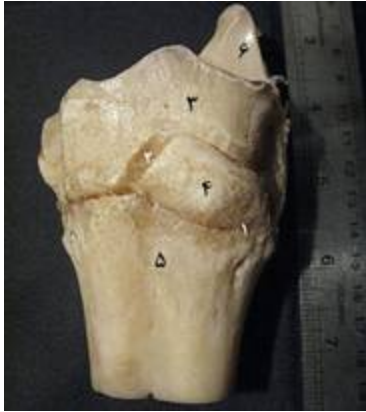تصویر ۵: نمای سطح میانی مفصل میچ پای چپ گاومیش. ۱- وترهای درشت‌نی‌ای- قدامی و نازک نی‌ای- قلمی، ۲- بخش میانی رباط کف پایی بلند، ۳- رباط قاپی - مرکزی - پایین - قلم پایی، ۴- رباط کولترال داخلی بلند، ۵- رباط کولترال داخلی کوتاه، ۶- استخوان قلم پا



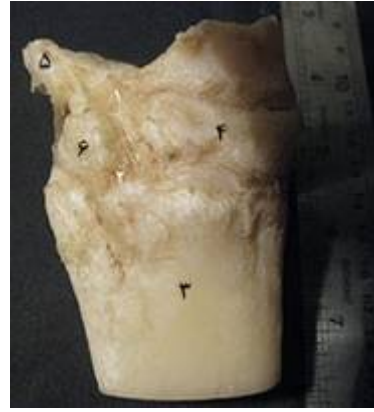تصویر ۸: نمای سطح جانبی بخشی از مفصل میچ پای چپ گاومیش. ۱- رباط‌های پاشنه‌ای- قلم پائی، ۲- استخوان پاشنه، ۳- استخوان قلم پا، ۴- انتهایی پایینی استخوان درشت نی



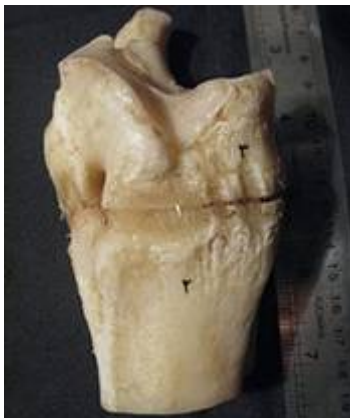تصویر ۶: نمای سطح جانبی بخشی از مفصل خم شده میچ پای چپ گاومیش. ۱- بخش پاشنه‌ای-نازک‌نی‌ای، ۲- شاخه پاشنه‌ای-نازک‌نی‌ای، ۳- شاخه‌ی درشت‌نی‌ای - نازک‌نی‌ای، ۴- استخوان پاشنه، ۵- استخوان درشت نی، ۶- قوزک خارجی استخوان نازک نی



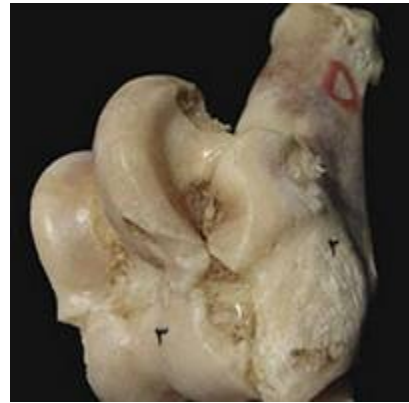تصویر ۱۲: نمای سطح میانی بخشی از مفصل مچ پای چپ گاو میش . ۱- رباط‌های مچ پائی- قلم پائی ۲- بین مچ پائی- بین استخوانی، ۳- استخوان مرکزی- چهارگوش، ۴- استخوان دومی و سومی، ۵- استخوان قلم، ۶- زائده کف پای داخلی استخوان مرکزی - چهارگوش



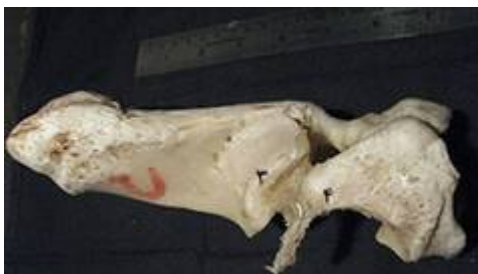تصویر ۹: نمای سطح میانی بخشی از مفصل مچ پای راست گاو میش . ۱- رباط‌های بین مچ پائی- بین استخوانی، ۲- مچ پائی- قلم پائی، ۳- انتهای بالایی استخوان قلم پا، ۴- استخوان دومی و سومی، ۵- زائده کف پای داخلی استخوان چهارگوش مرکزی، ۶- استخوان اول مچ



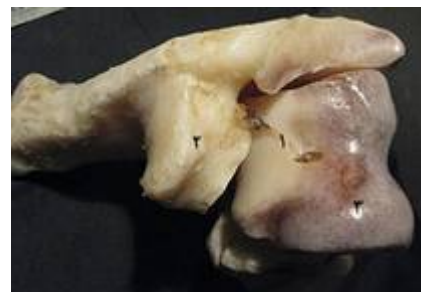تصویر ۱۳: نمای سطح جانبی بخشی از مفصل مچ پای چپ گاو میش . ۱- رباط مچ پائی- قلم پائی، ۲- استخوان قلم، ۳- استخوان مرکزی- چهارگوش



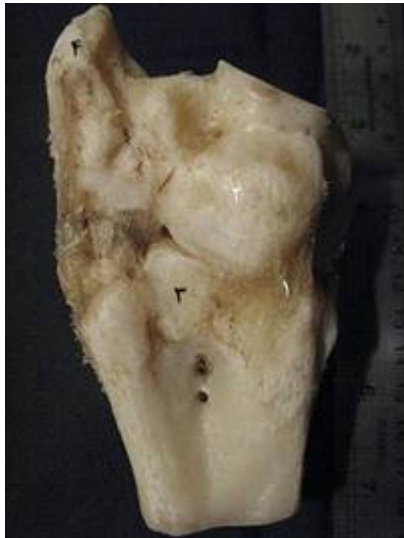تصویر ۱۰: نمای سطح جانبی بخشی از مفصل مچ پای چپ گاو میش . ۱- رباط قاپی - پاشنه‌ای جانبی، ۲- استخوان پاشنه، ۳- قرقره‌ی پایینی استخوان قاپ



تصویر ۱۴: نمای سطح میانی بخشی از مفصل مچ پای چپ گاو میش . ۱- رباط‌های مچ پائی- قلم پائی، ۲- استخوان مرکزی- چهارگوش، ۳- مسند قاپ استخوان پاشنه، ۴- زائده کف پای داخلی استخوان مرکزی- چهارگوش



تصویر ۱۱: نمای سطح کف پائی بخشی از مفصل خم شده مچ پای راست گاو میش . ۱- رباط قاپی - پاشنه‌ای کف پائی، ۲- مسند قاپ استخوان پاشنه، ۳- قرقره پایینی استخوان قاپ



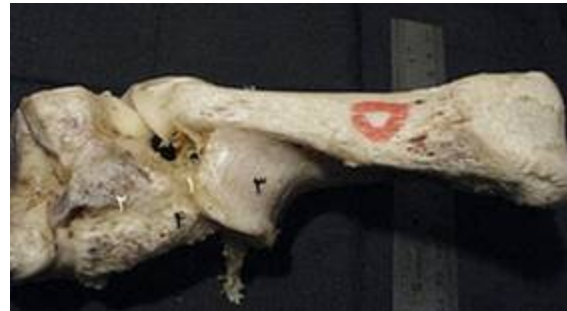تصویر ۱۸: نمای سطح کف پائی بخشی از مفصل میچ پای چپ گاو میش. ۱- رباط میچ پائی- قلم پائی، ۲- استخوان مرکزی- چهارگوش، ۳- استخوان قلم، ۴- زائده‌ی کف پایی داخلی استخوان مرکزی- چهارگوش

بحث

اگرچه رباط‌های مفصل میچ پای گاو میش شباهت‌های بسیار زیادی با رباط‌های این مفصل با گاو دارد، ولی اختلافات قابل ملاحظه‌ای با رباط‌های مفصل میچ پای گاو کوهان‌دار (Yak) و شتر یک کوهانه (Smuts and Bezaidenhaut 1987) دارا می‌باشد که در زیر به شرح آن‌ها پرداخته می‌شود:

Gupta و Sharma در سال ۱۹۹۱ در گاو کوهان‌دار و Hagag و همکاران در سال ۲۰۱۳ در شتر یک کوهانه دریافتند که رباط - قاپی - نازکنی‌ای وجود ندارد که با نتایج این پژوهش و سایر مطالعات در نشخوارکنندگان (Habel 1970 و Nikel et al. 1986) هم‌خوانی ندارد.

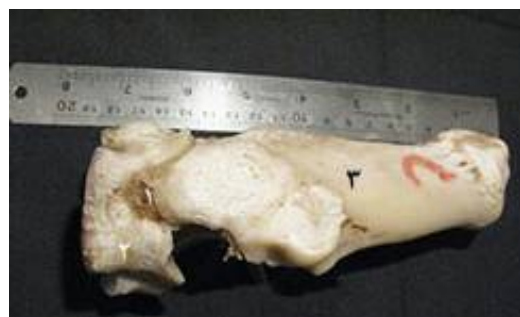درباره‌ی رباط کولترال داخلی کوتاه، Gupta و Sharma در سال ۱۹۹۱ در گاو کوهان‌دار وجود دو بخش سطحی و عمقی را برای این رباط در نظر گرفتند، در حالی که در پژوهش حاضر رباط کولترال داخلی کوتاه دارای سه شاخه بود. از طرف دیگر، Nikel و همکاران در سال ۱۹۸۶ بیان داشتند که این رباط در گاو دارای یک



تصویر ۱۵: نمای سطح کف پائی بخشی از مفصل میچ پای چپ گاو میش. ۱- رباط‌های میچ پائی- قلم پائی، ۲- استخوان مرکزی- چهارگوش، ۳- مسند قاب استخوان پاشنه، ۴- زائده‌ی کف پایی داخلی استخوان مرکزی- چهارگوش



تصویر ۱۶: نمای سطح جانبی بخشی از مفصل میچ پای چپ گاو میش. ۱- رباط میچ پائی- بین استخوانی، ۲- زائده‌ی کف پایی داخلی استخوان مرکزی- چهارگوش، ۳- استخوان قلم، ۴- استخوان دومی و سومی، ۵- استخوان مرکزی- چهارگوش، ۶- استخوان اول میچ



تصویر ۱۷: نمای سطح جانبی بخشی از مفصل میچ پای راست گاو میش. ۱- رباط میچ پائی- قلم پائی، ۲- استخوان مرکزی- چهارگوش، ۳- استخوان پاشنه

شاخه است که به سطح داخلی استخوان‌های میچ متصل می‌شود.

در ارتباط با رباط درشت نی‌ای- قاپی، Habel در سال ۱۹۷۰ معتقد است که این رباط شامل دو بخش داخلی و عمقی است. بخش داخلی قوزک خارجی استخوان نازک نی‌ای را به قلم پا وصل کرده است و بخش عمقی قوزک خارجی استخوان نازک نی‌ای را به قاپ، مسند قاپ، استخوان پاشنه و استخوان مرکزی وصل می‌کند.

Sharma و Gupta در سال ۱۹۹۱ وجود یک رباط کف پایی یک قسمتی را اعلام کردند. در گاو Habel در سال ۱۹۷۰ و Ehlert و همکاران در سال ۲۰۱۱ و در شتر یک کوهانه Hagag و همکاران در سال ۲۰۱۳ اذعان داشتند که این رباط دارای دو قسمت خارجی و داخلی است. در مطالعه‌ی حاضر این رباط سه قسمتی بود.

در این پژوهش رباط درشت نی‌ای - مرکزی دیده شد که برخلاف آن وجود این رباط در گاو (Ehlert et al. 2011) و شتر (Hagag et al. 2013) گزارش نشده است. رباط قاپی - مرکزی - پایینی - قلم پایی در شتر (Hagag et al. 2013) و در گاو کوهان‌دار استخوان قاپ را به استخوان پاشنه وصل می‌کند، در حالی که در گاو (Ehlert et al. 2011) به استخوان قلم اتصال می‌یابد که با نتایج این پژوهش همخوانی دارد.

رباط کف پائی بلند از اهمیت خاصی برخوردار می‌باشد. رباط کف پایی در نگهداری استخوان پاشنه در موقع کشش وتر آشیل روی استخوان مزبور کمک می‌کند (Habel 1970). نظر به این که در پژوهش حاضر این رباط در گاویش از رشد و نمو بیش‌تری برخوردار می‌باشد می‌توان نتیجه‌گیری کرد که بین قوی بودن این رباط و نیروهای فشاری روی اندام لگنی و احتیاجات حرکتی دام مزبور رابطه‌ی نزدیکی وجود دارد.

یکی از یافته‌های جالب توجه و مهم این پژوهش در ارتباط با جزییات رباط کف پایی بلند است که در کتاب‌های آناتومی دامپزشکی مطالب بسیار مختصری ارائه شده است. در خصوص رباط کف پایی بلند در گاو کوهان‌دار

به طور کلی از منظر کالبدشناسی مقایسه‌ای، رباط‌های قاپی- نازک نی‌ای، کولترال داخلی کوتاه، درشت نی‌ای- قاپی، درشت نی‌ای- مرکزی و کف پایی بلند مفصل میچ پای گاویش‌های این پژوهش تفاوت‌های شایان توجهی با سایر دام‌های نشخوارکننده گزارش شده دارد.

تشکر و قدردانی

از حوزه‌ی معاونت پژوهشی دانشگاه شهید چمران اهواز به جهت تأمین مالی (بودجه‌ی پژوهانه) این طرح پژوهشی از آقای علی محمدی (قصاب) و پرسنل کشتارگاه اهواز به سبب همکاری در تهیه‌ی نمونه‌ها و آقای عبدالرحیم فتحی کارشناس بخش آناتومی و جنین‌شناسی تشکر و قدردانی می‌گردد.

منابع

Ehlert, A.; Ferguson, J. and Gerlach, K. (2011). Magnetic resonance imaging and cross-sectional anatomy of the normal bovine tarsus. *Anatoma Histologia Embryologia*, (21): 234-240.

FAO. (1977). *The Water Buffalo*. Food and Agriculture Organization of the United Nations, Italy, Pp: 106.

Gray, J. (1968). *Animal Locomotion*, New York, WW Norton Company Inc, Pp: 241-293.

Gupta, S.K. and Sharma, D.N. (1991). Anatomy of the hock joint of yak (*Bos grunniens*). *Indian Veterinary Journal*, 68: 858.

Habel, K.E. (1970). *Guide to the Dissection Domestic Animals*. 2nd ed. Publish by the Author, New York, Pp: 98-99.

- Hagag, U.; Brehm, W.; Ramadan, R.O.; Al Mubarak, A.; El Nahas, A. and Gerlach, K. (2013). Normal radiographic and ultrasonographic appearance of the adult dromedary camel tarsus (on-humped camel). *Anatomia Histologia Embryologia*, (42): 344-354.
- Lekharu, J.C.; Chandna, I.S.; Singh, A.P. and Chawla, S.K. (1991). A note on incidence of foot disorders in buffaloes. *Indian Journal of Veterinary Surgery*, (12): 64-68.
- Moioli, B. and Borghese, A. (2005). Buffalo breeds and Management Systems, Food and Agriculture Organization of United Nations, Italy, Pp: 60-61.
- Naserian, A.A. and Saremi, B. (2007). Water buffalo Industry in Iran. *Journal of Animal Science*, (6): 1404-1405.
- Nickel, R.; Schummer, A. and Seiferle, E. (1986). *The Anatomy of the Domestic Animals, the locomotors System of the Domestic Mammals. Vol 3*, Verlag Paul Parley, Berlin, Pp: 169-231.
- Nomina Anatomia Veterinaria. (2005). Prepared by the International Committee on Veterinary Gross Anatomical Nomenclature and authorized by the General Assembly of the World Association of Veterinary Anatomists, 5th ed., Knoxville, Hannover (Germany).
- Smuts, M.S. and Bezuidenhout, A.J. (1987). The joints and ligaments. In: *Anatomy of the Dromedary*. Claredon Press, Oxford University, Pp: 48-58.
- Tootian, Z. and Roozbehani, M.A. (2003). Anatomical studies of tarsal ligaments in Iranian one-humped camel. *Journal of Veterinary Research*, 58(2): 129-132.

Anatomical features of ligaments of the tarsal joint in Khuzestan river buffalo (*Bubalus bubalis*)

Nourinezhad, J.¹; Moarabi, A.V.²; Mazaheri, Y.³ and Karami, A.M.⁴

Received: 13.11.2014

Accepted: 12.07.2015

Abstract

The tarsal joint is anatomically complex region with many short bones, joints, ligaments, and tendons. The joint lesions of the water buffalo limbs are the most common lesion encountered in the clinics. In addition, the tarsal joint is a region of traumatic injuries, and joint affections due to lack of appropriate soft-tissues covering. The aim of the study was to access complete and accurate detailed anatomical features of ligaments of the tarsal joint in Khuzestan river buffalo. The right and left of the pelvic limbs (cut from the one-third part of the distal part of the tibia to the one-third of the proximal part of the metatarsus) were obtained from five river buffalo bulls, aging approximately 2-3 years old, from Ahvaz slaughterhouse. The short tarsal bones were located between of the distal extremity of the tibia, malleolus of the fibular bone proximally and the metatarsal bones distally. The bony structures of the tarsal joint consisted of calcaneus, talus (proximal row), centroquartal bones (intermediate row), the first and fused second and third tarsal bones (distal row). The ligaments of the tarsal joint included of 1) lig. collaterale laterale/ mediale longum, 2) lig. collaterale laterale breve: pars calcaneofibularis, pars talofibularis, pars calcaneometatarsea, 3) lig. collaterale mediale breve: pars tibiocalcanea, pars tibiotalaris, pars tibiocentralis, 4) ligg. tarsi proximale: lig. talocalcaneum laterale, lig. talocalcaneum plantare, 5) ligg. tarsi distalia: lig. tarsi dorsi: lig. talocentrodismetatarseum; lig. tarsi plantaria: lig. plantaria longum; lig. tarsi interossea, and 6) lig. tarsometatarsea. In comparative-anatomical aspect, the pars talofibularis of lig. collaterale laterale breve, the pars tibiotalaris and pars tibiocentralis of lig. collaterale mediale breve, lig. talocentrodismetatarseum, and lig. plantaria longum of the present studied river buffaloes differ from those of reported ruminant animals.

Key words: Buffalo, Tarsal joint, Anatomy, Ligament

1- Assistant Professor, Department of Basic Sciences, Faculty of Veterinary Medicine, Shahid Chamran University of Ahvaz, Ahvaz, Iran

2- Associate Professor, Department of Clinical Sciences, Faculty of Veterinary Medicine, Shahid Chamran University of Ahvaz, Ahvaz, Iran

3- Associate Professor, Department of Basic Sciences, Faculty of Veterinary Medicine, Shahid Chamran University of Ahvaz, Ahvaz, Iran

4- DVM Graduated from Faculty of Veterinary Medicine, Shahid Chamran University of Ahvaz, Ahvaz, Iran

Corresponding Author: Nourinezhad, J., E-mail: j.nourinezhad@scu.ac.ir