

مطالعه‌ی هیستومتری تخمدان موش‌های صحرایی دیابتی شده با استرپتوزوتوسین متعاقب تجویز نانو اکسید روی و اکسید روی

طیبه محمدی^{۱*}، بابک محمدیان^۲، حسین نجف‌زاده‌ورزی^۳ و رباب شیرعلی^۴

تاریخ دریافت: ۹۳/۱۲/۱۶

تاریخ پذیرش: ۹۴/۹/۷

چکیده

یک علت ناباروری در زنان دیابت است. یکی از اندام‌هایی که دیابت روی ساختار و عملکرد آن اثر سوء می‌گذارد تخمدان است. نانو اکسید روی یکی از مشتقات روی است که در مطالعات اخیر از آن به عنوان یک عامل آنتی‌دیابتی قوی نام برده شده است. همچنین، روی عنصری مهم در باروری است. بنابراین در مطالعه‌ی حاضر اثرات نانو اکسید روی و اکسید روی بر ساختار تخمدان در موش‌های صحرایی دیابتی با اکسید روی مقایسه شده است. در این مطالعه تعداد ۴۰ سر موش صحرایی ماده‌ی بالغ نژاد ویستار به طور تصادفی به ۵ گروه کنترل، شاهد (سرم فیزیولوژی)، دیابتی (استرپتوزوتوسین: ۶۰ mg/kg، داخل صفاقی)، دیابتی دریافت کننده‌ی اکسید روی (۳۰ mg/kg) و دیابتی دریافت کننده‌ی نانو اکسید روی (۳۰ mg/kg) تقسیم شدند. پس از ۴ هفته تیمار، قند خون و وزن هر حیوان اندازه‌گیری شد. پس از آسان‌کشی، تخمدان‌ها جدا و پس از توزین در فیکساتیو مناسب غوطه‌ور شدند. از تخمدان به روش معمول تهیه‌ی مقاطع بافتی، برش‌هایی به ضخامت ۵ میکرومتر تهیه و رنگ‌آمیزی شدند و با میکروسکوپ نوری مطالعه شدند. دیابت تعداد فولیکول‌های آغازین و جسم زرد را کاهش داد ($P < 0.05$) در حالی که روی سایر فولیکول‌ها شامل فولیکول‌های اولیه، ثانویه و ثالثیه و همچنین قطر فولیکولی اثر نداشت ($P > 0.05$). تجویز اکسید روی از کاهش تعداد فولیکول‌های آغازین و جسم زرد جلوگیری کرد ($P < 0.05$). تجویز نانو اکسید روی از کاهش تعداد فولیکول‌های آغازین جلوگیری کرد و تعداد جسم‌های زرد را افزایش داد ($P < 0.05$). نانو اکسید روی در مقایسه با اکسید روی ممکن است اثرات محافظتی بیشتری داشته باشد و بر فولیکول‌زایی نیز اثر تحریکی داشته باشد.

کلمات کلیدی: دیابت، نانو اکسید روی، تخمدان، موش صحرایی، هیستومتری

مقدمه

دیابت از اختلال در عملکرد دستگاه تولید مثل به صورت‌های مختلف رنج می‌برند که از آن جمله می‌توان به کاهش میل جنسی و کاهش باروری اشاره کرد. کاهش باروری در جنس ماده‌ی مبتلا به دیابت، ناشی از اختلال در هیستوفیزیولوژی تخمدان است که به صورت اختلال در محور هیپوتالاموس-هیپوفیز-تخمدان، اختلال در ترشح هورمون‌ها، اختلال در رشد فولیکولی، افزایش تحلیل فولیکولی، تحلیل جسم زرد، عدم بلوغ اووسیت،

دیابت ملیتوس به گروهی از اختلالات متابولیکی اطلاق می‌شود که مشخصه‌ی اصلی آن‌ها هیپرگلیسمی یا افزایش قند خون است (Craig et al. 2009). در حال حاضر دیابت یکی از پرهزینه‌ترین بیماری‌ها در سطح جهان است و دارای عوارض زیادی است به طوری که روی تمام اندام‌های بدن اثر سوء دارد (Pournaghi et al. 2012). یکی از عوارض مهم دیابت، اختلال در باروری است به طوری که حدود ۹۰ درصد زنان و مردان مبتلا به

(نویسنده‌ی مسئول)

E-mail: t.mohammadi@scu.ac.ir

*۱ استادیار گروه زیست‌شناسی، دانشکده‌ی علوم، دانشگاه شهید چمران اهواز

۲ دانشیار گروه پاتوبیولوژی، دانشکده‌ی دامپزشکی، دانشگاه شهید چمران اهواز

۳ استاد گروه علوم پایه، دانشکده‌ی دامپزشکی، دانشگاه شهید چمران اهواز

۴ دانشجوی کارشناسی‌ارشد بافت و جنین‌شناسی، دانشکده‌ی علوم، دانشگاه شهید چمران اهواز

کاهش یا عدم تخمک‌گذاری و تغییر زمان استروس گزارش شده است (Ballester et al. 2007).

امروزه داروهای زیادی به منظور کاهش قند خون و پیش‌گیری یا درمان دیابت استفاده می‌شوند. یک دسته از داروهایی که طی سال‌های اخیر جهت درمان دیابت مورد توجه قرار گرفته‌اند نانوداروها هستند که در مقایسه با داروهای معمولی دارای مزایایی چون کاهش عوارض جانبی دارو، خلوص بالاتر، انتخابی‌تر عمل کردن دارو در بافت‌های هدف، دارورسانی بهتر و کاهش سمیت دارویی هستند (Duan and Li 2013). یکی از این داروها، نانواکسید روی است که در تحقیقات مختلف اثر کاهندگی قند خون آن گزارش شده است (Ananthan et al. 2004).

در نتیجه‌ی بالا بودن قند خون، میزان تولید رادیکال‌های آزاد اکسیژن در بدن افزایش می‌یابد و گلیکوزیله شدن آنزیم‌های آنتی‌اکسیدان باعث کاهش فعالیت آن‌ها می‌شود (Umrani and Paknikar 2014). از سوی دیگر افزایش قند خون روی محور هیپوتالاموس - هیپوفیز - تخمدان نیز اثر گذاشته و مسیر طبیعی آن را بر هم می‌زند (Arrais and Dib 2005). عنصر روی یکی از آنتی‌اکسیدان‌های قوی می‌باشد و کمبود آن منجر به افزایش آسیب‌های اکسیداتیو در اندام‌های مختلف می‌شود (Bray and Bettger 1990, Prasad 2014). در بیماران دیابتی بین افزایش استرس اکسیداتیو با کاهش روی ارتباط وجود دارد (Disilvestro 2000). روی به عنوان کوفاکتور بیش از ۳۰۰ متالوآنزیم در متابولیسم پروتئین‌ها، لیپیدها، کربوهیدرات‌ها، رونویسی DNA و سنتز پروتئین نقش دارد (klotz et al. 2003). همچنین نقش مهمی در سنتز ذخیره‌سازی، ترشح و حفظ شکل کریستالی انسولین دارد (Traish et al. 2009). روی همچنین فلزی مهم برای تولید مثل و فاکتوری ضروری برای باروری کامل است (Shafeie Neek et al. 2011). نانو ذرات اکسید روی نیز به عنوان نانوذرات غیر آلی جز پرکاربردترین ترکیبات تولیدی در زمینه‌های گوناگون می‌باشند که در چند سال اخیر محققین زیستی و پزشکان به آن‌ها توجه ویژه‌ای

داشته‌اند (Li et al. 2008). ثابت شده است که نانو اکسید روی در محیط خارج سلولی با افزایش کاتالاز و سوپر اکسید دیسموتاز، سلول زنده را در برابر استرس اکسیداتیو محافظت می‌کند (Dawei et al. 2010) و بر محور هیپوتالاموس - هیپوفیز - تخمدان اثرات مفید دارد (Tian and Diaz 2012). با توجه به اثر کاهندگی قند خون نانواکسید روی، اهمیت تخمدان در فیزیولوژی بدن و باروری و اثرات سوء دیابت بر باروری و نقش عنصر روی در متابولیسم گلوکز و باروری، هدف مطالعه‌ی حاضر بررسی اثر نانواکسید روی بر میزان قند خون و ساختار بافت‌شناسی تخمدان در موش صحرایی دیابتی شده در مقایسه با اکسید روی می‌باشد.

مواد و روش کار

تعداد ۴۰ سر موش صحرایی ماده‌ی بالغ نژاد ویستار با میانگین وزنی 20 ± 200 گرم، از مرکز تکثیر و پرورش حیوانات آزمایشگاهی دانشگاه علوم پزشکی جندی شاپور خریداری و به خانه‌ی حیوانات دانشکده منتقل شدند. برای سازگاری با شرایط محیطی جدید و همزمانی سیکل جنسی، حیوانات یک ماه نگهداری (Schank and McClintock 1992, Schank and McClintock 1997) و سپس به صورت تصادفی به ۵ گروه ۸ تایی تقسیم شدند. ۱- کنترل: در شرایط محیطی یکسان با سایر گروه‌ها نگهداری شدند و تیماری دریافت نکردند. ۲- شاهد: در شرایط محیطی یکسان با سایر گروه‌ها نگهداری شدند و روزانه سرم فیزیولوژی را به صورت داخل صفاقی دریافت کردند. ۳- دیابتی: استرپتوزوتوسین (فارماکیا آپ جان، آلمان) را یک بار با دوز 60 mg/kg به صورت داخل صفاقی دریافت کردند (Sabitha et al. 2011). ۴- دیابتی دریافت کننده‌ی اکسید روی (مرک آلمان) (دیابتی $\text{ZnO}+$): پس از دیابتی شدن با استرپتوزوتوسین، اکسید روی را با دوز 30 mg/kg به صورت داخل صفاقی دریافت کردند. ۵- دیابتی دریافت کننده‌ی نانواکسید روی (۴۰ نانومتر، لولیتک آلمان) (دیابتی $\text{nZnO}+$): پس

میکرومتر از هر نمونه تهیه شد و مورد رنگ‌آمیزی هماتوکسیلین - ائوزین (H&E) و پریودیک اسید شیف (PAS) قرار گرفتند (Bancroft and Gamble 2002). در نهایت از هر نمونه ۵ مقطع جهت مطالعه‌ی هیستومتری مورد بررسی قرار گرفتند. میانگین داده‌های مربوط به میزان قند خون، وزن بدن و وزن تخمدان گروه‌ها و میانگین داده‌های حاصل از مطالعه‌ی هیستومتری تخمدان با کمک نسخه‌ی شماره ۱۶ نرم‌افزار SPSS و با روش آماری Student's t test و آنالیز واریانس یک‌طرفه (ANOVA) و پس از آزمون LSD مورد تجزیه و تحلیل قرار گرفتند و $p < 0/05$ معنی‌دار در نظر گرفته شد.

نتایج

وزن بدن

همان گونه که در نمودار ۱ نشان داده شده است، میانگین وزن بدن موش‌های صحرایی دیابتی پس از ۴ هفته به صورت معنی‌دار کاهش یافت ($P < 0/05$). در حالی که تجویز نانوآکسید روی و اکسید روی مانع از کاهش وزن در موش‌های دیابتی شد.

قند خون زمان تشریح

داروی استرپتوزوتوسین با دوز ۶۰ میلی‌گرم بر کیلوگرم توانست دیابت را در موش‌های صحرایی القاء کند و در پایان دوره‌ی آزمایش همچنان قند خون در این گروه بالا بود ($P < 0/05$) در حالی که پس از تجویز روزانه‌ی اکسید روی، قند خون به صورت معنی‌داری کاهش یافت ($P < 0/05$) همچنین، تجویز روزانه نانوآکسید روی نیز باعث کاهش معنی‌دار قند خون شد ($P < 0/05$)، (نمودار ۲).

وزن تخمدان

بین وزن تخمدان در گروه‌های مختلف تفاوت معنی‌دار مشاهده نشد ($P > 0/05$) (جدول ۱).

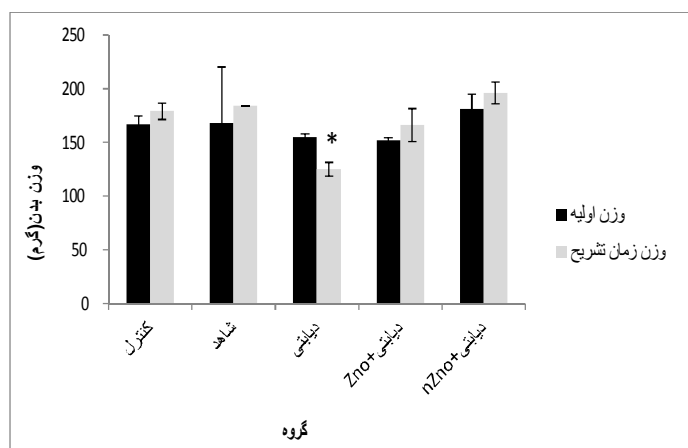
از دیابتی شدن با استرپتوزوتوسین، نانوآکسید روی را با دوز ۳۰ mg/kg به صورت داخل صفاقی دریافت کردند (Umrani and Paknikar 2014).

به منظور تعیین دوز مناسب دارو، حیوانات وزن شدند. در هر قفس مخصوص نگهداری موش صحرایی ۲ موش قرار داده شد. حیوانات در طول مطالعه در شرایط ۱۲ ساعت روشنایی و ۱۲ ساعت تاریکی و دمای $23 \pm 2^\circ C$ نگهداری شدند و به آب و غذای تجاری پلت شده دسترسی آزاد داشتند. در روز اول آزمایش، به منظور القاء دیابت، استرپتوزوتوسین (۶۰ mg/kg; IP) در گروه‌های ۳، ۴ و ۵ تزریق شد. یک هفته بعد از تجویز استرپتوزوتوسین، قند خون تمام موش‌ها اندازه‌گیری شد و در صورتی که میزان قند خون بیش‌تر از ۲۵۰ میلی‌گرم بر دسی‌لیتر بود به عنوان دیابتی مشخص گردیدند. بعد از دیابتی شدن موش‌ها، تزریق دارو در گروه‌های ۴ و ۵ به صورت روزانه شروع شد. طول دوره‌ی تجویز ۲۸ روز بود (Umrani and Paknikar 2014). ۲۴ ساعت پس از آخرین تزریقات، قند خون همه‌ی گروه‌ها از طریق بریدن انتهای دم و با استفاده از گلوکومتر (آن کال پلاس، آمریکا) اندازه‌گیری شد. پس از تعیین وزن بدن حیوانات، با رعایت ملاحظات اخلاقی آسان‌کشی شدند. جهت برداشت تخمدان، ابتدا حفره‌ی شکم باز شد، سپس تخمدان از بافت‌های اطراف جدا گردید و پس از جداسازی چربی‌ها و بافت‌های اضافی اطراف تخمدان، تخمدان توسط ترازوی دیجیتال وزن شد و از نظر ماکروسکوپی مورد بررسی قرار گرفت. سپس بلافاصله در محلول تثبیت‌کننده‌ی فرمالین نمکی ۱۰ درصد غوطه‌ور شد. پس از اطمینان از تثبیت نمونه، به روش معمول و استاندارد تکنیک تهیه مقاطع بافتی، از تخمدان هر موش مقاطع بافتی تهیه شد. مراحل انجام گرفته شامل شستشو با آب جاری، آبگیری، شفاف‌سازی و آغشتگی با پارافین بود که توسط دستگاه هیستوکینت انجام شد. پس از این مرحله نمونه‌ها با پارافین مذاب قالب‌گیری شده و با استفاده از میکروتوم دورانی برش‌هایی به ضخامت ۵

هیستومتری تخمدان

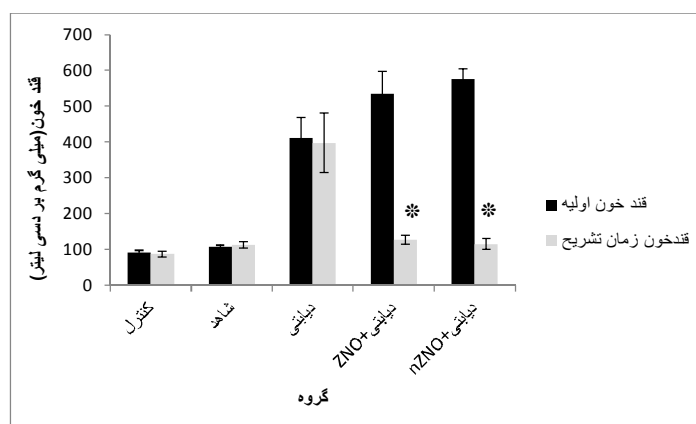
میانگین قطر فولیکول‌ها بین گروه‌های مورد مطالعه فاقد تفاوت معنی‌دار بود ($P > 0/05$). دیابت باعث کاهش معنی‌دار میانگین تعداد جسم زرد در تخمدان‌ها شد ($P < 0/05$). اکسید روی از کاهش تعداد جسم زرد ناشی از دیابت به صورت معنی‌دار جلوگیری کرد ($P < 0/05$). میانگین تعداد جسم زرد در گروه دیابتی دریافت‌کننده نانو اکسید روی بیش‌تر از سایر گروه‌های مورد مطالعه بود ($P < 0/05$) (جدول ۱) (تصاویر ۱، ۲ و ۳). قطر فولیکول‌های آغازین، اولیه و ثانویه در گروه‌های مختلف مورد مطالعه فاقد تفاوت معنی‌دار بود (جدول ۲).

میانگین تعداد فولیکول‌های آغازین در گروه دیابتی در مقایسه با گروه کنترل به طور معنی‌دار کاهش یافت ($P < 0/05$). در موش‌های تیمار شده با اکسید روی در مقایسه با موش‌های دیابتی تعداد فولیکول‌های آغازین بیش‌تر بود ($P < 0/05$). در موش‌های تیمار شده با نانو اکسید روی نیز تعداد فولیکول‌های آغازین بیش‌تر از گروه دیابتی بود ($P < 0/05$). بین تعداد فولیکول‌های آغازین در گروه تیمار شده با اکسید روی و نانو اکسید روی اختلاف معنی‌دار مشاهده نشد ($P > 0/05$). میانگین تعداد سایر فولیکول‌ها از جمله اولیه، ثانویه و ثالثیه و همچنین



نمودار ۱: میانگین \pm انحراف استاندارد میانگین (SEM) وزن بدن حیوانات مورد مطالعه در هر گروه.

* نشان دهنده اختلاف معنی‌دار بین وزن اولیه و وزن زمان تشریح است ($P < 0/05$).



نمودار ۲: مقایسه میانگین \pm انحراف استاندارد میانگین (SEM) قند خون در موش‌های صحرایی در هر گروه.

* نشان دهنده اختلاف معنی‌دار میزان قند خون بین زمان دیابتی شدن و زمان تشریح در هر گروه می‌باشد ($P < 0/05$).

جدول ۱: میانگین \pm انحراف استاندارد میانگین وزن تخمدان، تعداد فولیکول‌ها و جسم زرد در گروه‌های مختلف

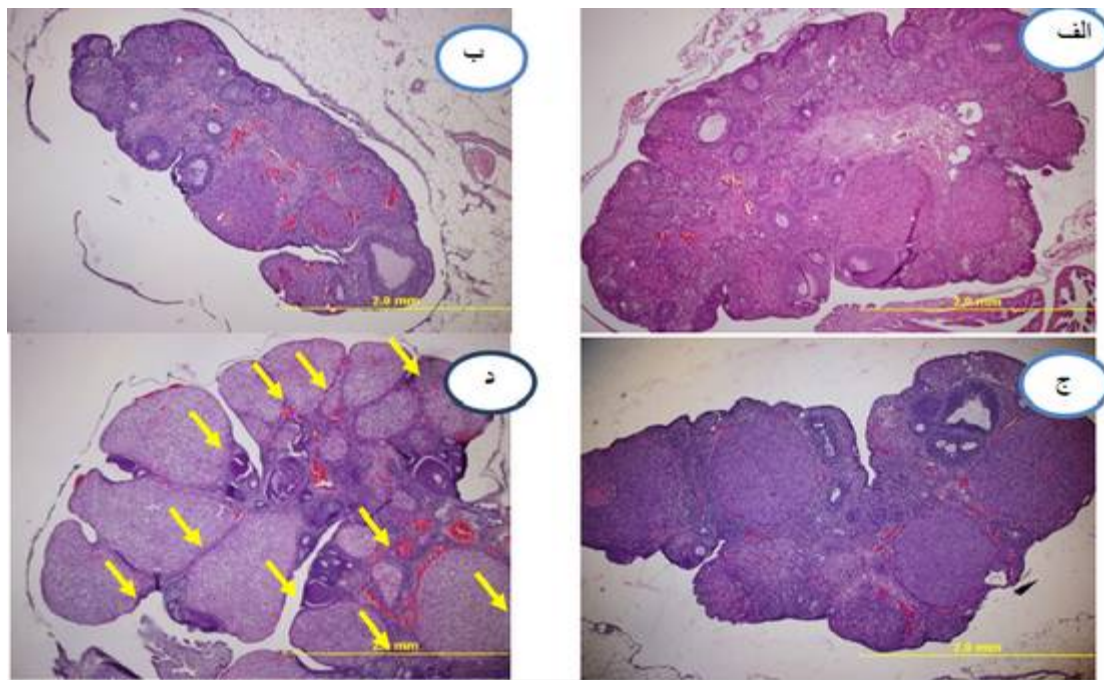
| پارامتر / گروه | وزن تخمدان (گرم) | فولیکول آغازین | فولیکول اولیه | فولیکول ثانویه | فولیکول ثالثیه | فولیکول آتزی | جسم زرد |
|----------------|------------------|------------------------------|-------------------|-------------------|-----------------------|--------------------|---------------------------------|
| کنترل | ۰/۷۴۴ \pm ۰/۰۸ | ۳۸/۲۰ \pm ۲۸۳/۴ | ۱۵/۲۵ \pm ۳/۵۹۱ | ۶/۴۰ \pm ۲/۴۲۱ | ۰/۶ \pm ۰/۶۰۰ | ۱۱/۸۰ \pm ۳/۰۰۷ | ۱۳/۰۰ \pm ۲/۱۶۸ c, e |
| شاهد | ۰/۵۷۴ \pm ۰/۰۵ | ۳۴/۶۰ \pm ۱/۳۰۴ | ۲۱/۷۵ \pm ۴/۲۷۰ | ۸/۷۵ \pm ۳/۷۹۴ | ۲/۲۵ \pm ۰/۷۵۰ c | ۲۲/۰۰ \pm ۳/۴۲۱ | ۱۵/۲۰ \pm ۱/۱۵۸ c, e |
| دیابتی | ۰/۶۱۶ \pm ۰/۰۷ | ۲۱/۰۰ \pm ۴/۵۴۵ a, d, e | ۱۴/۰۰ \pm ۲/۶۴۶ | ۵/۵۰ \pm ۰/۵۰۰ | * | ۲۷/۴۰ \pm ۱۰/۶۷۱ | ۲۵/۶۰ \pm ۲/۲۴۹ a, b, d, e |
| دیابتی + ZnO | ۰/۵۸۰ \pm ۰/۰۷ | ۵۰/۰۰ \pm ۷/۵۳۷ | ۲۶/۲۵ \pm ۴/۹۵۶ | ۹ \pm ۹۴۹ | ۱/۲ \pm ۰/۷۳۵ | ۲۵/۰۰ \pm ۳/۷۶۸ | ۲۵/۸۰ \pm ۲/۰۳۵ c, e |
| دیابتی + nZnO | ۰/۵۴۰ \pm ۰/۰۶ | ۴۳/۰۰ \pm ۵/۱۹۶ | ۳۰/۰۰ \pm ۷/۰۳۶ | ۱۰/۲۰ \pm ۲/۲۴۵ | ۰/۶ \pm ۰/۶۰۰ | ۳۰/۰۰ \pm ۱۱/۵۰۲ | ۵۲/۰۰ \pm ۶/۴۴۲ a, b, c, d |

- a نشان‌دهنده‌ی اختلاف معنی‌دار بین گروه کنترل و سایر گروه‌ها در پارامترهای موجود در جدول است ($P < 0/05$).
- b نشان‌دهنده‌ی اختلاف معنی‌دار بین گروه شاهد و سایر گروه‌ها در پارامترهای موجود در جدول است ($P < 0/05$).
- c نشان‌دهنده‌ی اختلاف معنی‌دار بین گروه دیابتی و سایر گروه‌ها در پارامترهای موجود در جدول است ($P < 0/05$).
- d نشان‌دهنده‌ی اختلاف معنی‌دار بین گروه دیابتی + ZnO و سایر گروه‌ها در پارامترهای موجود در جدول است ($P < 0/05$).
- e نشان‌دهنده‌ی اختلاف معنی‌دار بین گروه دیابتی + nZnO و سایر گروه‌ها در پارامترهای موجود در جدول است ($P < 0/05$).

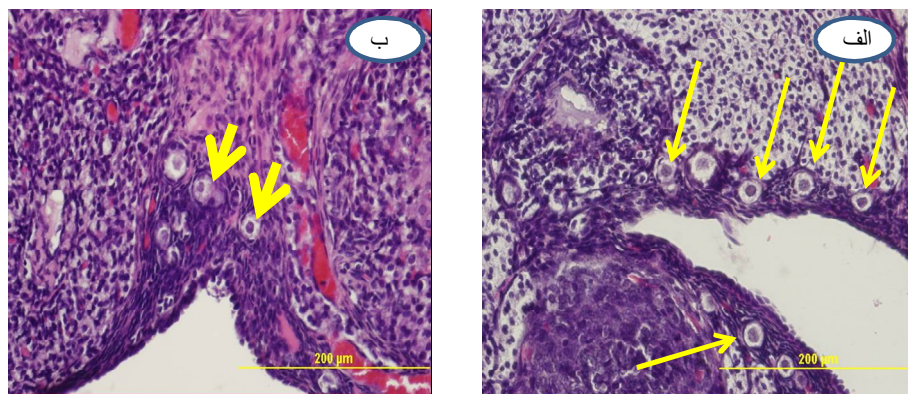
جدول ۲: میانگین \pm خطای استاندارد میانگین (SEM) قطر فولیکول‌ها (میکرومتر) در گروه‌های مختلف

| قطر فولیکول / گروه | آغازین | اولیه | ثانویه |
|--------------------|-------------------|--------------------|-------------------|
| کنترل | ۱۶/۷۷ \pm ۱/۶۰۶ | ۵۵/۴۳ \pm ۱۴/۲۵۱ | ۱۲۷/۵۲ \pm ۶/۵۵ |
| شاهد | ۱۳/۳۱ \pm ۱/۸۳۸ | ۴۷/۰۶ \pm ۱۱/۱۷۴ | ۱۲۸/۹۹ \pm ۵/۵۹ |
| دیابتی | ۱۶/۹۲ \pm ۱/۱۱۳ | ۳۹/۹۳ \pm ۲/۸۰۱ | ۱۳۳/۲۸ \pm ۱/۹۵ |
| دیابتی + ZnO | ۱۴/۹۳ \pm ۱/۰۹۸ | ۳۵/۶۶ \pm ۵/۰۳۸ | ۱۰۵/۹۰ \pm ۱/۶۸ |
| دیابتی + nZnO | ۱۵/۶۱ \pm ۱/۰۶۸ | ۴۶/۱۶ \pm ۸/۸۱۰ | ۱۳۲/۰۹ \pm ۱/۱۰ |

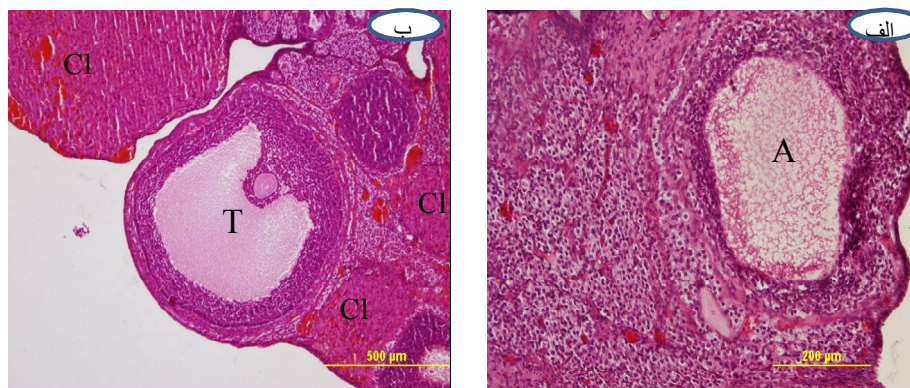
بین میانگین قطر فولیکول‌ها در گروه‌های مختلف مورد مطالعه تفاوت معنی‌دار مشاهده نشد ($P > 0/05$).



تصویر ۱: نمایی کلی از ساختار تخمدان در گروه‌های کنترل (الف)، دیابتی (ب)، دیابتی دریافت‌کننده‌ی اکسید روی (ج) و دیابتی دریافت‌کننده‌ی نانو اکسید روی (د). تعداد اجسام زرد (پیکان) متعاقب تجویز نانو اکسید روی افزایش یافته است (رنگ آمیزی هماتوکسیلین- ائوزین).



تصویر ۲: ساختار بافت‌شناسی قشر تخمدان در گروه کنترل (الف) و گروه دیابتی (ب). همان گونه که در تصویر نشان داده شده است در قشر تخمدان در گروه کنترل فولیکول‌های آغازین (پیکان بلند) به تعداد نسبتاً زیاد قابل مشاهده‌اند در حالی که در گروه دیابتی کاهش این فولیکول‌ها (پیکان کوتاه) مشخص است (رنگ‌آمیزی H&E).



تصویر ۳: ساختار بافت‌شناسی قشر تخمدان در گروه دیابتی (الف) و گروه دیابتی دریافت‌کننده‌ی نانو اکسید روی (ب). فولیکول آترزی در قشر تخمدان گروه دیابتی (A) و یک فولیکول ثالثیه (T) در قشر تخمدان گروه تیمار شده با نانو اکسید روی و بخش‌هایی از چندین جسم زرد (CI) در این ناحیه از قشر تخمدان در این تصویر قابل مشاهده است (رنگ آمیزی هماتوکسیلین-ئوزین).

بحث

مقاومت به انسولین، اختلال عملکرد سلول‌های بتا، نقص در تعادل گلوکز و دیابت ملیتوس نوع دو است (Nirmala et al. 2009). در مطالعه‌ی حاضر دیابت روی وزن تخمدان اثر نداشت. سلیمانی مهرنجانی و همکاران نیز گزارش کردند که دیابت، وزن تخمدان در موش‌های صحرایی را تغییر نداد (سلیمانی مهرنجانی و همکاران ۱۳۸۷). با این حال محققین دیگری گزارش کرده‌اند که دیابت باعث کاهش وزن تخمدان می‌شود (Tesone et al. 2011, Hosseinifar et al. 1989, Tatewaki et al. 1983). در رابطه با عدم کاهش وزن تخمدان متعاقب القاء دیابت در مطالعه‌ی حاضر به نظر می‌رسد مدت زمان انجام آزمایش حاضر جهت کاهش معنی‌دار وزن تخمدان کافی نبوده است و به زمان بیش‌تری برای تغییر وزن تخمدان نیاز بوده است (Garris and Garris 2004). هیپرگلیسمی پس از ۲۸ روز، تعداد فولیکول‌های آغازین را کاهش داد در حالی که تعداد فولیکول‌های اولیه، ثانویه و ثالثیه تغییری نکرد. همچنین تعداد فولیکول‌های آترزی بین گروه‌های مورد مطالعه تفاوتی نشان نداد. در مطالعات مشابهی که اثر دیابت بر ساختار بافت‌شناسی تخمدان را بررسی کرده‌اند، نتایج متنوعی در رابطه با اثر دیابت بر فولیکول‌های تخمدانی گزارش شده است.

افزایش روزافزون تعداد افراد مبتلا به دیابت و عوارض متعدد این بیماری باعث شده است که امروزه درمان‌هایی جدید با تأثیرگذاری چندگانه مورد توجه باشند. یکی از داروهایی که اخیراً فعالیت ضد دیابتی آن گزارش شده است نانو اکسید روی است (Umrani and Paknikar, 2014, Alkaladi et al. 2014). در مطالعه‌ی حاضر اثر نانو اکسید روی بر قند خون و ساختار تخمدان، ۴ هفته پس از القاء دیابت با استرپتوزوتوسین در موش‌های صحرایی در مقایسه با اکسید روی معمولی بررسی شده است. در تحقیقات مختلف از استرپتوزوتوسین جهت القاء دیابت تجربی و افزایش قند خون در حیوانات آزمایشگاهی از جمله موش صحرایی استفاده شده است. استرپتوزوتوسین با القاء استرس اکسیداتیو و تولید رادیکال‌های آزاد باعث تخریب سلول‌های بتای پانکراس و در نتیجه، افزایش قند خون می‌شود (Prasad 2009). در مطالعه‌ی حاضر نیز تجویز استرپتوزوتوسین باعث افزایش قند خون در موش‌های صحرایی ماده شد. بالا بودن قند خون میزان تولید رادیکال‌های آزاد را افزایش می‌دهد. استرس اکسیداتیو از طریق تولید رادیکال‌های آزاد اکسیژن، عاملی بنیادی در پیشرفت مشکلاتی چون

باعث کاهش تعداد اجسام زرد در تخمدان شد. مهرانجانی سلیمانی و همکاران گزارش کردند که دیابت باعث تغییرات تحلیلی در جسم زرد می‌شود. از آن جایی که هر جسم زرد نشان دهنده‌ی فولیکولی است که تخمک‌گذاری کرده است لذا می‌توان استنباط کرد که کاهش جسم زرد ناشی از دیابت نشان دهنده‌ی کاهش تخمک‌گذاری است.

تجویز نانوآکسید روی به مدت ۲۸ روز قند خون را در موش‌های دیابتی شده کاهش داد. در مطالعه‌ای که با استفاده از دوزهای مختلف نانوآکسید روی در موش‌های صحرایی دیابتی شده با استرپتوزوتوسین انجام دادند گزارش کردند که نانوآکسید روی توانست بعد از ۲۸ روز قند خون را در موش‌های دیابتی کاهش دهد و تا دوز ۳۰۰ میلی‌گرم بر کیلوگرم در این موش‌ها ایمن بود و سمیت سلولی نداشت (Umrani and Paknikar 2014). همچنین در مطالعه‌ی دیگری نانوذرات اکسید روی باعث کاهش معنی‌دار قند خون، افزایش انسولین سرم و افزایش گیرنده‌های انسولین شدند و به عنوان یک عامل آنتی‌دیابتی قوی از آن نام بردند (Alkaladi et al. 2014).

در مطالعه‌ی حاضر، تجویز اکسید روی نیز باعث کاهش قند خون در موش‌های دیابتی شد که به نظر می‌رسد نوع نمک روی در اثر بخشی آن بر کاهش قند خون در حیوانات دیابتی تأثیری نداشته باشد. اثر کاهندگی قند خون عنصر روی به واسطه‌ی نقشی است که در متابولیسم گلوکز دارد (Jansen et al. 2009). به علاوه، روی در ساختار انسولین نیز شرکت داشته (Sun et al. 2009) و در سنتز، ذخیره و ترشح انسولین نقش دارد (Chausmer 1998) و باعث افزایش سیگنال دهی انسولین با چندین مکانیسم از جمله افزایش فسفوریلاسیون گیرنده‌ی انسولین در سلول می‌شود (Jansen et al. 2009).

علاوه بر نقشی که روی در متابولیسم گلوکز دارد (Jansen et al. 2009, Ueda et al. 2005)، ویژگی دیگر روی که در آنتی‌دیابتی بودن آن می‌تواند مؤثر باشد آنتی-اکسیدان بودن آن است. روی با اثر آنتی‌اکسیدانی خود

از جمله گریس و همکاران نشان دادند که در تخمدان‌های هامسترهای دیابتی در فاز لوتئال، جمعیت فولیکول‌ها کاهش یافته و تعداد فولیکول‌های آترزی افزایش یافته و همه‌ی هامسترها فاقد سیکل تولید مثلی بودند (Garris and Garris 2004). همچنین حسینی‌فر و همکاران نیز گزارش کردند که القاء دیابت با استرپتوزوتوسین در موش صحرایی باعث کاهش فولیکول‌های آغازین، اولیه، ثانویه، ثالثیه و افزایش فولیکول‌های آترزی می‌شود (Hosseinifar et al. 2011). دیوید و همکاران بیان کرده‌اند که درصد کل فولیکول‌های موجود در تخمدان هامستر دیابتی کاهش یافته و تعداد فولیکول‌های اولیه و ثانویه در گروه دیابتی در مقایسه با کنترل کاهش یافته بود. همچنین آن‌ها گزارش کردند در رابطه با فولیکول‌های ثالثیه در گروه دیابتی در مقایسه با گروه کنترل تفاوت معنی‌داری مشاهده نشد و درصد فولیکول‌های آترزی در تخمدان‌های دیابتی در مقایسه با گروه کنترل افزایش یافته بود و چنین نتیجه-گیری کرده‌اند که هیپرگلیسمی در هامسترهای چینی، باعث سرکوب شدید فولیکول‌های طبیعی می‌شود که نتیجه‌ی آن اختلال در کارایی و عملکرد دستگاه تولید مثل هامستر است (Garris and Garris 2003). به نظر می‌رسد عدم تغییر در تعداد فولیکول‌های اولیه، ثانویه و ثالثیه متعاقب دیابت در مطالعه‌ی حاضر به طول دوره‌ی آزمایش مربوط باشد. به این صورت که زمان ۴ هفته برای بروز اثرات تخریب‌کننده‌ی دیابت در تخمدان کافی نبوده است. در تأیید این موضوع به مطالعه‌ی گریس و همکاران اشاره می‌شود که تغییرات ناشی از دیابت را در تخمدان موش سوری بین ۲ و ۱۶ هفته بررسی کردند و بیان کردند که بین ۲ و ۴ هفته در جمعیت فولیکول‌ها تغییری دیده نشد اما بین ۴ و ۱۶ هفته داربست و فولیکول‌های تخمدان‌های دیابتی دچار دژنراسانس شده بودند و جمعیت فولیکول‌ها در مقایسه با گروه کنترل کاهش یافته بود. این محققین اعلام کردند که اختلالات عملکردی تخمدان در موش‌های دیابتی با آتروفی فولیکول‌ها و تحلیل تخمدان همراه است. هیپرگلیسمی

گفت که اثر نانواکسید روی در افزایش فولیکول‌زایی بیش‌تر از اکسید روی معمولی است و دلیل آن به نفوذپذیری بیش‌تر این دارو مربوط می‌شود. از آن جایی که روی یک عامل آنتی‌اکسیدان قوی می‌باشد (Prasad 2000, Powell 2014)، بخشی از اثرات مفید اکسید روی و به ویژه نانو اکسید روی به خاصیت آنتی‌اکسیدانی این عنصر بر می‌گردد. اکسید روی و نانو اکسید روی هر دو قادر هستند هیپرگلیسمی ناشی از دیابت را تعدیل کنند و به حالت طبیعی برگردانند. یافته‌های حاضر اثر محافظتی نانواکسید روی بر بافت تخمدان را تأیید می‌کند. تحقیقات نشان داده است که روی برای کامل شدن تقسیم میوز و فعال شدن تخمک در آزمایشگاه و همچنین پاره شدن فولیکول و فرایند تخمک‌گذاری و کامل شدن تقسیم میوز تخمک در بدن فاکتوری ضروری است (Tian and Diaz 2012). آنتی‌اکسیدان‌ها در حفاظت از تخمدان و پیش‌گیری از کاهش باروری مؤثرند (Ebisch et al. 2007). الکتیب و همکاران در سال ۲۰۱۲ اثر ویتامین C را بر استرس اکسیداتیو القایی در تخمدان موش صحرایی بررسی کردند و اعلام کردند که ویتامین C باعث افزایش فولیکول‌های در حال رشد و فولیکول‌های بالغ بزرگ می‌شود (Alkatib et al. 2012).

بادکوبه‌هزازه و همکاران در سال ۱۳۹۲ در مطالعه‌ای اثرات تجویز همزمان نانواکسید روی در برابر داکسو رویسین را بررسی کردند. داکسو رویسین در شیمی درمانی بیماران سرطانی استفاده می‌شود که دارای سمیت تولید مثلی بوده و باعث القاء استرس اکسیداتیو و تغییرات تحلیل برنده در بیضه‌ی موش‌ها می‌شود و تجویز همزمان نانواکسید روی از تغییرات ناشی از آن در بیضه‌ی موش‌ها جلوگیری کرد.

به نظر می‌رسد کمبود انسولین یکی از مهم‌ترین فاکتورهای تعیین کننده در نقص عملکرد دستگاه تناسلی ماده در دیابت وابسته به انسولین است. با این حال، اثرات دیابت بر تخمدان وابسته به زمان است و به مرور زمان اثرات تخریبی آن بر تخمدان بیش‌تر و وسیع‌تر می‌شود.

رادیکال‌های آزاد از جمله انواع اکسیژن واکنش‌پذیر (ROS) را خنثی می‌کند (Prasad 2014, Powell 2000) و می‌توان گفت از این طریق هم اثر آنتی‌دیابتی خود را ایفا می‌کند.

علی‌رغم نفوذپذیری و زیست دسترس پذیری بیش‌تر نانوذرات در مقایسه با املاح معمولی آن‌ها، بین کاهش قند خون در گروه دریافت کننده‌ی اکسید روی و نانو اکسید روی در این مطالعه تفاوتی مشاهده نشد که شاید به دلیل دوز مصرفی دارو باشد. اگر نانواکسید روی با دوزهای کم‌تر استفاده می‌شد ممکن بود تفاوت بهتر مشاهده می‌شد، ضمن این که باید به عوارض جانبی آن‌ها توجه شود.

در رابطه با اثر اکسید روی و نانو اکسید روی مطالعه‌ی ای روی تخمدان انجام نشده است. تعداد جسم‌های زرد در گروه دریافت کننده‌ی اکسید روی بیش‌تر از گروه دیابتی بود که این مطلب نشان می‌دهد اکسید روی توانسته است تخمک‌گذاری را در تخمدان در حد نرمال حفظ کند. در رابطه با نانو اکسید روی نیز افزایش تعداد جسم‌های زرد یک پارامتر قابل توجه بود به طوری که تعداد جسم‌های زرد در مقایسه با سایر گروه‌ها بیش‌تر بود. چنین به نظر می‌رسد که نانواکسید روی توانسته است میزان تخمک‌گذاری و قبل از آن تعداد فولیکول‌های بالغ را افزایش دهد از آن جایی که در ابتدای مطالعه‌ی حاضر تعیین سیکل جنسی صورت نگرفت به نظر می‌رسد نمونه‌گیری از تخمدان در فاز لوتئال یعنی مرحله‌ی فعالیت جسم زرد انجام گرفته است یک دلیل توجیهی برای این مطلب این است که در تخمدان موش‌های تمام گروه‌ها جسم زرد وجود داشت و تفاوت قابل توجه بین تخمدان گروه‌های مورد مطالعه در تعداد جسم‌های زرد بود. افزایش تعداد فولیکول‌های آغازین و افزایش جسم زرد متعاقب تجویز نانواکسید روی نشان دهنده‌ی این است که مصرف نانواکسید روی، بر روند فولیکول‌زایی اثر مثبت داشته است. با توجه به بیش‌تر بودن تعداد جسم زرد در گروه دریافت کننده‌ی نانواکسید روی می‌توان

هیپوگلیسمیک استفاده شوند از طریق کاهش قند خون و خاصیت آنتی‌اکسیدانی، ممکن است اثرات محافظتی بر بافت تخمدان در افراد دیابتی داشته باشند و نانوآکسید روی در مقایسه با اکسید روی روند فولیکول‌زایی را نیز تحریک می‌کند که احتمالاً به خواص ویژه‌ی آن مربوط است.

با توجه به نتایج تحقیقات انجام شده، روی در ساختار انسولین و افزایش سطح سرمی آن نقش دارد. لذا یک مکانیسم پیشنهادی برای بهبود عملکرد دستگاه تناسلی ماده در موش‌های صحرایی دیابتی می‌تواند افزایش انسولین به دنبال تجویز روی به فرم معمولی و نانو باشد. اکسید روی و نانوآکسید روی اگر به عنوان عوامل

منابع

- Ballester, J.; Muñoz, M.C.; Domínguez, J.; Palomo, M.J.; Rivera, M.; Rigau, T. et al. (2007). Tungstate administration improves the sexual and reproductive function in female rats with streptozotocin-induced diabetes. *Human Reproduction*; 22(8): 2128-2135.
- Bancroft, J.P. and Gamble, M. (2002). *Theory and practice of histological techniques*. 5th edition, Churchill livingstone; 125-130.
- Bray, T.M. and Bettger, W.J. (1990). The physiological role of zinc as an antioxidant. *Free Radical Biology and Medicine*; 8(3): 281-291.
- Chausmer, A.B. (1998). Zinc, insulin and diabetes. *Journal of the American College of Nutrition*; 17(2): 109-115.
- Craig, M.E.; Hattersley, A. and Donaghue, K.C. (2009). Definition, epidemiology and classification of diabetes in children and adolescents. *Pediatric Diabetes*; 10 (Suppl. 12): 3-12.
- Dawei, A.; Zhisheng, W. and Anguo, Z. (2010). Protective effects of nano-ZnO on the primary culture mice intestinal epithelial cells in vitro against oxidative injury *World Journal of Agricultural Sciences*; 6 (2): 149-153.
- DiSilvestro, R.A. (2000). Zinc in relation to diabetes and oxidative disease. *Journal of Nutrition*; 130(5S Suppl):1509-1511.
- Duan, X. and Li, Y. (2013). Physicochemical characteristics of nanoparticles affect circulation, biodistribution, cellular internalization and trafficking; *Small*, 9 (9-10): 1521-1532.
- Ebisch, I.M.; Thomas, C.M.; Peters, W.H.; Braat, D.D. and Steegers-Theunissen, R.P. (2007). The importance of folate, zinc and antioxidants in the pathogenesis and prevention of subfertility. *Human Reproductive Update*; 13(2): 163-174.
- Garris, D.R. and Garris, B.L. (2003). Diabetes (db/db) mutation-induced ovarian involution: با توجه به نتایج تحقیقات انجام شده، روی در ساختار انسولین و افزایش سطح سرمی آن نقش دارد. لذا یک مکانیسم پیشنهادی برای بهبود عملکرد دستگاه تناسلی ماده در موش‌های صحرایی دیابتی می‌تواند افزایش انسولین به دنبال تجویز روی به فرم معمولی و نانو باشد. اکسید روی و نانوآکسید روی اگر به عنوان عوامل
- پزشکی اراک. دوره ۱۶، شماره ۷۰، صفحات ۹-۱.
- مهرنجانی سلیمانی، ملک؛ آبنوسی، محمدحسین؛ انوری، مرتضی؛ دزفولیان، عبدالرحمن و داوودزاده، حوریه (۱۳۸۷). بررسی اثر دارچین بر ساختمان تخمدان در رت‌های دیابتی. *مجله علوم پزشکی کرمان*، دوره ۱۶، شماره ۳، صفحات ۲۴۳-۲۳۳.
- Alkaladi, A.; Abdelazim, A.M. and Afifi, M. (2014). Antidiabetic activity of zinc oxide and silver nanoparticles on streptozotocin-induced diabetic rats. *International Journal of Molecular Sciences*; 15(2): 2015-2023.
- Alkatib, S.R.; Al Azam, A.H.A. and Habeab, S.A. (2012). The effect of vitamin C on ovary of female white rats treated with kmno4. *Histological and physiological study*. *Kufa Journal for Veterinary Medical Sciences*; 3(2)1-16.
- Ananthan, R.; Latha, M.; Ramkumar, K.M.; Pari, L.; Baskar, C. and Narmatha Bai, V. (2004). Modulatory effects of *Gymnema montanum* leaf extract on alloxan-induced oxidative stress in Wistar rats. *Nutrition*; 20(3): 280-285.
- Arrais, R.F. and Dib, S.A. (2005). The hypothalamus-pituitary-ovary axis and type 1 diabetes mellitus: a mini review. *Human Reproduction*; 21(2): 327-337.
- progressive hypercytolipidemia. *Experimental Biology and Medicine*; 228: 1040-1050.

- Garris, D.R. and Garris, B.L. (2004). Cytolipototoxicity-induced involution of the female reproductive tract following expression of obese (ob/ob) and diabetes (db/db) genotype mutations: progressive, hyperlipidemic transformation into adipocytic tissues. *Reproductive Toxicology*; 18(1): 81-91.
- Hosseinfar, S.; Erfanimajd, N.; Morovvati, H. and Najafzadeh, H. (2011). *Aloe Vera* gel protects ovarian structure in diabetic rat. *American-Eurasian Journal of Toxicological Sciences*; 3 (3): 197-203.
- Jansen, J.; Karges, W. and Rink, L. (2009). Zinc and diabetes – clinical links and molecular mechanisms. *Journal of Nutritional Biochemistry*; 20(6), 399-417.
- Klotz, L.O.; Kröncke, K.D.; Buchczyk, D.P. and Sies, H. (2003). Role of copper, zinc, selenium and tellurium in the cellular defense against oxidative and nitrosative stress. *The Journal of Nutrition*; 133(5 Suppl 1): 1448S-1451S.
- Li, Z.; Yang, R.; Yu, M.; Bai, F.; Li, C. and Wang, Z.L. (2008). Cellular level biocompatibility and biosafety of ZnO nanowires, *Journal of Physical and Chemistry C*; 112(51): 20114–20117.
- Nirmala, S.; Saroja, H.R.; Vasanthi, S. and Lalitha, G. (2009). Hypoglycemic effect of *Basella rubra* in streptozotocin – induced diabetic albino rats. *Journal of Pharmacognosy Phytotherapy*; 1: 025-030.
- Pournaghi, P.; Sadrkhanlou, R.A.; Hasanzadeh, S. and Foroughi, A. (2012). An investigation on body weights, blood glucose levels and pituitary-gonadal axis hormones in diabetic and metformin-treated diabetic female rats. *Veterinary Research Forum*; 3 (2) 79-84.
- Prasad, G.L. (2009). Biomedical applications of Nanoparticles. *Nanostructure Science and Technology*; 89-109.
- Prasad, A.S. (2014). Zinc is an antioxidant and anti-inflammatory agent: its role in human health. *Frontiers in Nutrition*; 1: 1-10.
- Powell, S.R. (2000). The antioxidant properties of zinc. *The journal of Nutrition*; 130(5S Suppl): 1447S-1454S.
- Sabitha, V.; Ramachandran, S.; Naveen, K.R. and Panneerselvam, K. (2011). Antidiabetic and antihyperlipidemic potential of *Abelmoschus esculentus* (L.) Moench. in streptozotocin-induced diabetic rats. *Journal of Pharmacy and Bioallied Sciences*; 3(3): 397-402.
- Schank, J.C.; McClintock, M.K. (1997). Ovulatory pheromone shortens ovarian cycles of female rats living in olfactory isolation. *Physiology and Behavior*, 62(4): 899-904.
- Schank, J.C. and McClintock, M.K. (1992). A coupled-oscillator model of ovarian-cycle synchrony among female rats. *Journal of Theoretical Biology*.157(3): 317-362.
- Shafiei Neek, L.; Gaeini, A.A. and Choobineh, S. (2011). Effect of zinc and selenium supplementation on serum testosterone and plasma lactate in cyclist after an exhaustive exercise bout. *Biological Trace Element Research*; 144(1-3):454-462.
- Sun, Q.; van Dam, R.M.; Willett, W.C. and Hu, F.B. (2009). Prospective study of zinc intake and risk of type 2 diabetes in women. *Diabetes Care*; 32(4), 629-634.
- Tatewaki, R.; Otani, H.; Tanaka, O. and Kitada, J. (1989). A morphological study on the reproductive organs as a possible cause of developmental abnormalities in diabetic NOD mice. *Journal of Histology and Histopathology*; 4(3): 343-358.
- Tesone, M.; Ladenheim, R.G.; Oliveira-Filho, R.M.; Chiauzzi, V.A.; Foglia, V.G. and Charreau, E.H. (1983). Ovarian dysfunction in streptozotocin-induced diabetic rats. *Proceedings of the Society for Experimental Biology and Medicine*; 174(1):123-130.
- Tian, X. and Diaz, F.J. (2012). Zinc depletion causes multiple defects in ovarian function during the periovulatory period in mice. *Endocrinology*; 153(2): 873-886.
- Traish, A.M.; Cushman, T.; Hoyt, R. and Kim, N.N. (2009). Diabetes attenuates female genital sexual arousal response via disruption of estrogen action. *Korean Journal of Urology*; 50(3): 211-223.
- Ueda, E.; Yoshikawa, Y.; Sakurai, H.; Kojima, Y. and Kajiwara, N.M. (2005). *In vitro* alpha-glucosidase inhibitory effect of Zn (II) complex with 6-methyl-2-picolinmethylamide. *Chemical and Pharmaceutical Bulletin*; 53(4): 451-452.
- Umrani, R.D. and Paknikar, K.M. (2014). Zinc oxide nanoparticles show antidiabetic activity in streptozotocin-induced types-1 and 2 diabetic rats. *Nanomedicine (Lond)*; 9(1): 89-104.

Ovarian histometrical study in streptozotocin-induced diabetic rats following nanozinc oxide and zinc oxide administration

Mohammadi, T.¹; Mohammadian, B.²; Najafzadeh varzi, H.³ and Shirali, R.⁴

Received: 07.03.2015

Accepted: 28.11.2015

Abstract

An infertility cause in women is diabetes. One of the organs that diabetes has adverse effects on its structure and function is ovary. Nano zinc oxide (nZnO) is the one of zinc derivatives that has been mentioned as a potent anti-diabetic agent in recent studies. Moreover, zinc is an important element in fertility. Thus, at the present study nZnO effects on ovary in diabetic rats has been compared with zinc oxide. Fourty adult female wistar rats were randomly divided into 5 groups as control, sham (normal saline), diabetic (STZ=60 mg/kg, IP), Diabetic receiving ZnO (30 mg/kg) and diabetic receiving nZnO (30 mg/kg). After treatment for 4 weeks, every animal blood glucose and body weight were measured. Following euthanasia, the ovaries were isolated and floated in appropriate fixative. Five μ m sections were prepared as routine histotechnique and stained and studied by light microscopy. Diabetes reduced primordial follicles and corpus luteum numbers ($P<0.05$) while it had no effect on other follicles including primary, secondary and tertiary follicles and also follicular diameter. ZnO administration prevented reduction of primordial follicles and corpus luteum numbers ($P<0.05$). nZnO administration prevented reduction of primordial follicles and also increased corpus luteum numbers ($P<0.05$). In comparison with ZnO, nZnO may have more protective and stimulatory effects on folliculogenesis.

Key words: Diabetes, Nano zinc oxide, Ovary, Rat, Histometrical

1- Assistant professor, Department of Biology, Faculty of Science, Shahid Chamran University of Ahvaz, Ahvaz, Iran

2- Associated professor, Department of Pathobiology, Faculty of Veterinary Medicine, Shahid Chamran University of Ahvaz, Ahvaz, Iran

3- Professor, Department of Basic Sciences, Faculty of Veterinary Medicine, Shahid Chamran University of Ahvaz, Ahvaz, Iran

4- MSc Student of Histology and Embryology, Faculty of Science, Shahid Chamran University of Ahvaz, Ahvaz, Iran