

اثر فلورفنیکل روی ناهنجاری‌زایی اسکلتی در جنین موش صحرایی

محمود خاکساری‌مهابادی^{۱*}، حسین نجف‌زاده‌ورزی^۲ و مینا بارانی‌زاده^۳

تاریخ دریافت: ۹۳/۷/۸

تاریخ پذیرش: ۹۴/۱/۲۹

چکیده

فلورفنیکل یک آنتی‌بیوتیک وسیع‌الطیف است که برای درمان بیماری‌های مختلف به کار می‌رود. از آن جایی که مدرکی دال بر اثرات ناهنجاری‌زایی فلورفنیکل در دسترس نیست، هدف از مطالعه‌ی حاضر بررسی اثرات ناهنجاری‌زایی فلورفنیکل در سیستم اسکلتی جنین موش صحرایی بود. این مطالعه روی ۳۹ سر موش آبستن در ۵ گروه انجام شد، گروه ۱، گروه کنترل بوده و به ترتیب گروه‌های دوم تا پنجم فلورفنیکل را با دوز ۱۰۰، ۲۰۰، ۴۰۰ و ۸۰۰ میلی‌گرم به ازای هر کیلوگرم وزن بدن دریافت نمودند. دارو در روز هشتم و دهم آبستنی به صورت داخل صفاقی تجویز شد. در روز بیستم آبستنی موش‌ها آسان‌کشی شدند و پس از استحصال جنین‌ها، قد و وزن آن‌ها تعیین شد و با روش رنگ‌آمیزی آلزارین قرمز-آلیسین آبی رنگ‌آمیزی شدند، سپس سیستم اسکلتی به وسیله‌ی دستگاه استریومیروسکوپ بررسی شد. درصد جذب جنین در گروه‌های ۱ تا ۵ به ترتیب ۴/۰۹، ۲۲/۶۴، ۴۴/۶۸، ۵۳/۵۷ و ۵۹/۳۲ درصد بود. ناهنجاری‌های اسکلتی مشاهده شده شامل شکاف کام، ناهنجاری جناغ و کاهش استخوانی شدن اندام حرکتی قدامی و خلفی بودند که در گروه ۴ (۴۰۰ mg/kg فلورفنیکل)، ۱۱/۵۳ و ۱۱/۵۳ درصد و در گروه ۵ (۸۰۰ mg/kg فلورفنیکل)، ۲۰/۸۳، ۱۲/۵۰ و ۳۷/۵۰ درصد بود. بنابراین می‌توان نتیجه گرفت که فلورفنیکل به صورت وابسته به دوز سبب وقوع ناهنجاری‌های سیستم اسکلتی از جمله شکاف کام، ناهنجاری جناغ، جذب جنین و کاهش استخوانی شدن اندام حرکتی قدامی و خلفی در جنین موش صحرایی می‌شود.

کلمات کلیدی: فلورفنیکل، ناهنجاری، سیستم اسکلتی، موش صحرایی

مقدمه

مشتق فلورینه شده و آنالوگ ساختاری تیامفنیکل است که به جای گروه هیدروکسیل آن یک اتم فلورین جایگزین شده است (Sams 1994). این جایگزینی آنتی‌بیوتیک فعال‌تری را در شرایط آزمایشگاهی نسبت به تیامفنیکل به وجود آورده است (Lobell et al. 1994, Varma et al. 1986). مکانیسم عمل این آنتی‌بیوتیک بر اساس توانایی آن در مهار سنتز پروتئین به واسطه‌ی باند شدن با زیر واحد ریبوزومی ۵۰S عوامل باکتریایی پاتوژن‌های حساس است (Plumb 2004). اگر چه جایگاه عمل آن مشابه کلرامفنیکل و تیامفنیکل است ولی ساختار فارماکولوژیکی فلورفنیکل موجب شده است که عملکرد آن در برابر

یکی از آنتی‌بیوتیک‌هایی که امروزه استفاده‌ی زیادی در دامپزشکی دارد فلورفنیکل است. کلرامفنیکل و تیامفنیکل به عنوان آنتی‌بیوتیک‌های وسیع‌الطیف در دامپزشکی استفاده می‌شوند (Zhang et al. 2008). در مطالعه‌ی Powers و همکاران در سال ۱۹۹۰ گزارش کردند که فلورفنیکل به دلیل اثرات قوی و عوارض کم آن یک داروی مهم در علم دامپزشکی نسبت به سایر ترکیبات محسوب می‌شود. فلورفنیکل اولین آنتی‌بیوتیک باکتریو استاتیک وسیع‌الطیفی است که با همه‌ی باکتری‌های گرم مثبت و گرم منفی مقابله می‌کند (Cannon et al. 1990). فلورفنیکل

*۱ دانشیار گروه علوم پایه، دانشکده‌ی دامپزشکی، دانشگاه شهید چمران اهواز

۲ استاد گروه علوم پایه، دانشکده‌ی دامپزشکی، دانشگاه شهید چمران اهواز

۳ دانش‌آموخته‌ی دکتری حرفه‌ای، دانشکده‌ی دامپزشکی، دانشگاه شهید چمران اهواز

(نویسنده‌ی مسئول) E-mail: mkhaksarymahabady@yahoo.com

یک سر موش‌های صحرایی نر در ساعت ۲۰ شب در کنار هم‌دیگر قرار داده شدند و روز بعد، روز صفر آبستنی محاسبه گردید. موش‌های صحرایی آبستن (بر اساس زمان جفت‌گیری و پلاک واژنی) به صورت اتفاقی در پنج گروه ۱۰ تایی به طور مجزا نگهداری شدند.

گروه اول: در روز هشتم و دهم آبستنی به موش‌های آبستن این گروه هم حجم فلورفنیکل، نرمال سالیین به صورت داخل صفاقی تجویز شد (گروه کنترل).

گروه دوم: در روز هشتم و دهم آبستنی به موش‌های آبستن این گروه فلورفنیکل به میزان ۱۰۰mg/kg به صورت داخل صفاقی تجویز شد.

گروه سوم: در روز هشتم و دهم آبستنی به موش‌های آبستن این گروه فلورفنیکل به میزان ۲۰۰mg/kg به صورت داخل صفاقی تجویز شد.

گروه چهارم: در روز هشتم و دهم آبستنی به موش‌های آبستن این گروه فلورفنیکل با دوز ۴۰۰mg/kg به صورت داخل صفاقی تجویز شد.

گروه پنجم: در روز هشتم و دهم آبستنی به موش‌های آبستن این گروه فلورفنیکل با دوز ۸۰۰mg/kg به صورت داخل صفاقی تجویز شد.

در روز بیستم آبستنی تمامی موش‌های دریافت کننده‌ی دارو به وسیله‌ی اتر آسان‌کشی شدند و پس از باز کردن محوطه‌ی شکمی و برش شاخ رحم، جنین‌ها از رحم موش مادر خارج شدند. بلافاصله جنین‌ها از کیسه آمنیون خارج شدند و جنین‌ها از نظر ناهنجاری‌های ظاهری در نواحی مختلف بدن ارزیابی شدند، سپس وزن و طول جنین (فاصله‌ی سر تا دنبالچه یا CRL) با ترازو و کولیس اندازه‌گیری شده و تعداد جنین‌های زنده و جذب شده تعیین گردید. سیستم اسکلتی جنین‌ها نیز برای حضور ناهنجاری‌های اسکلتی بررسی شدند.

جنین‌ها با رنگ‌های آلزارین قرمز و آلسین آبی رنگ-آمیژی شدند (Yolanda 1993). در این روش قسمت‌های استخوانی به رنگ قرمز و قسمت‌های غضروفی به رنگ

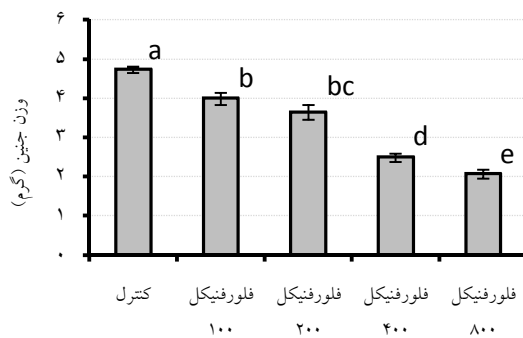
باکتری‌ها بیشتر باشد. نتایج یک مطالعه نشان داد که فلورفنیکل در مقابله با سویه‌های مقاوم به کلرامفنیکل گونه‌های کلبسیلا نومونیا، سالمونلا تایفی موریوم، اشرشیا کلائی، استافیلوکوکوس اورئوس و پروتئوس ولگاریس مؤثر بوده است (Watts et al. 1999). فلورفنیکل بر خلاف کلرامفنیکل موجب سرکوب مغز استخوان و آنمی آپلاستیک غیرقابل برگشت در انسان نمی‌شود (Plumb 2008). به دلیل این ویژگی، مصرف کلرامفنیکل در حیواناتی که به مصرف انسان می‌رسند ممنوع شده است (Yunis 1988).

با توجه به این که بررسی دقیقی با مستندات کافی در مورد اثرات تراژونیک فلورفنیکل انجام نشده و یا در دسترس نبوده و مدرکی در مقالات یا کتب یافت نشد، در این مطالعه نقش این دارو در ناهنجاری‌های اسکلتی، در جنین موش صحرایی ارزیابی گردید تا بتوان الگوی آزمایشگاهی احتمالی در استفاده از فلورفنیکل در زمان بارداری ارائه داد و بدین ترتیب انجام مطالعات تکمیلی برای مصرف کلینیکی فلورفنیکل در حیوانات آبستن میسر شود.

مواد و روش کار

برای این مطالعه از موش‌های صحرایی نژاد ویستار تهیه شده از مرکز تحقیقات و نگهداری حیوانات آزمایشگاهی دانشگاه علوم پزشکی جندی شاپور اهواز استفاده شد. موش‌های صحرایی نر و ماده حدود ۲ هفته به منظور تطابق با محیط در مرکز تحقیقات به طور مجزا از یکدیگر نگهداری شدند.

شرایط نگهداری در مرکز تحقیقات دمای ۲۲-۲۰ درجه‌ی سانتی‌گراد و دوره‌ی ۱۲ ساعت روشنایی ۱۲ ساعت تاریکی بود. موش‌های صحرایی در سن تقریباً ۳/۵ ماهگی و دارای میانگین وزنی ۱۸۰-۲۰۰ گرم بودند و شرایط یکسان تغذیه و محیط نگهداری شدند. موش‌های صحرایی به آب لوله‌کشی شهر و غذای فشرده ساخت کارخانه خوراک دام پارس دسترسی داشتند. برای انجام عمل جفت‌گیری هر سه سر موش صحرایی ماده با



نمودار ۱: مقایسه‌ی میانگین \pm خطای استاندارد وزن (گرم) در جنین‌های گروه‌های در معرض مقادیر (میلی‌گرم بر کیلوگرم) مختلف فلورفینیکل.

a: بین گروه کنترل با سایر گروه‌ها اختلاف معنی‌دار وجود دارد ($P < 0/001$).

b: بین گروه دریافت‌کننده‌ی ۱۰۰mg/kg فلورفینیکل با سایر گروه‌ها به استثنای گروه دریافت‌کننده‌ی ۲۰۰mg/kg فلورفینیکل اختلاف معنی‌دار وجود دارد ($P < 0/001$).

c: بین گروه دریافت‌کننده‌ی ۲۰۰mg/kg فلورفینیکل با سایر گروه‌ها به استثنای گروه دریافت‌کننده‌ی ۱۰۰mg/kg فلورفینیکل اختلاف معنی‌دار وجود دارد ($P < 0/001$).

d: بین گروه دریافت‌کننده‌ی ۴۰۰mg/kg فلورفینیکل با سایر گروه‌ها اختلاف معنی‌دار وجود دارد ($P < 0/001$).

e: بین گروه دریافت‌کننده‌ی ۸۰۰mg/kg فلورفینیکل با سایر گروه‌ها اختلاف معنی‌دار وجود دارد ($P < 0/001$).

میانگین طول جنین در گروه دریافت‌کننده‌ی نرمال سالین $37/3 \pm 0/31$ میلی‌متر بود که با همه‌ی گروه‌ها به استثنای گروه دریافت‌کننده‌ی ۱۰۰mg/kg فلورفینیکل اختلاف معنی‌داری را نشان می‌دهد ($P < 0/001$). طبق نمودار ۲، میانگین طول جنین در گروه‌های دریافت‌کننده‌ی ۱۰۰، ۲۰۰، ۴۰۰ و ۸۰۰ میلی‌گرم بر کیلوگرم فلورفینیکل به ترتیب $30/46 \pm 0/95$ ، $35/28 \pm 0/94$ ، $36/80 \pm 0/45$ و $28/37 \pm 0/51$ میلی‌متر بود.

میانگین طول جنین در گروه دریافت‌کننده‌ی ۱۰۰mg/kg فلورفینیکل با سایر گروه‌های دریافت‌کننده‌ی ۲۰۰mg/kg فلورفینیکل به استثنای گروه دریافت‌کننده‌ی ۲۰۰mg/kg فلورفینیکل ($P > 0/05$) به طور معنی‌داری و با $P < 0/001$ کاهش یافت (نمودار ۲).

آبی در زیر استریومیکروسکوپ مشاهده می‌شوند که قابل عکسبرداری بوده و نواقص استخوانی قابل تفکیک هستند. نتایج به دست آمده از گروه‌های مختلف آزمایشی با آزمون آماری آنالیز واریانس یک طرفه (ANOVA) و سپس آزمون LSD جهت تعیین اختلاف میانگین وزن و طول جنین‌ها با گروه کنترل مقایسه شدند. تفاوت میانگین‌ها با $P \leq 0/05$ معنی‌دار تلقی شد و اثرات ناهنجاری‌زایی فلورفینیکل مشخص گردید.

نتایج

نتایج استحصال جنین‌ها و تعیین وزن و طول آن‌ها

با بررسی‌های آماری مشخص شد که میانگین درصد جنین‌های جذبی در گروه دریافت‌کننده‌ی ۴۰۰mg/kg فلورفینیکل با گروه دریافت‌کننده‌ی ۸۰۰ میلی‌گرم بر کیلوگرم فلورفینیکل اختلاف معنی‌داری نداشت ($P > 0/05$) ولی در گروه‌های دریافت‌کننده‌ی فلورفینیکل ۱۰۰ و ۲۰۰ میلی‌گرم بر کیلوگرم فلورفینیکل نسبت به گروه کنترل و نسبت به یکدیگر افزایش معنی‌دار داشت ($P < 0/001$).

بعد از تفکیک جنین‌ها، وزن هر جنین به وسیله‌ی ترازو بر حسب گرم تعیین شد که میانگین وزن جنین‌های هر گروه در نمودار ۱ نشان داده شده است.

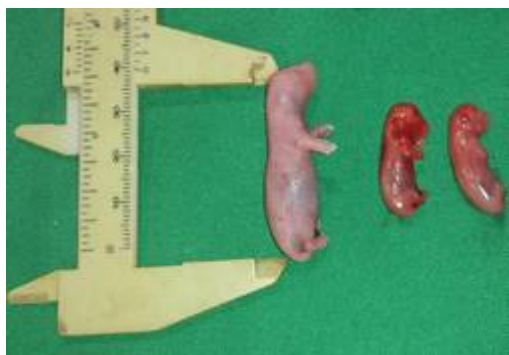میانگین و خطای استاندارد وزن جنین‌ها در گروه دریافت‌کننده‌ی نرمال سالین $4/73 \pm 0/073$ گرم بود که در گروه‌های دریافت‌کننده‌ی فلورفینیکل این میانگین کاهش معنی‌داری پیدا کرد ($P < 0/001$). میانگین وزن جنین در گروه‌های دریافت‌کننده‌ی ۱۰۰، ۲۰۰، ۴۰۰ و ۸۰۰ میلی‌گرم بر کیلوگرم فلورفینیکل به ترتیب $2/07 \pm 0/10$ و $2/49 \pm 0/10$ ، $3/34 \pm 0/18$ ، $3/99 \pm 0/15$ گرم بود. تجویز فلورفینیکل باعث کاهش وزن همه‌ی جنین‌ها گردید، به طوری که این کاهش در بین گروه‌های دریافت‌کننده‌ی فلورفینیکل به استثنای گروه دریافت‌کننده‌ی ۱۰۰mg/kg فلورفینیکل با گروه دریافت‌کننده‌ی ۲۰۰mg/kg فلورفینیکل ($P > 0/05$) از نظر آماری معنی‌دار بود (نمودار ۱).

معنی‌دار نبودند. وقوع ناهنجاری کاهش استخوانی شدن اندام قدامی و خلفی در گروه‌های دریافت‌کننده ۴۰۰ و ۸۰۰ میلی‌گرم بر کیلوگرم فلورفینیکل با سایر گروه‌ها و با همدیگر بیش‌تر بوده که از نظر آماری این تفاوت معنی‌دار بود ($P < 0/001$). در تصاویر ۱ الی ۶ ناهنجاری‌های مشاهده شده در جنین‌های دریافت‌کننده‌ی فلورفینیکل نشان داده شده است.

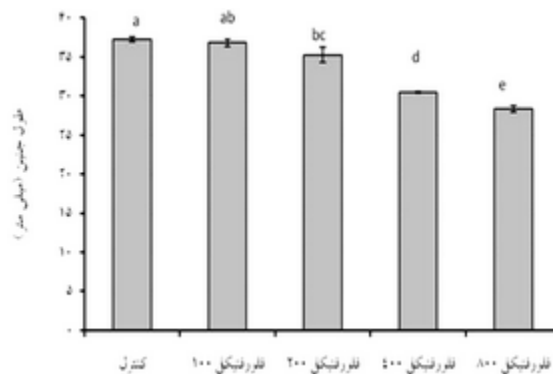
جدول ۱: تعداد و درصد ناهنجاری‌های مشاهده شده در جنین‌های گروه‌های در معرض مقادیر (میلی‌گرم بر کیلوگرم وزن بدن) مختلف فلورفینیکل

ناهنجاری (درصد)			گروه‌ها
کاهش استخوانی شدن اندام قدامی و خلفی	ناهنجاری جناغ	شکاف کام	
۰	۰	۰	کنترل
۰	۰	۰	۱۰۰mg/kg
۰	۰	۰	۲۰۰mg/kg
۳(۱۱/۵۳)e	۳(۱۱/۵۳)b	۳(۱۱/۵۳)a	۴۰۰mg/kg
۹(۳۷/۵۰)d	۳(۱۲/۵۰)b	۵(۲۰/۸۳)a	۸۰۰mg/kg

* حروف در هر ستون مختلف بیانگر تفاوت معنی‌دار بین گروه‌ها می‌باشد ($P < 0/05$).



تصویر ۱: جنین بیست روزه‌ی موش صحرایی گروه دریافت‌کننده ۴۰۰ میلی‌گرم بر کیلوگرم فلورفینیکل. در این تصویر، جنین گروه کنترل در سمت چپ و جنین‌های گروه دریافت‌کننده ۴۰۰ میلی‌گرم بر کیلوگرم فلورفینیکل در سمت راست مشاهده می‌شوند. کاهش طول در جنین‌های گروه دریافت‌کننده دارو مشهود است.



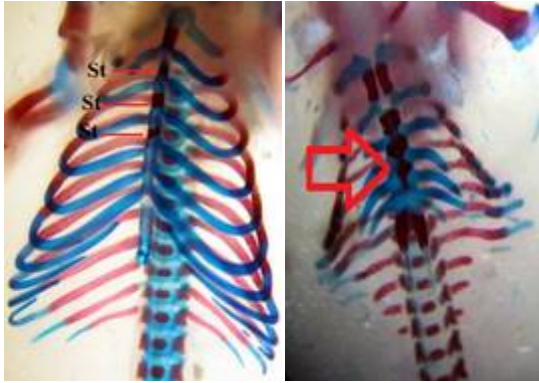
نمودار ۲: مقایسه‌ی میانگین \pm خطای استاندارد طول (میلی-متر) در جنین‌های گروه‌های در معرض مقادیر (میلی‌گرم بر کیلوگرم) مختلف فلورفینیکل.

a: بین گروه کنترل با سایر گروه‌ها به استثنای گروه دریافت‌کننده‌ی ۱۰۰mg/kg فلورفینیکل اختلاف معنی‌داری وجود دارد ($P < 0/001$).
 b: بین گروه دریافت‌کننده‌ی ۱۰۰mg/kg فلورفینیکل با سایر گروه‌ها به استثنای گروه دریافت‌کننده‌ی ۲۰۰mg/kg فلورفینیکل اختلاف معنی‌داری وجود دارد ($P < 0/05$).
 c: بین گروه دریافت‌کننده‌ی ۲۰۰mg/kg فلورفینیکل با سایر گروه‌ها به استثنای گروه دریافت‌کننده‌ی ۱۰۰mg/kg فلورفینیکل اختلاف معنی‌دار وجود دارد ($P < 0/05$).
 d: بین گروه دریافت‌کننده‌ی ۴۰۰mg/kg فلورفینیکل با سایر گروه‌ها اختلاف معنی‌دار وجود دارد ($P < 0/05$).
 e: بین گروه دریافت‌کننده‌ی ۸۰۰mg/kg فلورفینیکل با سایر گروه‌ها اختلاف معنی‌دار وجود دارد ($P < 0/05$).

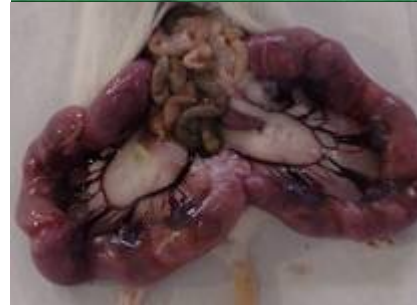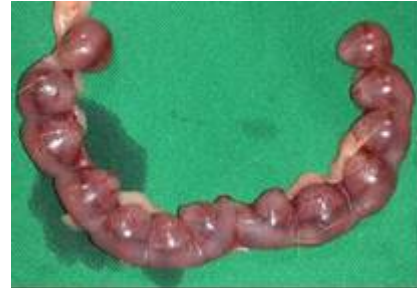نتایج ماکروسکوپی و استریومیکروسکوپی ناهنجاری‌ها

در مطالعه‌ی ظاهری جنین‌ها در گروه‌های دریافت‌کننده‌ی دارو ناهنجاری خاصی مشاهده نشد، ولی با بررسی دقیق جنین‌ها به وسیله‌ی استریومیکروسکوپ (عدسی شیئی ۰/۷۵)، سیستم اسکلتی جنین‌ها دارای ناهنجاری‌های شکاف کام، ناهنجاری جناغ و کاهش استخوان‌سازی اندام قدامی و خلفی بودند. میزان وقوع این ناهنجاری‌ها در گروه‌های مختلف در جدول ۱ نشان داده شده است.

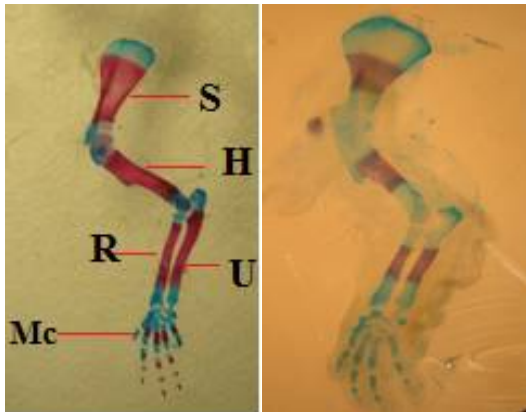
وقوع ناهنجاری شکاف کام و جناغ در گروه‌های دریافت‌کننده ۴۰۰ و ۸۰۰ میلی‌گرم بر کیلوگرم فلورفینیکل با سایر گروه‌ها به طور معنی‌داری بیش‌تر بود ($P < 0/001$)، ولی در مقایسه با یکدیگر دارای اختلاف



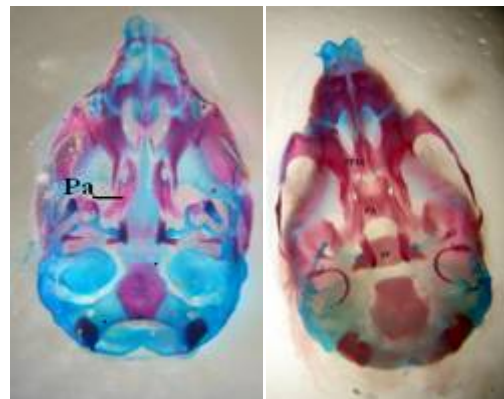
تصویر ۵: تصویر استریومیکروسکوپی سطح شکمی جناغ و ستون مهره‌ی جنین بیست روزه موش صحرایی (رنگ‌آمیزی آلیزارین قرمز-آلسین آبی، $X \times 75$). در تصویر سمت چپ، مهره‌های جناغ (St) در جنین سالم موش صحرایی و در تصویر سمت راست جوش خوردن مهره‌های جناغی (پیکان قرمز رنگ) در جنین‌های ناهنجار مربوط به گروه دریافت کننده‌ی ۸۰۰ میلی‌گرم بر کیلوگرم فلورنیکل به خوبی قابل مشاهده می‌باشند.



تصویر ۲: جنین‌های سالم و جذب شده موش صحرایی داخل کیسه‌ی آمنیون در شاخ رحم. در تصویر بالا جنین‌های گروه کنترل در داخل شاخ رحم و در تصویر پایین جنین‌های جذب شده در گروه دریافت کننده‌ی فلورنیکل داخل شاخ رحم مشاهده می‌شوند.



تصویر ۶: تصویر استریومیکروسکوپی نمای جانبی اندام قدامی چپ جنین بیست روزه موش صحرایی (رنگ‌آمیزی آلیزارین قرمز-آلسین آبی، $X \times 75$). در تصویر سمت چپ، اندام قدامی جنین سالم موش صحرایی با استخوانی شدن طبیعی (استخوان کتف S، بازو H، زند زبرین R، زند زیرین U، قلم‌های دست Mc) و در تصویر سمت راست، کاهش استخوانی شدن (کاهش نواحی قرمز رنگ) در اندام قدامی جنین گروه دریافت کننده‌ی ۸۰۰ میلی‌گرم بر کیلوگرم فلورنیکل مشاهده می‌شود.

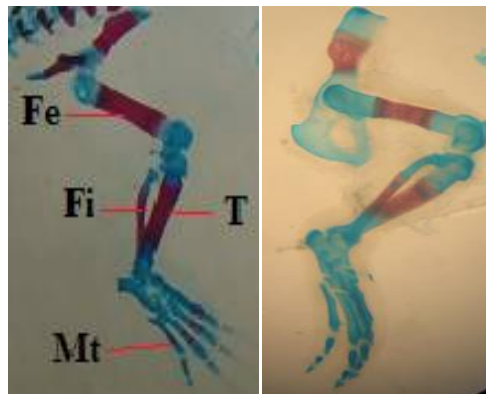


تصویر ۳: تصویر استریومیکروسکوپی سطح شکمی جمجمه‌ی جنین بیست روزه موش صحرایی پس از برداشتن فک پایین (رنگ‌آمیزی آلیزارین قرمز-آلسین آبی، $X \times 75$). در تصویر سمت راست، نمای شکمی جمجمه‌ی جنین سالم موش صحرایی (استخوان کام Pa، زائده‌ی کامی فک بالا PPM، پروانه SP) و در تصویر سمت چپ، نمای شکمی جمجمه‌ی جنین دارای ناهنجاری شکاف کام (پیکان) در گروه دریافت کننده‌ی ۴۰۰ میلی‌گرم بر کیلوگرم فلورنیکل مشاهده می‌شود.

تجویز خوراکی ترکیبات حاوی رتینوئیک اسید و تتراکلرو دی بنزو-پی-دیوکسین (TCCD) در روغن ذرت در روزهای ۱۰ و ۱۲ آبستنی بررسی شد. در مطالعه‌ی فوق بیان شد که اگر ۶ میکروگرم TCCD و ۴۰ میلی‌گرم رتینوئیک اسید در روز دهم آبستنی به صورت خوراکی داده شود باعث مهار رشد سلولی و عدم شیب‌دار شدن دو طرف کام به سمت یکدیگر شده و جوش خوردگی ایجاد نشده و منجر به ایجاد شکاف کام می‌شود. در حالی که قرار گرفتن در معرض ۴۰ میلی‌گرم رتینوئیک اسید به تنهایی باعث تغییرات سلول‌های مزانشیمی در روز دهم آبستنی می‌شود و در صورت در مواجهه با ۸۰ میلی‌گرم رتینوئیک اسید و ۶ میکروگرم TCCD در روز ۱۲ آبستنی شکاف کام بعد از برقراری تماس دو طرف کام به علت تفریح سلول‌های میانی در اپیتلیوم دهانی ایجاد می‌شود. در مطالعه‌ی Scheller و همکاران در سال ۲۰۱۳، گزارش شده که کاهش جذب ویتامین‌های گروه B از جمله (B1، B5 و فولیک اسید) در مایع آمنیوتیک و ویتامین B1 در سرم با افزایش ایجاد شکاف کام در جنین موش‌های نژاد ویستار همراه است.

در مطالعه‌ی Yamada و همکاران در سال ۲۰۰۵ اثر جهش‌زایی EUN (اتیل نیتروسو یورا) با دوز ۲۵۰ میلی‌گرم به صورت داخل صفاقی در موش سوری نر ۱۰ هفته در ایجاد شکاف کام بررسی شد. در مطالعه‌ی مذکور شکاف کام در موش‌های نژاد ICR و AJ در آبستنی اول و به خصوص در آبستنی سوم افزایش یافت. هم‌چنین افزایش انقباضات رحمی در آبستنی اول در روز ۱۸/۵ مشاهده شد. بر اساس مطالعه‌ی فوق ژن شکاف کام به صورت نهفته در فنوتیپ وجود دارد. مطالعه‌ی مذکور نقش جهش نقطه‌ای را در ایجاد شکاف کام بیان می‌کند.

در مطالعه‌ی Khaksary Mahabady و همکاران در سال ۲۰۰۶ اثر پیشگیری‌کننده‌ی لوامیزول و اکیناسه پورپورا در ایجاد شکاف کام ناشی از فنی‌توئین بررسی شد. فنی‌توئین با دوز ۶۵ میلی‌گرم و در روز دهم آبستنی به صورت داخل صفاقی و اکیناسه پورپورا و لوامیزول به



تصویر ۷: تصویر استریومیکروسکوپی نمای جانبی اندام خلفی راست جنین بیست روزه‌ی موش صحرایی (رنگ‌آمیزی آلیزارین قرمز-آلسین آبی، X۰/۷۵). در تصویر سمت چپ، اندام خلفی جنین سالم موش صحرایی با استخوانی شدن طبیعی (استخوان ران Fe، درشت نی T، نازک نی Fi، قلم‌های پا Mt) و در تصویر سمت راست، کاهش استخوانی شدن (کاهش نواحی قرمز رنگ) در اندام خلفی جنین گروه دریافت‌کننده‌ی ۸۰۰ میلی‌گرم بر کیلوگرم فلورفنیکل مشاهده می‌شود.

بحث

فلورفنیکل دارای عوارض جانبی تب، اسهال، کاهش مصرف غذا، کاهش وزن بدن، افزایش بیلی‌روبین، واکوئوله شدن CNS، سمیت خونی، افزایش آنزیم‌های کبدی و آماس توبول‌های کلیوی است (Adams 1987).

شکاف کام یک مشکل عمده‌ی بهداشت عمومی در سراسر جهان است. الگوی توارث شکاف کام بر اساس نظریه‌ی مندل کلاسیک نیست بلکه با اثر متقابل ژن‌های مختلف، تأثیر فاکتورهای محیطی گوناگون و عدم تجانس ژنتیکی در بین خانواده‌ها و جوامع مشخص می‌شود (Melnick 2013). در مطالعه‌ی Goldman در سال ۱۹۸۴ به نقش ضد التهابی گلوکوکورتیکوئیدها و فنی‌توئین از جمله مهار پروستاگلاندین از طریق مهار آراشیدونیک اسید آزاد شده از فسفولیپیدها و ترشح ترومبوکسان در القای شکاف کام اشاره شده است.

در مطالعه‌ی Abbott و Birnbaum در سال ۱۹۸۹ اثر تغییرات سلولی و افزایش القای شکاف کام به دنبال

شده با RA، هیپوپلازی (۶۵ تا ۱۰۰ درصد) یا فقدان سقف کام که مرتبط با آستومیا، میکروستومیا، گلوسیا، میکروگلوسیا و میکروگناتیا به همراه فیوز شدن با فک بالا، فک پایین و گونه است، نشان داده شده است. هیپوپلاستیک شدن اسکلت صورتی در روز ۱۲ آبستنی مشاهده شد. کاهش در تمام ابعاد جمجمه و فک بالا، هم‌چنین کاهش طول و وزن بدن و کاهش پروتئین‌سازی در روز ۸ آبستنی مشاهده شد. عضلات داخلی و خارجی زبان و صورت، رشد غضروف مکل و استخوان‌سازی فک بالا در گروه تحت درمان که در روز ۸ آبستنی القا شد به شدت تحت تأثیر قرار گرفت اما در گروهی که در روز ۱۲ آبستنی القا شد به میزان کم‌تری متأثر شد. بنابراین زمان تماس جنین با دارو در مراحل استئوژنز و تکامل استخوانی و تبدیل غضروف به استخوان در ایجاد ناهنجاری‌های اسکلتی از جمله شکاف کام می‌تواند دخالت داشته باشد.

به نظر می‌رسد صرف نظر از مکانیسم عمل فارماکولوژیک داروها، استرس اکسیداتیو و نقص ایمنی مادر از عوامل مهم ناهنجاری‌زایی داروها محسوب می‌شوند که در مطالعات مختلف قدیم و جدید به آن‌ها اشاره شده است. در مواردی محدود تأثیر فارماکودینامیکی داروها در ناهنجاری‌زایی نقش دارند. به عنوان مثال تأثیر فورسماید بر تغییرات مایعات جنینی و یا تأثیر وازودیلاتورها و منقبض‌کننده‌های عروق خونی و به تبع آن تغییرات خون-رسانی جفت و جنین می‌تواند در بروز برخی از ناهنجاری‌ها مثل دنده مواج دخالت داشته باشند.

فلورفینیکل می‌تواند به صورت وابسته به دوز سبب وقوع ناهنجاری‌های سیستم اسکلتی از جمله شکاف کام، ناهنجاری جناغ، جذب جنین و کاهش استخوان‌سازی اندام حرکتی قدامی و خلفی در جنین موش صحرایی شود. اگرچه گزارشی از ناهنجاری‌زایی فلورفینیکل در حیوانات در دسترس نیست، بررسی‌های بیش‌تری در حیوانات و مدل‌های دیگر برای ارزیابی دقیق تراژوژنیستی فلورفینیکل نیاز است.

ترتیب با دوزهای ۳۶۰ و ۱۰ میلی‌گرم هم‌زمان ۱۲ ساعت بعد از تزریق فنی‌توئین تجویز شد که نتیجه‌ی آن کاهش ایجاد شکاف کام در گروه‌های دریافت‌کننده‌ی اکیناسه پورپورا و لوامیزول بود. هم‌چنین افزایش طول و وزن جنین‌ها در گروه‌های دریافت‌کننده‌ی لوامیزول و اکیناسه پورپورا در مقایسه با گروه فنی‌توئین به تنهایی مشاهده شد. هم‌چنین بیان شد که اکیناسه پورپورا محرک قوی‌تر سیستم ایمنی است و اثر پروفیلاکتیک بهتری نسبت به لوامیزول در مهار شکاف کام ایجاد شده توسط فنی‌توئین دارد.

در مطالعه‌ی Han و همکاران در سال ۲۰۰۶ اثر فاکتورهای محیطی مادری روی شکاف کام ایجاد شده توسط کورتیزون بررسی شد. در مطالعه‌ی یاد شده کورتیزون با دوز ۲/۵ میلی‌گرم در روزهای ۱۱ تا ۱۴ آبستنی تزریق و در روز ۱۸ آبستنی از لحاظ ایجاد شکاف کام بررسی شده است. نتیجه‌گیری شده است افزایش شکاف کام مشاهده شد. هم‌چنین بیان شد که اندازه‌ی بستر نقش مهمی در فراوانی شکاف کام ایفا می‌کند.

در مطالعه‌ی Khaksary Mahabady و همکاران در سال ۲۰۱۱ اثر پیشگیری‌کننده‌ی ملاتونین و کارودیلول در ایجاد شکاف کام و ناهنجاری‌های اسکلتی ایجاد شده توسط سیکلوفسفامید در جنین موش صحرایی بررسی شده است. در مطالعه‌ی فوق در روز دهم آبستنی Cp با دوز ۲۰ میلی‌گرم، ملاتونین با دوز ۱۰ میلی‌گرم و کارودیلول با دوز ۵ میلی‌گرم تزریق شد. کاهش درصد شکاف کام در گروه‌های دریافت‌کننده‌ی ملاتونین و کارودیلول مشاهده شد. ناهنجاری‌های اسکلتی ایجاد شده شامل نقص مهره‌ای و نقص جناغ بود که باز هم در گروه‌های دریافت‌کننده‌ی ملاتونین و کارودیلول کاهش یافت و بیان شد که کارودیلول اثر پروفیلاکتیک بیش‌تری برای مهار Cp در ایجاد شکاف کام و ناهنجاری‌های اسکلتی دارد.

در مطالعه‌ی Padmanabhan و همکاران در سال ۱۹۹۷ نقش رتینوئیک اسید در القای عدم رشد سری-صورتی و شکاف کام در جنین موش بررسی شد. در مطالعه‌ی ایشان در روز ۸ آبستنی در گروه‌های تحت درمان القا

- Abbott, B.D. and Birnbaum, L.S. (1989). Cellular alterations and enhanced induction of cleft palate after coadministration of retinoic acid and TCDD. *Toxicology and Applied Pharmacology*, 99(2): 287-301.
- Adams, P.E.; Varma, K.J.; Powers, T.E. and Lamendola, J.F. (1987). Tissue concentration and pharmacokinetics of florfenicol in male veal calves given repeated doses *American Journal Veterinary Research*, 48(12): 1715-1732.
- Cannon, M.; Harford, S. and Davies, J. (1990). A comparative study on the inhibitory actions of chloramphenicol, thiamphenicol and some fluorinated derivatives. *The Journal of Antimicrobial Chemotherapy*, 26: 307-317.
- Goldman, A.S. (1984). Biochemical mechanism of glucocorticoid- and phenytoin-induced cleft palate. *Current Topics in Developmental Biology*, 19: 217-239.
- Han, J.; Maeda, M. and Maeda, T. (2006). Effect of the maternal environment on cortisone-induced cleft palate in mice. *Pediatric Dental Journal*, 16(1): 84-90.
- Khaksary Mahabady, M.; Najafzadeh Varzi, H. and Bakhtiari, E. (2011). The effects of cyclophosphamide, melatonin and carvedilol on neural tube and skeletal system of mice fetuses in prenatal period. *Annals of Anatomy*, 193(5): 459-465.
- Khaksary Mahabady, M.; Ranjbar, R.; Arzi, A.; Papahn, A.A. and Najafzadeh, H. (2006). A comparison study of effects of Echinacea extract and levamisole on phenytoin-induced cleft palate in mice. *Regulatory Toxicology and Pharmacology*, 46(3): 163-166.
- Lobell, R.D.; Varma, K.J.; Johnson, J.C.; Sams, R.A.; Gerken, D.F. and Ashcraft, S.M. (1994). Pharmacokinetics of florfenicol following intravenous and intramuscular doses to cattle. *Journal of Veterinary Pharmacology and Therapeutics*, 17(4): 253-258.
- Melnick, M. (2013). Cleft lip and cleft palate. *Brenner's Encyclopedia of Genetics*, 2, Pp: 29-32.
- Padmanabhan, R. and Padmanabhan, R.R. (2004). Experimental studies on cervical and lumbar ribs in mouse embryos. *Congenital anomalies*, 44: 156-171.
- Plumb, D. (2004). Florfenicol, in: *Veterinary Drug Handbook* (ed 5). Plumb, D; Ames, IA, Iowa State Press, Pp: 335-336.
- Plumb, D. (2008). Florfenicol, in: *Veterinary Drug Handbook* (ed 6). Plumb, D; Ames. IA, Iowa State Press, Pp: 389-390.
- Powers, T.E.; Varma, K.J.; Sutherland, I.H.; Powers, J.D.; Simone, F.; Lees, P. and Semjen, G. (eds) (1990). *Proceeding of the 4th Congress of European Association for Veterinary Pharmacology and Toxicology Budapest, August 28-September 2, (1988)*, University of Veterinary Science, Budapest: 6.
- Sams, R.A. (1994). Florfenicol: Chemistry and metabolism of a novel broad-spectrum antibiotic. In: after intravenous, intramuscular, intramammary administration. *Tieraerztliche Umschau* 50(10): 703-707.
- Scheller, K.; Röckl, T.; Scheller, C. and Schubert, J. (2013). Lower concentrations of B-vitamin subgroups in the serum and amniotic fluid correlate to cleft lip and palate appearance in the offspring of A/WySn mice. *Journal of Oral and Maxillofacial Surgery*, 71(9): 1601-e1-7.
- Varma, K.J.; Adams, P.E.; Powers, T.E.; Powers, J.D. and Lamendola, J.F. (1986). Pharmacokinetics of florfenicol in veal calves. *Journal Veterinary Pharmacology Therapeutics*, 9: 412-425.
- Watts, J.L.; Shryock, T.R.; Apley, M.; Bade, D.J.; Brown, S.D.; Gray, J.T. et al. (1999). Performance standard for antimicrobial disk and dilution susceptibility tests for bacteria isolated from animals: approved standard Clinical and Laboratory Standard Institute 28(8): 1-3.
- Yamada, T.; Fujiwara, K.; Mishima, K. and Sugahara, T. (2005). Effect of ENU (ethylnitrosourea) mutagenesis in cleft lip and/or palate pathogenesis in mice. *International Journal of Oral and Maxillofacial Surgery*, 34(1): 74-77.
- Yolanda, P. (1993). *Laboratory Exercises in Developmental Biology*. 1sted, Academic press limited, Pp:189-198.
- Yunis, A.A. (1988). Chloramphenicol: relation of structure to activity and toxicity. *Annual Review of Pharmacology and Toxicology*, 28: 83-100.
- Zhang, X.; Song, Y.; Ci, X.; An, N.; Fan, J.; Cui, J. et al. (2008). Effects of florfenicol on early cytokine responses and survival in murine endotoxemia. *International Immunopharmacology*, 8: 982-988.

Florfenicol effect on skeletal teratogenicity in rat fetus

Khaksary Mahabady, M.¹; Najafzadeh Varzi, H.² and Baranizadeh, M.³

Received: 30.09.2014

Accepted: 18.04.2015

Abstract

Florfenicol is a broad-spectrum antibiotic that used in different diseases. There is no evidence for teratogenicity effect of florfenicol; the aim of this study was to evaluate the teratogenic effect of florfenicol on skeletal system of rat fetuses. This study was performed on 39 pregnant rats in 5 groups, including first group (control group) and 2-5 groups (test groups) that was received florfenicol at doses 100, 200, 400 and 800 mg/kg, respectively. The drug was administrated at 8th and 10th days of gestation intraperitoneally. The rats were euthanized and fetuses were collected at 20th day of gestation prior to calculation of weight and length. Then, they were stained by alizarin red- alician blue method. The stained skeletal system of the fetuses were eviscerated and cleaned before they investigated by stereomicroscope. Fetus absorption rate in 1-5 groups were 4.09%, 22.64%, 44.68%, 53.58% and 59.32%. Skeletal teratogenicities consist of cleft palate, sternum malformation, reduce limbs ossification of hind limb and fore limb, observed in 4th group (400 mg/kg florfenicol) were 11.53, 11.53 and also 11.53% and in 5th group (800 mg/kg florfenicol) 20.38, 12.50 and 37.50%. It is concluded that, florfenicol produced some tratogenic skeletal disorders including cleft palate, sternum malformation; reduce limbs ossification and fetus absorption doses-depended in rat fetuses.

Key words: Florfenicol, Teratogenicity, Skeletal system, Rat

1- Associate Professor, Department of Basic Sciences, Faculty of Veterinary Medicine, Shahid Chamran University of Ahvaz, Ahvaz, Iran

2- Professor, Department of Basic Sciences, Faculty of Veterinary Medicine, Shahid Chamran University of Ahvaz, Ahvaz, Iran

3- DVM Graguated from Faculty of Veterinary Medicine, Shahid Chamran University of Ahvaz, Ahvaz, Iran

Corresponding Author: Khaksary Mahabady, M., E-mail: mkhaksarymahabady@yahoo.com